Descargado el: 24-11-2026 ISSN 1727-897X

PRESENTACIÓN DE CASO

Abdomen agudo como expresión de tuberculosis peritoneal: revisión de la literatura y presentación de caso

Acute abdomen as an expression of peritoneal tuberculosis: review of the literature and a case report

Guido Nina Guida Acevedo[1] Rafael Martín Franco Delgado[1] Ximena Elizabeth Trujillo Romero[1]

[1] Universidad Regional Autónoma de los Andes, Ambato, Ecuador

Cómo citar este artículo:
Guida-Acevedo G, Franco-Delgado R, Trujillo-Romero X. Abdomen agudo como expresión de tuberculosis peritoneal: revisión de la literatura y presentación de caso. **Medisur** [revista en Internet]. 2023 [citado 2026 Nov 24]; 21(3):[aprox. 6 p.]. Disponible en: https://medisur.sld.cu/index.php/medisur/article/view/5836

Resumen

La tuberculosis es un problema común en el mundo, fundamentalmente en países en desarrollo; aproximadamente del 1 al 3 % del total de casos de tuberculosis son extrapulmonares, y de estos, del 11 al 16 % es tuberculosis abdominal, la sexta forma más frecuente. Es producida por diferentes tipos de mycobacterium, el agente causal más frecuente en el ser humano es el Mycobacterium tuberculosis. Se realizó una revisión sistemática a través de diversas bases de datos con artículos publicados entre el año 2010 y el año 2022. Se presenta este artículo con el objetivo de describir las características clínicas, métodos diagnósticos y tratamiento en un paciente con tuberculosis peritoneal, así como el análisis realizado a su historia clínica. En la laparotomía exploradora se evidenciaron lesiones granulomatosas y caseosas generalizadas en peritoneo parietal y visceral. El estudio histopatológico reportó la presencia de granulomas y bacilos ácido-alcohol resistentes, confirmando el diagnóstico de tuberculosis peritoneal. Se inició tratamiento antituberculoso durante seis meses con mejoría del cuadro. Frente a un paciente con abdomen agudo con signos de irritación peritoneal y evolución atípica, debe pensarse en la tuberculosis intestinal como diagnóstico diferencial, aunque no tenga antecedentes de afectación pulmonar previa.

Palabras clave: tuberculosis extrapulmonar, peritonitis tuberculosa, laparotomía

Abstract

Tuberculosis is a common problem in the world, mainly in developing countries; Approximately 1 to 3% of all tuberculosis cases are extrapulmonary, and of these, 11 to 16% are abdominal tuberculosis, the sixth most common form. It is produced by different types of mycobacterium, the most frequent causative agent in humans being Mycobacterium tuberculosis. The aim of this article is to describe the clinical characteristics, diagnostic methods and treatment in a patient with peritoneal tuberculosis. A systematic review was carried out through various databases from the 2010 to 2022 and the clinical history corresponding to the patient studied was analyzed. Exploratory laparotomy revealed generalized granulomatous and caseous lesions in the parietal and visceral peritoneum. The histopathological study reported the presence of granulomas and acid-fast bacilli, confirming the diagnosis of peritoneal tuberculosis. Antituberculous treatment was started for six months with improvement of the condition. When faced with a patient with an acute abdomen with signs of peritoneal irritation and atypical evolution, intestinal tuberculosis should be considered as a differential diagnosis, even if there is no history of previous pulmonary involvement.

Key words: tuberculosis, extrapulmonary, peritonitis, tuberculous, laparotomy

Aprobado: 2023-06-26 13:02:07

Correspondencia: Guido Nina Guida Acevedo. Universidad Regional Autónoma de los Andes. Ambato, Ecuador. us.guidoga67@uniandes.edu.ec

INTRODUCCIÓN

La tuberculosis (TB) es una enfermedad infecciosa y frecuente causada por *Mycobacterium tuberculosis*.[1] Es una enfermedad muy frecuente en países en vías de desarrollo, debido a las limitaciones al acceso a servicios de salud de calidad, sistemas de alcantarillado y agua potable, bajo nivel socioeconómico y aspectos relacionados con migraciones internas desde zonas endémicas.[1]

A nivel mundial y según datos de la OMS, se estima que cada año ocurren en el mundo entre 8 y 9 millones de casos nuevos de tuberculosis, y cerca del 95 % de estos ocurre en los países subdesarrollados; en 2019 el 5 % de los casos nuevos de TB se produjeron en menores de 15 años.[2]

Al ser una enfermedad cuyo agente etiológico puede diseminarse tanto por vía linfática o hematógena como por vía digestiva, puede afectar cualquier parte del cuerpo, en cuyo caso se denomina tuberculosis extrapulmonar. Tiene como particularidad diagnóstica una mayor tendencia a la evolución insidiosa en comparación con su presentación pulmonar, derivado de un diagnóstico más demorado.[2]

La tuberculosis extrapulmonar, por lo general, afecta los ganglios linfáticos mesentéricos, posteriormente el sistema genitourinario, aunque también puede manifestarse de manera osteoarticular, miliar, meníngea y abdominal. Aproximadamente del uno al tres por ciento del total de casos de tuberculosis son extrapulmonares y de estos del 11 al 16 % es TB abdominal; en la forma abdominal se afecta el peritoneo, el intestino y los ganglios mesentéricos.[3] Esta presentación clínica suele ser secundaria a diseminación por contigüidad de lesiones tuberculosas en el intestino. La mayoría de los casos sobrevienen en adultos jóvenes, en grupos de edad comprendidos entre los 25 y 44 años y en el género femenino con relación de 2:1.7.[4]

La tuberculosis del sistema digestivo, para su desarrollo, tiene una importante relación con algunas condiciones, como el estado socioeconómico bajo, estado de inmunosupresión, así como infecciones por VIH, alcoholismo o drogadicción.[4] Los síntomas que se manifiestan en esta enfermedad son inespecíficos, porque el cuadro clínico es similar al de otras enfermedades, por lo que el estudio histopatológico, sea por abordaje abierto o por vía laparoscópica, dependiendo de la conducta quirúrgica establecida, sigue siendo el patrón de referencia para su diagnóstico.[5]

En la literatura se han establecido diversos mecanismos fisiopatológicos para explicar por qué la tuberculosis se disemina a la cavidad abdominal, entre ellos está la vía hematógena, linfática o por ingestión de la micobacteria.[6]

En la presente investigación se llevó a cabo una revisión exhaustiva mediante búsquedas en las bases de datos de PubMed, Scielo y ScienceDirect, entre otras, utilizando los términos MeSH. La recopilación y selección de artículos fue llevada a cabo en revistas indexadas en idioma inglés y español de los años 2010 a 2022. Como palabras clave, se emplearon los términos: tuberculosis, tratamiento, extrapulmonar, peritoneal, clasificación. Durante este proceso de evaluación de los trabajos de investigación y artículos científicos se identificó un volumen limitado de publicaciones originales y de revisión relacionadas con el tema estudiado, de los cuales, 15 artículos y publicaciones cumplieron con los requisitos de inclusión, tales como, artículos que estuvieran en un rango no menor al año 2010, que fueran artículos con información sobre tuberculosis peritoneal y diagnósticos diferenciales; de los artículos que cumplieron con los criterios de inclusión establecidos, once tienen menos de 5 años de publicación.

PRESENTACIÓN DEL CASO

Paciente masculino, de 24 años que solicitó atención médica por dolor abdominal, vómitos y fiebre. Tres días previos a su ingreso manifestó exacerbación del cuadro clínico, con dolor abdominal difuso (ante la escala visual analógica del dolor [EVA], lo calificó de 10/10), distensión abdominal, vómitos de contenido alimentario, posteriormente bilioso, y anorexia.

No reportó antecedentes personales patológicos ni antecedentes familiares de afecciones infecciosas o respiratorias crónicas. Refirió pérdida de peso desde dos meses antes de su ingreso. Al examen físico se apreció paciente en regulares condiciones, facie álgica, febril (38,8°C). No se apreciaron hallazgos patológicos a nivel cardiorrespiratorio.

En la evaluación abdominal se evidenció abdomen distendido, con ruidos hidroaéreos

disminuidos en intensidad, tono y frecuencia, con defensa muscular generalizada, signos de irritación peritoneal generalizada, por lo que se catalogó como abdomen agudo inflamatorio e impresión diagnóstica de apendicitis aguda complicada con peritonitis generalizada.

Se preparó al paciente para la intervención quirúrgica y, previa autorización y firma del consentimiento informado, se planificó la realización de una laparotomía exploratoria, con la finalidad de revisar y lavar de manera detallada cada cuadrante.

Pruebas diagnósticas:

Laparotomía exploratoria: en base al diagnóstico clínico establecido, se realizó la intervención a través de incisión xifopúbica con profundización por planos hasta cavidad abdominal, apreciando dificultad para el abordaje de la cavidad peritoneal debido al engrosamiento del tejido preperitoneal; al ingresar al abdomen se evidenció abdomen congelado, con imposibilidad de acceder a los órganos intraabdominales, con presencia de capa de tejido fibrinoso engrosado vascularizado extendido a peritoneo parietal y visceral con lesiones granulomatosas y caseosas diseminadas. (Fig. 1).



Fig. 1: Imagen que muestra lesiones granulomatosas caseosas en abdomen.

Tomografía axial computarizada de abdomen y pelvis: debido a limitaciones técnicas que imposibilitaron la utilización de contraste se realizó tomografía axial computarizada simple de abdomen y pelvis, en donde se apreció engrosamiento de peritoneo, septos fibrosos y múltiples adenopatías mesentéricas. (Fig. 2).

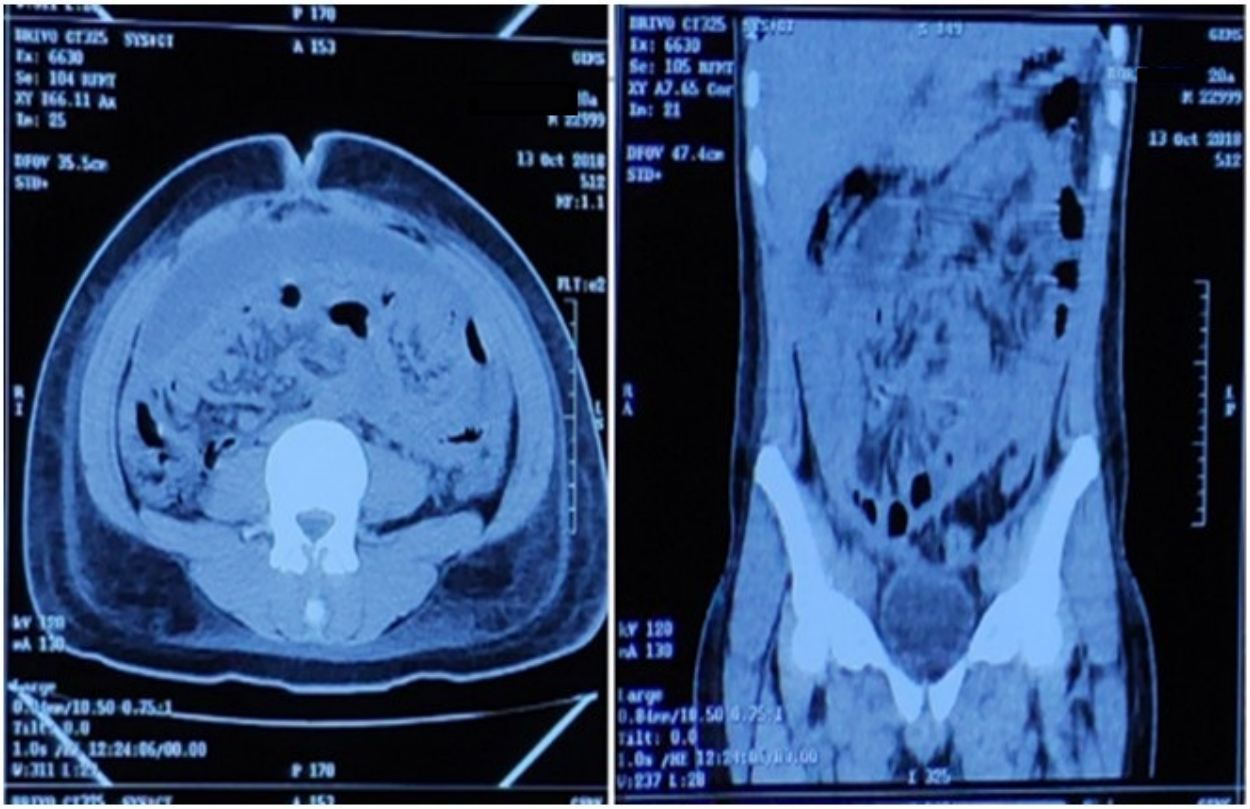

Fig. 2: Imagen tomográfica que muestra hallazgos de tuberculosis peritoneal fibroadhesiva

Resultado de estudio histopatológico de peritoneo parietal: coloración PAS (+) Positivo. Coloración Ziehl-Nielsen (+) Positivo para formaciones bacilares BAAR compatible con tuberculosis; presencia de granulomas tipo cuerpo extraño. (Fig. 3).

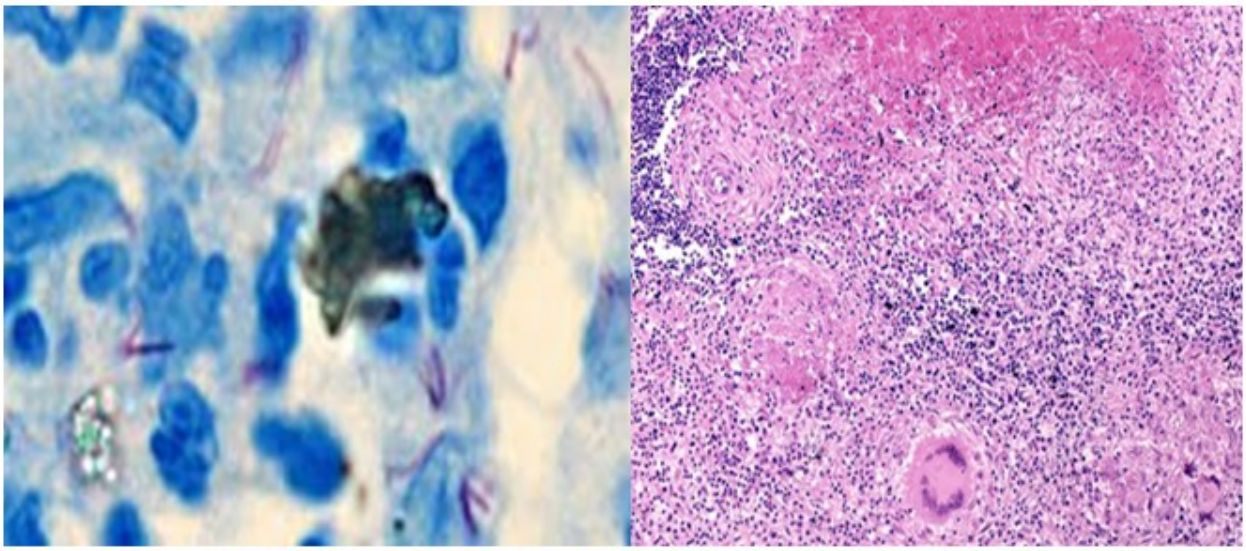

Fig. 3. Imágenes del análisis histopatológico. A la izquierda, Tinción de Ziehl-Nielsen; a la derecha, granulomas tuberculosos.

Se concluyó como tuberculosis peritoneal. Se inició tratamiento antituberculoso durante seis meses con mejoría del cuadro.

DISCUSIÓN

La relación entre la enfermedad pulmonar y las formas extrapulmonares de la tuberculosis se estableció en 1804 con los escritos de Laennec. La tuberculosis peritoneal fue documentada por primera vez en 1843, en un hospital neoyorquino.[5]

Es bien conocido que la TB abdominal tiene una variada presentación clínica y, por tanto, puede mimetizar otras enfermedades abdominales frecuentes y no frecuentes por lo que se ha acuñado el término "la gran simuladora" y puede ser causada por cualquiera de los miembros del complejo de Mycobacterium *(M. tuberculosis, M. africanum, M. bovis, M. caprae, M. microti*, entre otros) conocidos como bacilos ácido-alcohol resistentes y se caracteriza por su naturaleza paucibacilar.[5]

La tuberculosis peritoneal es la sexta causa más frecuente de TB extrapulmonar y es la responsable de hasta el 50 % de dichos casos.[6] Dentro de los factores de riesgo identificados para el desarrollo de TB peritoneal se encuentran la infección por VIH, la diálisis peritoneal, la diabetes tipo 2, el uso de fármacos inmunosupresores como corticosteroides y antifactor de necrosis tumoral alfa (anti-TNF-α) y la cirrosis.[6]

Los procesos fisiopatológicos que conllevan a la infección del peritoneo por el bacilo pueden ser por vía hematógena o linfática desde un foco pulmonar, ingestión de material infectado pasando a ganglios linfáticos mesentéricos y retroperitoneales que pueden romperse y diseminar la micobacteria, extensión directa desde los órganos vecinos o contaminación directa del peritoneo en pacientes con enfermedad renal crónica (ERC) en diálisis peritoneal.[7]

Entre los hallazgos clínicos se describe la presencia de ascitis, dolor abdominal, fiebre, pérdida de peso, hiporexia y distensión abdominal. Se puede presentar de tres formas: a) húmeda, que cursa con ascitis libre o en ocasiones pueden apreciarse colecciones tabicadas; b) fibrocaseosa, consecutiva de la ascítica con formación de tumoraciones por adherencias laxas de asas intestinales, y múltiples zonas con licuefacción y necrosis; y c) fibroadhesiva o seca, en la cual existe la presencia de masas abdominales (tuberculomas) compuestas por mesenterio y peritoneo engrosado.[8] En el paciente objeto de estudio se apreció como hallazgo transoperatorio un cuadro con presencia de zonas heterogéneas fibrocaseosas y fibroadhesivas.

Desde el punto de vista imaginológico, la tomografía axial computarizada de abdomen y pelvis resulta de gran utilidad, cuyos hallazgos incluyen el engrosamiento liso y realce del peritoneo por la captación del contraste, mesenterio engrosado y nodular, ascitis de alta densidad (25-45 UH) y nodos linfáticos de baja densidad.[9,10] Entre los diagnósticos diferenciales están la carcinomatosis peritoneal, amiloidosis, mesotelioma peritoneal y linfoma.[11] Dado lo inespecífico del cuadro junto con el carácter subagudo de la enfermedad, suele haber tardanza en el diagnóstico hasta en un 70 % de los casos, por lo que siempre se debe valorar la posibilidad de su diagnóstico positivo ante un abdomen agudo irritado.[12]

La tuberculosis peritoneal es una entidad nosológica de diagnóstico complejo y que requiere un elevado nivel de sospecha debido a la presencia de síntomas y signos inespecíficos; sin embargo, ante un cuadro de pérdida progresiva de peso que se acompaña de dolor abdominal crónico, debe descartarse. [a]

Una tomografía computarizada simple y contrastada de abdomen en la que se presenta con ascitis, engrosamiento peritoneal con captación pronunciada de contraste, afectación de omento y mesenterio, presencia de adenopatías, habla a favor de tuberculosis peritoneal.[10, 13] Ante la presencia de lesiones macroscópicas sugestivas de tuberculomas en la laparoscopía o laparotomía exploratoria, debe iniciarse tratamiento para tuberculosis peritoneal hasta que se demuestre lo contrario con el estudio histopatológico.[a][13]

El diagnóstico diferencial debe incluirse en cualquier paciente con dolor abdominal con varias semanas de evolución, fiebre, ascitis y pérdida de peso, siendo necesario descartar enfermedades como carcinomatosis peritoneal, amiloidosis, mesotelioma peritoneal y linfoma. La biopsia peritoneal por abordaje convencional o por cirugía laparoscópica y estudio histopatológico es el estándar de oro para el diagnóstico. Por tal razón se debe realizar un diagnóstico correcto y precoz ya que tiene un tratamiento específico y eficaz.[14]

Conflicto de intereses

Los autores declaran que no existe conflicto de intereses.

Contribuciones de los autores

Conceptualización: Guido Nino Guida Acevedo, Rafael Martín Franco Delgado, Ximena Elizabeth Trujillo Romero.

Visualización: Guido Nino Guida Acevedo, Rafael Martín Franco Delgado, Ximena Elizabeth Trujillo Romero.

Redacción del borrador original: Guido Nino Guida Acevedo, Rafael Martín Franco Delgado, Ximena Elizabeth Trujillo Romero.

Redacción, revisión y edición: Guido Nino Guida Acevedo, Rafael Martín Franco Delgado, Ximena Elizabeth Trujillo Romero.

Financiación

Sin financiación externa.

[a] Sen D, Brunton J, Melchior L. Tuberculosis peritoneal: Reporte de un caso sobre una causa rara de elevación de marcadores tumorales. Informes de casos en salud de la mujer. 2020;28: e00264.

REFERENCIAS BIBLIOGRÁFICAS

1.Organización Mundial de la salud. Global tuberculosis report[Internet]. Génova: World Health Organization; 2019[citado 07/11/2022]. Disponible en: https://apps.who.int/iris/bitstream/handle/10665/329368/9789241565714-eng.pdf

2.Ayola A, Betin L, Diaz J, Contreras V. Tuberculosis extrapulmonar, características epidemiológicas. Ciencia Latina Revista Científica Multidisciplinar. 2022;6(4):946-59.

3.Gómez-Piña J. Tuberculosis peritoneal. Med Interna México. 2018;34(3):490-6.

4.Camacho K, Camilo E, de Cuellar C, Castillo J. Tuberculosis in Latin America and its Impact on Pediatrics. Revista Latinoamericana de Infectología Pediátrica. 2020;33(2):66-73.

5.Wu DC, Averbukh LD, Wu GY. Diagnostic and Therapeutic Strategies for Peritoneal Tuberculosis: A Review. J Clin Transl Hepatol.

2019;7(2):140-8.

6.Martín-Fortea MP, Aibar MA, de Escalante B, et al. Peritoneal tuberculosis: A 16-year review in a general hospital. Enferm Infecc Microbiol Clin. 2010;28:162-8.

7.Echeverria M. Tuberculosis extrapulmonar: Presentación de un caso clínico. GESTAR. 2020;3(5):12-26.

8.Eghdami L, Kwon J. Peritoneal tuberculosis presenting as persistent ascites. J Obstet Gynaecol Can. 2015;37:295.

9.Zhao J, Cui M, Chang T, Mao R, Luo Y, Barua I, Chen M, ZiPing L, et al. Evaluation of intestinal tuberculosis by multi-slice computed tomography enterography. BMC Infectious Diseases. 2015;15:577.

10.Rivera C, Cuellar R, Bravo H, Ruiz G. Tomographic findings in peritoneal tuberculosis: case report. Ciencia e Innovación en Salud. 2022;152:99-104.

11.López Pérez MP. Informe de evento tuberculosis, Colombia, 2017. SIVIGILA. 2018;3:1-21.

12.Machado K, Pereira V, Pírez M. Tuberculosis infantil: un caso clínico de presentación atípica. Arch Pediatr Urug. 2015; 86(1):30-4.

13.Vera Y, Molestina M, González M, Álvarez A. Tuberculosis peritoneal. Caso clínico diagnosticado por laparoscopia. Metro Ciencia. 2020;28(1):48-57.

14.Martínez L, Vázquez S, Flores M, Notejane M, Zabala C, Giacheto G, et al. Tuberculosis extrapulmonar en niños bajo 15 años de edad internados en el Centro Hospitalario Pereira Rossell, Uruguay. Rev Chil Infectol. 2020;37(5):577-83.

REFERENCIAS BIBLIOGRÁFICAS