

PRESENTACIÓN DE CASO

Uréter retrocavo. Presentación de dos casos

Retrocaval ureter. Two cases report

Bryan Antonio Iza Jiménez¹ Karla Lizeth Gavilanes Encalada¹ Israel Darío Carrillo Quisnia¹

¹ Universidad Regional Autónoma de los Andes, Ambato, Ecuador

Cómo citar este artículo:

Iza-Jiménez B, Gavilanes-Encalada K, Carrillo-Quisnia I. Ureter retrocavo. Presentación de dos casos. **Medisur** [revista en Internet]. 2022 [citado 2026 Ene 18]; 20(6):[aprox. 13 p.]. Disponible en: <https://medisur.sld.cu/index.php/medisur/article/view/5653>

Resumen

El uréter retrocavo es una malformación congénita en la que el uréter pasa por detrás de la vena cava inferior, es comprimido y genera síntomas de obstrucción como la hidronefrosis. Este trabajo describe dos casos clínicos sobre uréter retrocavo, con el propósito de exponer la experiencia en su diagnóstico y tratamiento quirúrgico. Para la detección de la anomalía se utilizaron exámenes de imágenes diferentes y se comprobó que la tomografía computarizada urológica es indispensable para confirmar el diagnóstico. Debido a que ambos casos presentaron criterios para intervención quirúrgica se optó por cirugía abierta, realizando ureterostomía segmentaria y ureteroureteroanastomosis termino-terminal, con lo cual se consiguió la resolución de la alteración y su sintomatología. No existieron complicaciones transoperatorias y la media de hospitalización fue de 11,5 días. En el segundo caso se presentó como complicación, a los seis meses, una estenosis de segmento anastomótico que se corrigió quirúrgicamente sin mostrar más inconvenientes. En la actualidad, debido a la facilidad de uso de métodos de imagen, el diagnóstico de esta afección y de otras malformaciones asociadas se hace menos complejo, permitiendo planificar la terapéutica quirúrgica más adecuada e individualizada. Actualmente, se recomienda que el abordaje del uréter retrocavo sintomático sea por vía laparoscópica, pero no debemos olvidar la abierta, ya que nos brinda un soporte técnico para las complejidades en el procedimiento.

Palabras clave: uréter retrocavo, vena cava inferior, anomalías congénitas

Abstract

The retrocaval ureter is a congenital malformation in which the ureter passes behind the inferior vena cava, is compressed and causes obstruction symptoms such as hydronephrosis. This work describes two clinical cases on retrocaval ureter, for exposing the experience in its diagnosis and surgical treatment. Different imaging tests were used to detect the anomaly, and it was found that urological computed tomography is essential to confirm the diagnosis. Since both cases presented criteria for surgical intervention, open surgery was selected, performing segmental ureterostomy and end-to-end ureteroureteroanastomosis, with which resolution of the alteration and its symptoms was achieved. There were no intraoperative complications, and the mean hospital stay was 11.5 days. In the second case, an anastomotic segment stenosis was presented as a complication six months later, which was surgically corrected without showing any further inconvenience. At present, due to the imaging methods ease use, the diagnosis of this condition and other associated malformations becomes less complex, allowing the most appropriate and individualized surgical therapy to be planned. Currently, it is recommended that the symptomatic retrocaval ureter be approached in a laparoscopy way, but we must not forget the open approach, since it provides us with technical support for the complexities of the procedure.

Key words: retrocaval ureter, vena cava, inferior, congenital abnormalities

Aprobado: 2022-12-22 07:58:49

Correspondencia: Bryan Antonio Iza Jiménez. Universidad Regional Autónoma de los Andes. Ambato, Ecuador. ma.bryannaij@uniandes.edu.ec

INTRODUCCIÓN

La enfermedad ureteral obstructiva, a pesar de la tecnología actual, es un reto diagnóstico para el médico, debido a la anatomía ureteral, su relación con el retroperitoneo y enfermedades de órganos vecinos que pueden originar alteraciones del uréter o de su trayecto, como es el uréter retrocavo o circuncavo. Esta alteración es una anomalía de la vena cardinal posterior que persiste como un segmento de la vena cava inferior (VCI) infrarrenal durante el desarrollo.⁽¹⁾

Otra posibilidad para esta malformación vascular, de acuerdo con Singh,⁽²⁾ es que la vena cava inferior infrarrenal, en lugar de surgir normalmente de la vena supracardinal ubicada posteriormente, surge de la vena subcardinal ubicada anteriormente. Esto da como resultado el atrapamiento de la parte proximal del uréter entre la VCI y el músculo psoas, lo que lleva a su torcedura y formación de un segmento adinámico que causa hidronefrosis.

La incidencia es de uno por cada 1 000 nacidos vivos y es tres veces más común en hombres que en mujeres. El lado afectado es el derecho mayoritariamente, pero se han descrito casos de afectación bilateral y cuando se trata del lado izquierdo se asocia con *situs inversus* o duplicación de la vena cava en 3 a 6 % de los casos.^(3,4)

Las manifestaciones clínicas de esta enfermedad se caracterizan por dolor lumboabdominal y síntomas de infección del tracto urinario, que se deben diferenciar de otras afecciones obstructivas de la vía urinaria. Se asocia con malformaciones congénitas como el síndrome de Turner, Goldenhar, fibrosis retroperitoneal, enfermedad de riñón poliquístico, síndrome de

Nutcrack, ureterocele, entre otras.⁽⁵⁾

Para el diagnóstico, Kadar et al. mencionan que generalmente es incidental o por estudiar un cuadro de dolor abdominal.⁽⁶⁾ Entre los estudios de imagen usados para guiarse en su detección están el ultrasonido, la urografía intravenosa y actualmente la tomografía computarizada urológica como estudio de elección. La resonancia magnética, en un futuro, podría reemplazarla, pero su costo es una limitante.

El tratamiento dependerá de si existe o no sintomatología y compromiso de la vía urinaria superior, ya que la intervención quirúrgica está indicada cuando existen estos inconvenientes, y podría ser diferida en caso de no presentar los problemas descritos. Los procedimientos quirúrgicos utilizados pueden ser abordaje abierto, laparoscópico y robótico.^(7,8,9,10,11)

Por lo poco común de la afección, se decidió la presentación de dos casos.

PRESENTACIÓN DE CASOS

CASO 1

Paciente masculino de 7 años de edad, con antecedentes de salud que acudió a consulta por cuadro de dolor abdominal recurrente hacia el flanco derecho, de dos años de evolución. Fue evaluado en consultas de pediatría y cirugía e interpretado como parasitismo intestinal.

El examen físico se encontró dentro de los parámetros normales. Se evaluó inicialmente con ultrasonido abdominal que informó riñón derecho con acentuada dilatación de la pelvis y cálices renales, visualizándose hasta el tercio superior del uréter. (Fig. 1 y Fig. 2).

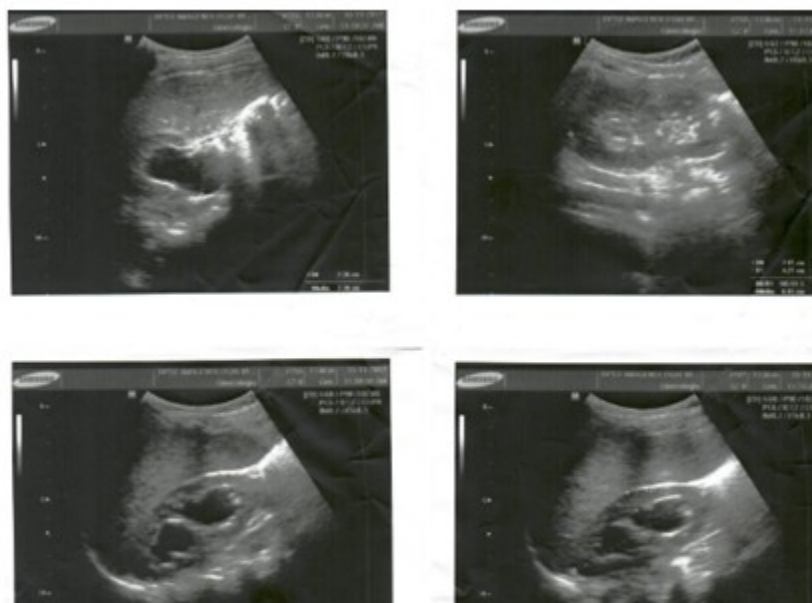


Fig. 1. Imágenes ultrasonográficas que muestra riñón derecho dilatado en pelvis y cálices.

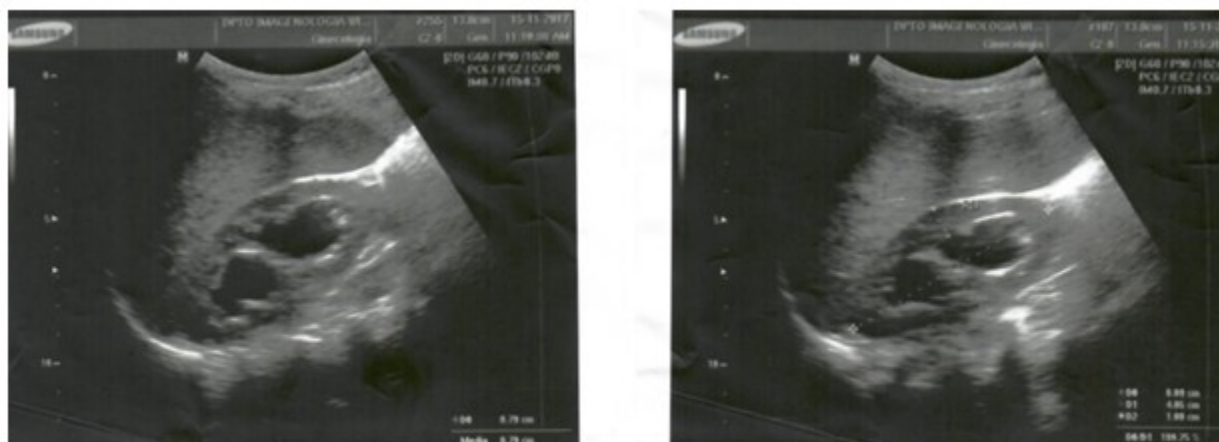


Fig. 2. Imágenes ultrasonográficas que muestran hidronefrosis moderada de riñón derecho.

Se decidió realizar urografía excretora que evidenció uréter que circunscribe a vena cava

inferior, lo que orientó el diagnóstico de uréter retrocavo. (Fig. 3 y Fig. 4)

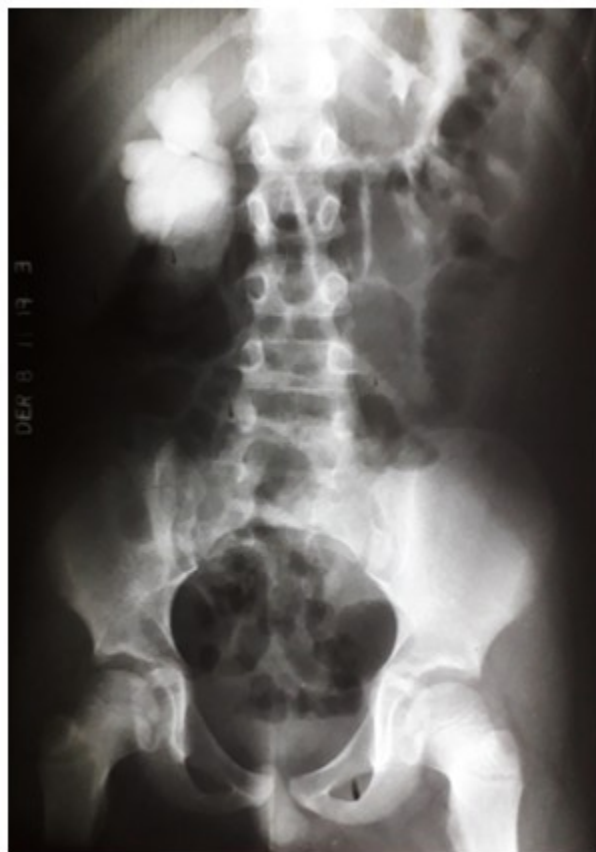

Fig. 3. Urograma excretor.

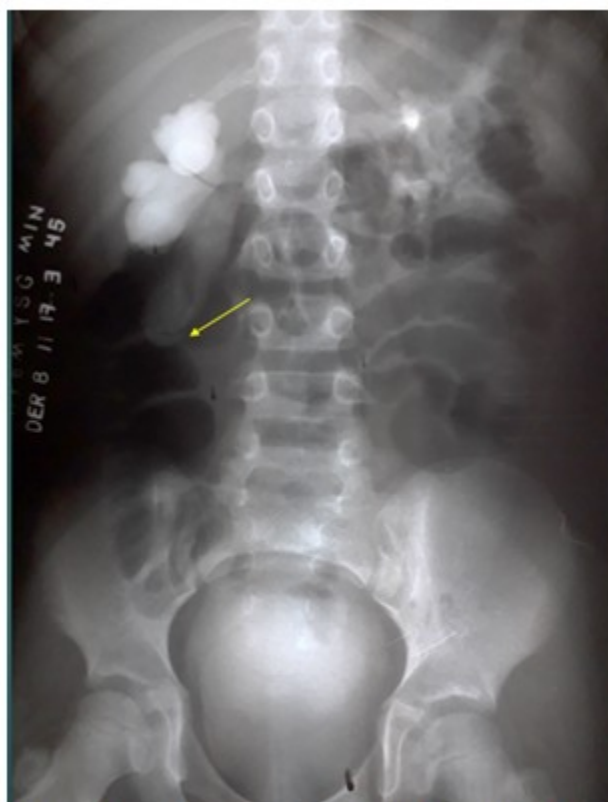

Fig. 4: Urograma excretor en fase excretora con signo de saxofón.

Para confirmar el diagnóstico y evaluar la anatomía, se realizó tomografía urológica que informó riñón derecho con ureterohidronefrosis, pelvis con dimensiones de 24,6 mm, uréter en su porción alta y media de 20 mm, con estenosis a nivel de la porción lumbar (uréter en saxofón), riñón izquierdo sin alteraciones y con eliminación renal a los 10 minutos.

Se evaluó con gammagrafía MAG 3, que indicó ambos riñones de localización ortotópica, captan y eliminan el radiofármaco en el tiempo del estudio, exhibiendo curvas renográficas de características normales. (Tabla 1).

Tabla 1. Tasa de filtrado renal evaluado por gammagrafía

	RI	RD
Tmax	2,20	5
FRR	51,9 %	48,1 %
ES	97,1 %	89,9 %

Se discutió el caso en el Servicio de Urología y se determinó tratamiento quirúrgico, realizándose ureterectomía segmentaria con ureteroureteroanastomosis termino-terminal. Durante el procedimiento se empleó un uréter ferulizado con catéter simple interno externo que se retiró a los siete días sin presentar complicaciones. Tuvo una estancia hospitalaria

de diez días. (Fig. 5, Fig. 6 y Fig. 7)

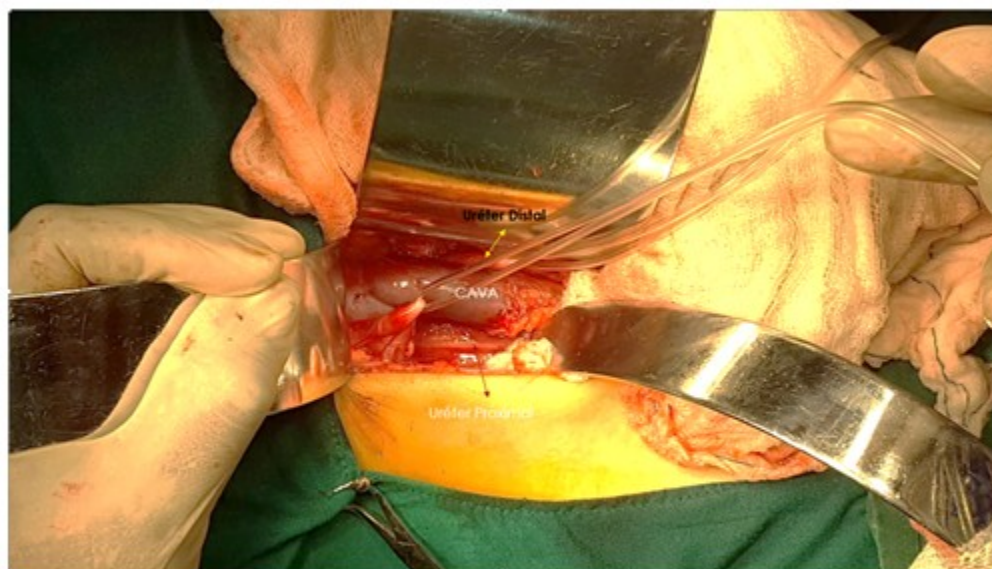

Fig. 5. Abordaje transperitoneal convencional con exposición de vena cava y uréter.

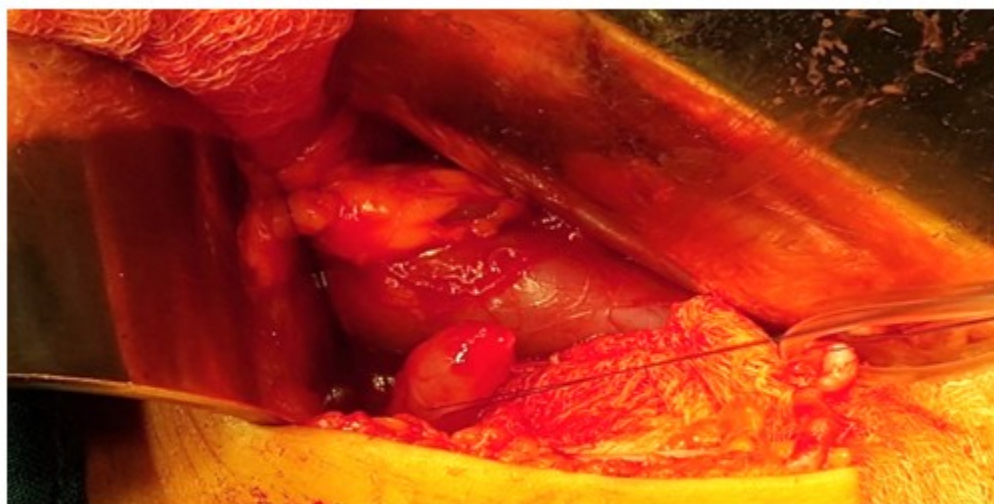

Fig. 6. Uréter seccionado con segmento cefálico movilizado, con sutura de referencia.

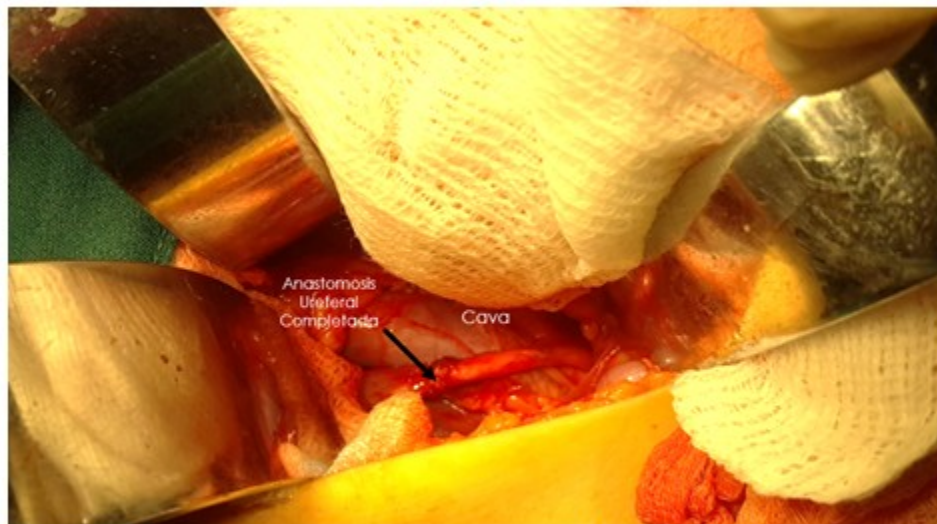


Fig. 7. Uréter con anastomosis termino terminal, anterior a la vena cava inferior.

CASO 2

Paciente masculino de 16 años con antecedentes de dolor abdominal de moderada intensidad, que en la última ocasión se acompañó de escalofríos, mantenido, intermitentemente desde hacía siete

meses previos a su ingreso. Se realizó estudio ultrasonográfico que informó riñón derecho con dilatación moderada y dilatación ureteral tortuosa por lo que se le solicitó tomografía urológica, mediante la que se diagnosticó uréter retrocavo. (Fig. 8 y Fig. 9).

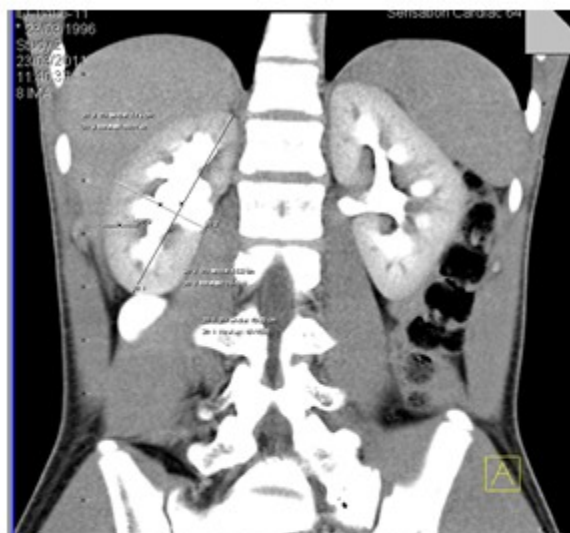


Fig. 8. Imagen de tomografía urográfica con corte coronal donde se evidencia uréter retrocavo derecho.

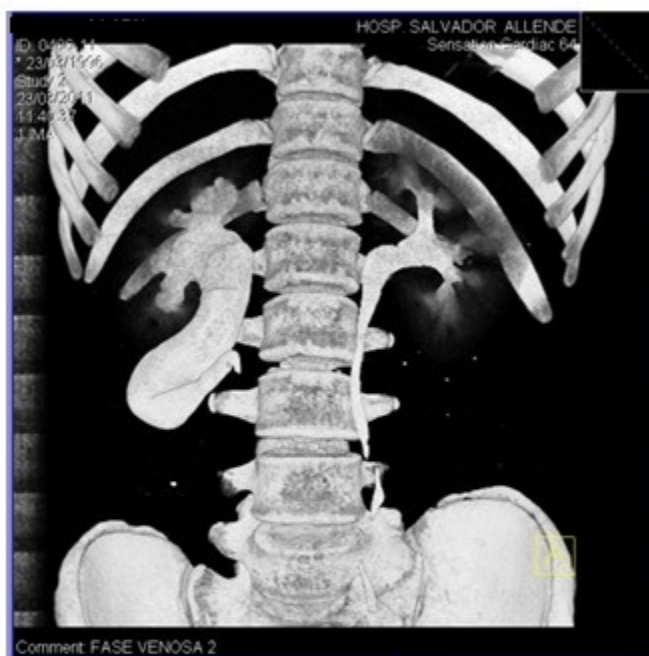

Fig. 9. Reconstrucción en tres dimensiones con sustracción digital donde se evidencia uréter retrocavo con signo de anzuelo.

Se discutió el caso en el servicio y se propuso tratamiento quirúrgico con resección segmentaria del uréter retrocavo con reposicionamiento anterior a la vena cava

inferior y anastomosis termino-terminal con férula de catéter doble J. (Fig. 10, Fig. 11 y Fig. 12).

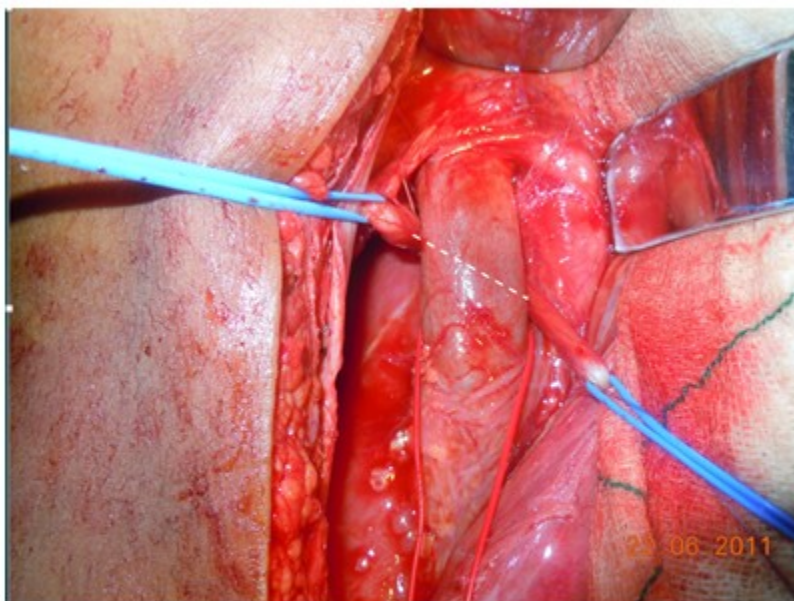


Fig. 10. Imagen que muestra la exposición de la vena cava inferior, con regencias en uréter cefálico y caudal al segmento retrocavo.

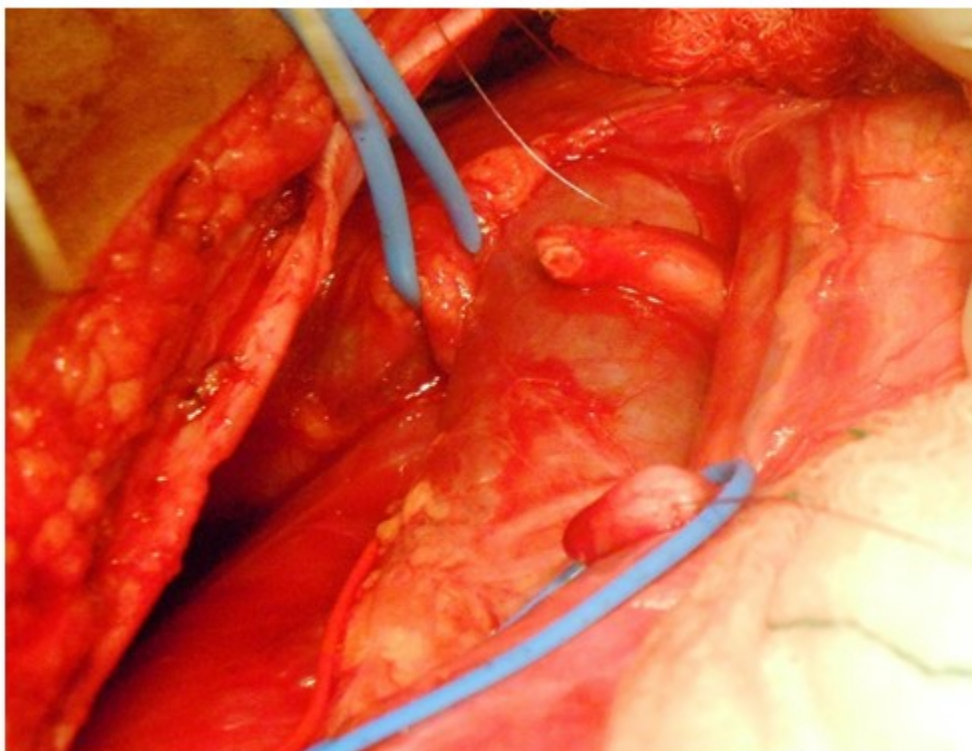


Fig. 11. Imagen que muestra el uréter seccionado y reubicación en posición precava.

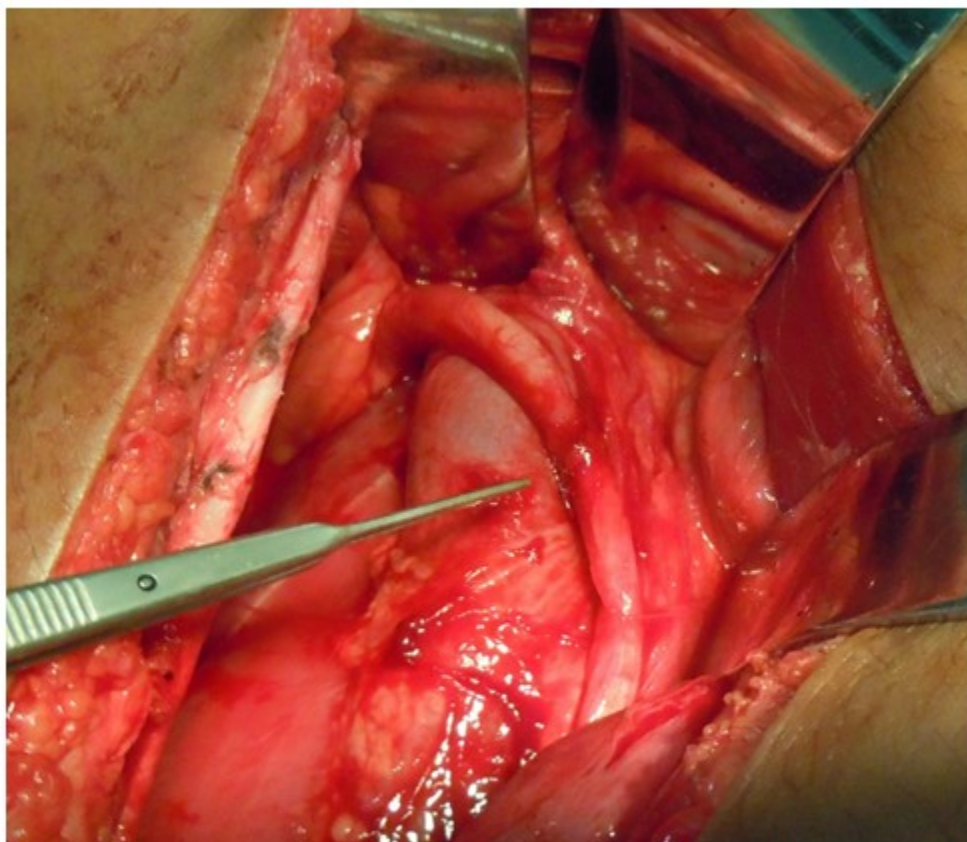


Fig. 12. Imagen que muestra la anastomosis termino-terminal del uréter en posición precava.

Intervención sin complicaciones transoperatorias con estancia hospitalaria de 13 días. Presentó como complicación a los seis meses, estenosis de la anastomosis ureteral que se trató quirúrgicamente con ureteroureterostomía termino-terminal derecha.

DISCUSIÓN

La ureterectomía segmentaria con ureteroureterostomía termino-terminal realizada en ambos casos fue exitosa, resolvió la anomalía congénita de cada uno de los pacientes, con resolución de la sintomatología. El segundo caso presentó una complicación a los seis meses: estenosis de la anastomosis ureteral que se trató quirúrgicamente con el procedimiento descrito.

Es importante mencionar que, para la confirmación del diagnóstico de la anomalía, fue necesaria la utilización de tomografía computarizada urológica, apoyando con esto la

idea de considerar a este examen de imagen como *gold estándar*, ya que no existen protocolos de manejo establecidos.

Según Abdessater et. al.,⁽⁴⁾ esta afección se origina por la persistencia de la vena cardinal posterior (VCP) durante el desarrollo de la vena cava inferior (VCI) en el embrión. Normalmente la VCP tiene una regresión completa, lo que permite que el uréter tenga una posición ventral a la VCI definitiva. Un uréter retrocavo o circuncavo, según Reales et al.,⁽¹⁾ es el resultado de una anomalía de la vena cardinal posterior que persiste como un segmento de la vena cava inferior infrarrenal durante el desarrollo.

Reales,⁽¹⁾ menciona que, en la mayoría de las veces, el uréter afectado es el derecho, que generalmente se desvía en dirección medial por detrás de la vena cava inferior, se retuerce y la cruza por delante en dirección lateral, para retomar su curso normal en dirección distal,

hacia la vejiga. Esta información coincide con lo encontrado en los presentes casos clínicos, ya que los uréteres afectados fueron de lado derecho.

En los dos casos presentados, los exámenes de imagen mostraron que los uréteres anormales pertenecen a la clasificación tipo I, como establecieron Bateson y Atkinson en 1969. Esta clasificación divide en tipo I (en forma de S, J invertida o anzuelo, hasta 90 % de los casos) es obstructivo y puede asociarse con hidronefrosis; tipo II (en forma de hoz, hasta 10 % de los casos) no es obstructivo.^(6, 12)

El uréter retrocavo queda comprimido entre la vena cava y las vértebras lumbares, causando clínica de dolor abdominal, disuria, hematuria, infección, urolitiasis y oliguria, que pueden verse agravados por edema de miembros inferiores, los cuales suelen presentarse en torno a la tercera o cuarta décadas de la vida.⁽¹³⁾ La mayoría de los diagnósticos son incidentales o cuando se estudia al paciente por cuadro de dolor abdominal^(4, 7, 14) como se presentó en los dos pacientes del presente estudio.

Abdessater et al.,⁽⁴⁾ refieren que los diagnósticos diferenciales incluyen las afecciones como litiasis ureteral, pielonefritis aguda, ptosis renal, estenosis ureteropielica, así como cualquier causa de obstrucción intrínseca. Otros diagnósticos diferenciales mencionados en la literatura son presencia de un quiste hidatídico retroperitoneal, vasos anómalos, como una vena aberrante de la vena espermática derecha a la cava inferior, apendicitis.

La urografía intravenosa generalmente es el examen inicial que genera un indicio de sospecha de la enfermedad, ya que demuestra, de forma característica, una dilatación pielocalicial y del segmento superior del uréter derecho, con forma de "J" invertida y desviación medial, a nivel de las vértebras L3-L4.^(4, 7, 14) Pero, para la confirmación del diagnóstico es necesario realizar una tomografía computarizada ya que este procedimiento revela un mayor detalle anatómico de las estructuras vecinas que podrían estar inmiscuidas en la obstrucción, además de verificar si existen otras alteraciones congénitas que se asocien con la enfermedad. Esta afirmación es compartida por Reales,⁽¹⁾ quien afirma que la tomografía computarizada es un recurso que ha brindado mucha información en el estudio de las vías urinarias, con un alto grado de sensibilidad para el estudio

de uréter retrocavo, tanto para establecer el diagnóstico como para determinar las características anatómicas de cada caso.

Soria et. al.,⁽¹²⁾ manifiestan que el tratamiento es conservador en aquellos casos en los que no existe dilatación importante, datos de daño renal o bien cuando el paciente refiera mínima sintomatología. El tratamiento quirúrgico está indicado en aquellos sujetos con sintomatología importante y con compromiso funcional renal. El procedimiento quirúrgico consiste en restaurar la anatomía de la vía, llevando al uréter a su posición anterior a la vena cava. Pueden emplearse varios tipos de abordaje como abierto, laparoscópico transperitoneal, laparoscópico retroperitoneal o robótico.

Anteriormente, se consideraba la cirugía abierta como el tratamiento de elección para tratar el uréter retrocavo sintomático, pero a partir de hace dos décadas, con el avance de la cirugía laparoscópica, esta se considera como el tratamiento de elección ya que alcanza los mismos objetivos que la cirugía convencional, con la ventaja de menor estadía hospitalaria, menor dolor y mejores resultados estéticos.^(8, 9)

Abdessater et al.⁽⁴⁾ plantean que las técnicas reportadas varían desde ureterólisis, pieloplastia e incluso la nefrectomía. Los mejores resultados se reportan con el uso de la plastia desmembrada tanto abierta como laparoscópica (transperitoneal o retroperitoneal). Todos los autores coinciden en resecar el segmento distal a la dilatación, ya que se ha asociado a alteraciones en las fibras musculares del uréter a este nivel. Se recomienda que el seguimiento de los pacientes con manejo conservador incluya ultrasonido renal, evaluación de infección de vías urinarias y, en caso necesario, urografía excretora de control.

Los pacientes de este estudio, al presentar sintomatología que afectaba su calidad de vida, requirieron de intervención quirúrgica (ureteroureterostomía segmentaria con anastomosis termino terminal), pero optando por la cirugía convencional debido a que no se disponía de los equipos necesarios para un abordaje laparoscópico.

Se puede concluir que el uréter retrocavo es una anomalía rara que, en la actualidad, su detección y de otras malformaciones asociadas se hace menos compleja, debido a la facilidad de uso de métodos de imagen como la urotomografía

computarizada,. Esta facilidad permite planificar la terapéutica quirúrgica más adecuada e individualizada. Actualmente, se recomienda que el abordaje del uréter retrocavo sintomático sea por vía laparoscópica, pero no debemos olvidar la abierta, ya que nos brinda un soporte técnico para las complejidades en el procedimiento.

Conflicto de intereses

Los autores plantean que no poseen conflicto de intereses.

Contribuciones de los autores

Conceptualización: Bryan Antonio Iza Jiménez; Karla Lizeth Gavilanes Encalada; Israel Dario Carrillo Quisnia.

Visualización: Bryan Antonio Iza Jiménez

Redacción del borrador original: Bryan Antonio Iza Jiménez; Karla Lizeth Gavilanes Encalada; Israel Dario Carrillo Quisnia.

Redacción, revisión y edición: Bryan Antonio Iza Jiménez; Karla Lizeth Gavilanes Encalada; Israel Dario Carrillo Quisnia.

Financiación

Sin financiación.

REFERENCIAS BIBLIOGRÁFICAS

- 1.Reales JA, Martínez Martínez J, Quintero Moreno C, Mendoza Vargas S, Mendoza Rodríguez SE. Uréter retrocavo e infección recurrente de vías urinarias: A propósito de un caso. *Rev Colomb Radiol*[Internet]. 2017[citado 27/11/2022];28(3):4486-9. Disponible en: [http://contenido.acronline.org/Publicaciones/RCR/RCR28-3/RCR-28-3-Ureter\(revistavirtual\).pdf](http://contenido.acronline.org/Publicaciones/RCR/RCR28-3/RCR-28-3-Ureter(revistavirtual).pdf)
- 2.Singh A, Singh H. Unusual presentation of retrocaval ureter with recurrent vomiting: A case report. *Urol Case Rep*[Internet]. 2021[citado 28/12/2022];34:101466. Disponible en: <https://pubmed.ncbi.nlm.nih.gov/33145174/>
- 3.López González PÁ, López Cubillana P, Server Pastor G, Girón Vallejo O, Ruíz Pruneda

R, Doñate Iñiguez G, et al. Uréter retrocavo en el niño: a propósito de un caso y revisión de la literatura. *Arch Esp Urol*[Internet]. 2011[citado 22/09/2022];64(11):461-4. Disponible en: <https://pesquisa.bvsalud.org/portal/resource/pt/ibc-90446>

4.Abdessater M, Khoury R, Elias S, Bart S, Coloby P, Sleiman W. Diagnosis and laparoscopic management of retrocaval ureter: A review of the literature and our case series. *Int J Surg Case Rep* [Internet]. 2019[citado 28/09/2022];59:165-75. Disponible en: <https://pubmed.ncbi.nlm.nih.gov/31170558/>

5.Rosales-Velázquez CE, Ruvalcaba-Ocegüera GE, Zepeda-Aguilar A. Uréter retrocavo: reporte de un caso y revisión de la bibliografía. *Rev Mex Urol*[Internet]. 2020[citado 28/09/2022];80(3):1-10. Disponible en: <https://revistamexicanadeurologia.org.mx/index.php/rmu/article/view/552>

6.El Kadar A, Vatra L, Avram A, Stoica D, Oancea M. Laparoscopic Repair of a Left Retrocaval Ureter in a 16-Year-Old Girl. *European J Pediatr Surg Rep*[Internet]. 2018[citado 28/09/2022];6(1):e104-7. Disponible en: <https://pubmed.ncbi.nlm.nih.gov/30805276/>

7.Mejdoub I, Bouassida M, Mseddi MA, Fourati M, Hadjslimen M, Rebai N. Laparoscopic approach for retrocaval ureter: How to decrease surgical time? *Urol Case Rep*[Internet]. 2018[citado 28/09/2022];20:106-7. Disponible en: <https://pubmed.ncbi.nlm.nih.gov/30116716/>

8.El Harrech Y, Ghoundale O, Kasmaoui EH, Touiti D. Transperitoneal Laparoscopic Pyelopyelostomy for Retrocaval Ureter without Excision of the Retrocaval Segment: Experience on Three Cases. *Adv Urol*[Internet]. 2016[citado 18/09/2022];2016:5709134. doi: 10.1155/2016/5709134. Disponible en: <https://pubmed.ncbi.nlm.nih.gov/27403160/>

9.Fadil Y, Bai W, Dakir M, Debbagh A, Aboutaieb R. Retrocaval ureter: A case report and review of the literature. *Urol Case Rep*[Internet]. 2021[citado 28/09/2022];35:101556. Disponible en: <https://pubmed.ncbi.nlm.nih.gov/33437649/>

10.Al-Hajjaj M, Aljool AA. Retrocaval ureter

with ureteral calculus: Case report. Urol Case Rep [Internet]. 2020[citado 18/09/2022];33:101288. Disponible en: <https://pubmed.ncbi.nlm.nih.gov/32518758/>

11.Hostiuc S, Rusu MC, Negoii I, Grigoriu M, Hostiuc M. Retrocaval ureter: a meta-analysis of prevalence. Surg Radiol Anat[Internet]. 2019[citado 18/09/2022];41(11):1377-82. Disponible en: <https://pubmed.ncbi.nlm.nih.gov/31201483/>

12.Soria GR, Reyes MA, Rodríguez FR, Lomelín JP. Uréter retrocavo. Reporte de un caso en el Hospital General de México y revisión de la literatura. Rev Med Hosp Gen Mex[Internet]. 2010[citado 28/09/2022];73(2):115-9. Disponible en: <https://www.medigraphic.com/cgi-bin/new/resumen.cgi?IDARTICULO=25025>

13.Jamaica-Verduzco E, Gallego-Sales SG. Uréter circuncavo. Rev Mex Urol[Internet]. 2009 [citado 17/09/2022];69(3):108-11. Disponible en: <https://www.medigraphic.com/cgi-bin/new/resumen.cgi?IDARTICULO=28319>

14.López Amaya JE, Mejía Restrepo J, Nicolau Molina C, Zuluaga Santamaría A, Mazzaro M. Uréter: Hallazgos en Tomografía Computarizada Multidetector. Radiología[Internet]. 2010[citado 21/09/2022];52(4):311-20. Disponible en: <https://www.sciencedirect.com/science/article/pii/S0033833810001566>

REFERENCIAS BIBLIOGRÁFICAS