Descargado el: 27-11-2026 ISSN 1727-897X

PRESENTACIÓN DE CASO

Mielinolisis pontina central en gestante con hiperémesis gravídica. Presentación de un caso

Central pontine myelinolysis in a pregnant woman with hyperemesis gravidarum

Teresita de Jesús Barrio Pedraza[1] Pablo Felipe Avilleira Torres[1] Fredy David Alfonso Barrio[1]

[1] Universidad de Ciencias Médicas de Cienfuegos, Cienfuegos, Cuba

Cómo citar este artículo:
Barrio-Pedraza T, Avilleira-Torres P, Alfonso-Barrio F. Mielinolisis pontina central en gestante con hiperémesis gravídica. Presentación de un caso. **Medisur** [revista en Internet]. 2026 [citado 2026 Nov 27]; 24(1):[aprox. 0 p.]. Disponible en: https://medisur.sld.cu/index.php/medisur/article/view/53453

Resumen

La mielinolisis pontina central es una rara alteración neurológica que forma parte del síndrome de desmielinización osmótica, en la cual hay lesión de los oligodrendrocitos, lo que ocasiona la pérdida de mielina en esta estructura cerebral. La causa más frecuente es el tratamiento de una hiponatremia; cuando los niveles de sodio se elevan demasiado rápido, en las embarazadas se asocia de manera común a la hiperémesis gravídica que ocasiona cambios importantes en medio interno. Se presenta el caso de una paciente femenina de 19 años de edad, gestante con 21,4 semanas de embarazo, antecedentes de asma bronquial leve y hábitos tóxicos de ser bebedora habitual, que desde el inicio del embarazo presentó una hiperémesis gravídica que la llevó a una desnutrición proteico energética, cambios importantes del medio interno y una taquicardia materna grave dada por la deshidratación, todo lo anterior asociado a trastornos de la coagulación, por lo que se ingresa con desorientación e hipoacusia en la unidad de terapia intensiva. Se tomaron medidas de corrección del medio interno y estudios de imagen donde se descartaron otras posibles encefalopatías, luego se notó una mejoría del cuadro clínico aunque se mantuvo con desorientación e hipoacusia y la paciente se trasladó hacia La Habana donde se confirmó el diagnóstico de mielinolisis central pontina, se interrumpió el embarazo por complicaciones fetales, y se mantuvo bajo tratamiento médico.

Palabras clave: mielinólisis pontino central, embarazo, hiperemesis gravídica

Abstract

Central pontine myelinolysis is a rare neurological disorder that is part of osmotic demyelination syndrome. This condition involves damage to oligodendrocytes, resulting in the loss of myelin in this brain structure. The most common cause is the treatment of hyponatremia, when sodium levels rise too rapidly. In pregnant women, it is commonly associated with hyperemesis gravidarum, which causes significant changes in the internal environment. A 19-year-old pregnant woman at 21.4 weeks of gestation, with a history of mild bronchial asthma and heavy drinking, presented hyperemesis gravidarum from the beginning of her pregnancy, leading to malnutrition and significant changes in her internal environment associated with coagulation disorders. She was admitted to the intensive care unit with disorientation and hearing loss. Measures to correct her internal environment and imaging studies ruled out other possible encephalopathies. Her clinical condition subsequently improved, and the patient was transferred to Havana, where a diagnosis of central pontine myelinolysis was confirmed. The pregnancy was terminated due to fetal complications, and she remained under medical treatment.

Key words: myelinolysis, central pontine, pregnancy, hyperemesis gravidarum

Aprobado: 2026-11-12 16:59:19

Correspondencia: Teresita de Jesús Barrio Pedraza. Universidad de Ciencias Médicas de Cienfuegos. Cuba. pabloavilleira@gmail.com

INTRODUCCIÓN

El síndrome de desmielinización osmótica (SDO) es una alteración desmielinizante aguda, no inflamatoria, que puede aparecer en el puente del tronco encefálico, denominada mielinolisis central pontina (MCP), o en otras áreas del sistema nervioso central como el cerebelo, cuerpo geniculado lateral, cápsula extrema, cápsula externa, putamen, hipocampo, tálamo, núcleo caudado, entre otras estructuras, donde se denomina mielinolisis extrapontina (MEP).[1,2]

Se observa de forma común en personas con alcoholismo crónico, con deficiencias nutricionales crónicas y gran variedad de patologías sistémicas con alteraciones electrolíticas, así como por corrección rápida de hiponatremia crónica; sin embargo, cuando aparece en pacientes embarazadas se asocia con hiperémesis gravídica.[3] Un porcentaje importante de pacientes evoluciona a la muerte, la cual puede estar precedida de un estado de pseudocoma (síndrome de enclaustramiento).[4] Es una enfermedad muy infrecuente, de mal pronóstico y la terapia con rehabilitación es el único tratamiento.

La protuberancia se comporta de manera rígida ante los requerimientos expansivos que originan los edemas citotóxicos o vasogénicos debido a que posee una configuración inextensible, producto de muchas fibras dispuestas entre sí. La MCP se caracteriza por daño neurológico de progresión lenta reversible o permanente, causado por la destrucción de las vainas de mielina en el centro de la protuberancia (desmielinización pontina).[5,6] Además, cabe destacar que por la baja prevalencia de esta enfermedad o la baja incidencia de detección de la misma en nuestro país, no se precisan valores estadísticos en estudios recientes.

Por lo anterior expresado y la importancia diagnostica de esta condición en pacientes embarazadas con antecedentes de hiperémesis gravídica, se decidió presentar el caso de una gestante de 19 años, con síntomas neurológicos, antecedente de hiperémesis desde el inicio del embarazo, bebedora habitual, trastorno de la coagulación y alteraciones imagenológicas compatibles con MCP infrecuente en este tipo de pacientes y nunca diagnosticado antes en nuestra provincia.

PRESENTACIÓN DEL CASO

Se trata de una paciente femenina primigesta, de 19 años, con antecedentes patológicos personales de asma bronquial leve tratada con oxigenoterapia en caso de crisis, bebedora habitual. Ingresó con embarazo de 21,4 semanas. Su familiar refirió que hacía cuatro días no escuchaba bien y en ocasiones se desorientaba. Se recogió el antecedente de un cuadro de hiperémesis gravídica desde el inicio del embarazo que la llevó a una desnutrición proteico energética. Además, se recibió portando una urosepsis sin tratamiento y una taquicardia materna grave dada por la deshidratación, por lo que se decidió en colectivo su ingreso en unidad de terapia intensiva.

Al examen físico neurológico se constató un nistagmo bilateral horizontal a la mirada extrema y una hipoacusia bilateral que no se pudo examinar de forma total por el estado de la paciente, además se encontró deshidratada, con taquicardia (148 latidos por minuto), desorientación parcial, bradipsiquia, con resto del examen neurológico normal.

Se le realizaron análisis complementarios en los que se detectó un trastorno de la coagulación (tiempo de coagulación: 50 minutos, coagulo irretractil, tiempo parcial de tromboplastina (TPT): C: 27 minutos, P: 51 minutos, sin evidencia clínica de sangrado), una posible anemia debido a valores de hematocrito en 27 %, trastorno del medio interno con valores obtenidos en la hemogasometría arterial de bicarbonato (HCO3) en 11 miliequivalentes sobre litro (mEQ/L) y presión parcial de dióxido de carbono (PCO2) en 59 milímetros de mercurio (mmHg) y pH en 7,28 mostrando una acidosis metabólica.

En la tomografía axial computarizada (TAC) de cráneo inicial se observó una hipodensidad mal definida de puente en tallo encefálico, por lo que se sugirió contrastar o realizar resonancia magnética nuclear (RMN) de cráneo. (Fig.1).

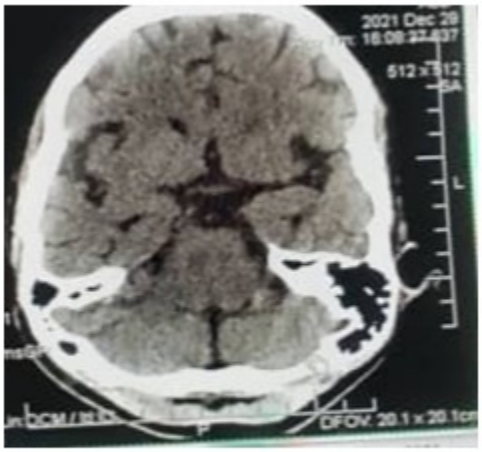

Figura 1. Tomografía axial computarizada (TAC) de cráneo donde se observa una hipodensidad mal definida de puente en tallo encefálico

Se interpretó, teniendo en cuenta los datos aportados, como un síndrome encefalopático y se trató con corrección del medio interno y vitaminoterapia. La paciente se mantuvo, a pesar del tratamiento, con desorientación e hipoacusia y 48 horas después aparecieron alucinaciones visuales que desaparecieron en pocas horas. Se realizó RMN de cráneo que informó lesiones hipointensas en secuencia T1 e hiperintensas en secuencias T2 y FLAIR a nivel de puente. (Fig .2).

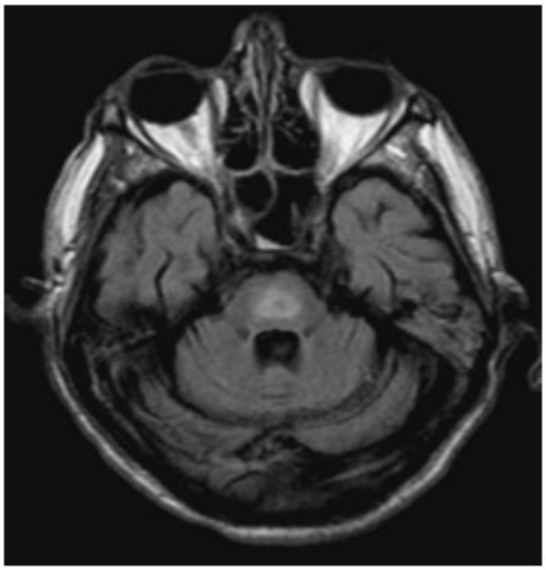

Figura 2. Resonancia magnética nuclear de cráneo donde se observan lesiones hipointensas en secuencia T1 e hiperintensas en secuencias T2 y FLAIR a nivel de puente.

Ante estos hallazgos se planteó como diagnóstico probable una mielinolisis pontina y se trasladó la paciente hacia La Habana para concluir estudio.

DISCUSIÓN

La hiperémesis gravídica se caracteriza por vómito asociado con deshidratación, desequilibrio electrolítico, desnutrición y pérdida de peso mayor de 5 % durante el embarazo. Si bien los episodios de emesis pueden ocurrir en 50 % de los embarazos, sólo 0.2-2 % de los casos manifiesta alteraciones metabólicas e hidroelectrolíticas severas, como hiponatremia, que ponen en riesgo a la madre y al feto. [7] Según criterio de autores como Khan S.[8] es la afección que se asocia con mayor frecuencia a la aparición de mielinolisis central pontina en el embarazo (10 de 15 casos informados). Otras condiciones predisponentes para el desarrollo de mielinolisis central pontina incluyen disfunción hepática, trasplante de hígado (aún más particular en los primeros 30 días después del trasplante), desequilibrios electrolíticos como hipofosfatemia, insuficiencia renal, diálisis, hepatitis, anorexia nerviosa / bulimia, alcoholismo, efectos secundarios farmacológicos, diabetes mellitus, leucemia, linfoma y enfermedad de Wilson.

En el caso clínico descrito la paciente presentó cuadro de emesis desde el inicio del embarazo y en esta ocasión acudió con síntomas neurológicos asociados como desorientación e hipoacusia. En un inicio debido a sus antecedentes de bebedora habitual y los hallazgos en la función hepática se interpretó el cuadro como una posible encefalopatía de Wernicke. Por lo que se le indicó de urgencia una RMN de cráneo que informa lesiones hiperintensas en región central pontina en secuencias ponderadas a T2 y FLAIR.

Sánchez-Ferrer ML[9] plantea en su estudio que el diagnóstico diferencial de hiperintensidad central pontina en las secuencias T2 y FLAIR de la resonancia magnética se establecen con: hipoglucemia, encefalopatía isquémica hipóxica, infartos, metástasis, gliomas, esclerosis múltiple, cambios inducidos por quimioterapia o radiaciones, intoxicación con monóxido de carbono e hiperamonemia, que pueden descartarse mediante la historia clínica. Otro diagnóstico diferencial incluye la encefalopatía de Wernicke, una urgencia neurológica aguda originada por la deficiencia de tiamina, que suele ser frecuente en alcohólicos y se manifiesta por la tríada de ataxia, confusión y oftalmoplejía, en conjunto con las características clínicas de deficiencia de vitamina B1, [10,11] datos que se corresponden con este caso, en el cual se pensó en un inicio esta encefalopatía pero se descartó por la evolución del cuadro y los hallazgos típicos en la RMN de cráneo.

Park K [6] expone en su investigación que una vez que esta se diagnostica, no existe un tratamiento óptimo, aunque se han descrito varias opciones. En la mayoría de los casos reportados el tratamiento se inició por los síntomas neurológicos o afección asociada, con el objetivo de recuperar el equilibrio hidroelectrolítico. Algunos autores como Chabert M et al, [5] afirman que primero se debe corregir la hipokalemia y que el sodio sérico se normalizará con la administración de potasio. Otros tratamientos con plasmaféresis, inmunoglobulina, levodopa, desmopresina, minociclina o dextrosa tienen resultados variables. No obstante, no existe evidencia de su uso durante el embarazo.[7,9] La urea reduce las complicaciones cerebrales después de la corrección rápida de las alteraciones crónicas de las concentraciones de sodio, en comparación con antagonista de vasopresina o solución salina hipertónica según resultados obtenidos por Babanrao SA [10] en su estudio.

El pronóstico es incierto, pero se ha descrito recuperación completa después de largos periodos del deterioro neurológico severo. La mayoría de pacientes presenta secuelas de diferente tipo y severidad (alteraciones de la memoria, ataxia, vértigo, movimientos coreicos, apoyo externo mínimo dependiente de la silla de ruedas y del respirador). Los casos deben ser observados por 6 a 8 semanas para poder concluir si los síntomas neurológicos son irreversibles.[11]

La paciente gestante se trasladó hacia la Habana donde se confirmó el diagnóstico de mielinolisis central pontina, se interrumpió el embarazo por complicaciones fetales, y se mantuvo bajo tratamiento médico. En este caso expuesto, independiente que no hubo grandes desequilibrios del sodio la paciente si presentó vómitos desde el inicio del embarazo que la llevó a la desnutrición proteica energética y en este ingreso la llevo a la deshidratación que fue corregida de manera rápida, además de asociarse a trastornos de la función hepática que junto al antecedente de bebedora habitual fueron la causa o el factor desencadenante del daño

neurológico. Es el primer caso reportado en nuestro hospital de MCP en una embarazada.

El síndrome de desmielinización osmótica se debe tener siempre en mente ante un caso de gestante con una hiperémesis gravídica con trastornos del medio interno y aún más si hay necesidad de corrección debido a que su desenlace puede ser fatal; no obstante, tener presente que no solo las alteraciones del medio interno y su rápida corrección son causa directa de esta, sino que hay factores que predisponen a su patogénesis como los trastornos hepáticos y el alcoholismo como en este caso descrito. El tratamiento de la hiperémesis gravídica en territorios rurales o con problemas de accesibilidad geográfica debe apuntar a prevenir ese tipo de complicaciones poco frecuentes, pero severas, como la mielinolisis extrapontina o la mielinolisis central pontina. Además, en el tratamiento de embarazadas con hiperémesis, el antecedente de hiponatremia aguda es sugerente de cronicidad. Los servicios de Ginecoobstetricia de zonas rurales y de difícil acceso deben garantizar las condiciones de laboratorio y asistencia para la medición, el monitoreo continuo y el tratamiento óptimo de la hiponatremia u otros trastornos hidroelectrolíticos. Es importante integrar hospitales universitarios o de alta complejidad, que de forma habitual se encuentran ubicados en los centros urbanos, a la red de atención en territorios que solo cuentan con hospitales de mediana complejidad.

Conflicto de intereses

Los autores declaran que no existen conflictos de intereses relacionados con este estudio

Contribuciones de los autores

Conceptualización: Teresita de Jesús Barrio Pedraza, Pablo Felipe Avilleira Torres, Fredy David Alfonso Barrio.

Metodología: Teresita de Jesús Barrio Pedraza, Pablo Felipe Avilleira Torres, Fredy David Alfonso Barrio.

Visualización: Teresita de Jesús Barrio Pedraza, Pablo Felipe Avilleira Torres, Fredy David Alfonso Barrio.

Redacción del borrador original: Teresita de Jesús Barrio Pedraza, Pablo Felipe Avilleira Torres, Fredy David Alfonso Barrio.

Redacción, revisión y edición: Teresita de Jesús Barrio Pedraza.

Financiación

Universidad de Ciencias Médicas de Cienfuegos. Cuba.

REFERENCIAS

1.Corona G, Simonetti L, Giuliani C, Sforza A, Peri A. A case of osmotic demyelination syndrome occurred after the correction of severe hyponatraemia in hyperemesis gravidarum. BMC Endocr Disord[Internet]. 2014[citado 23/05/2025];14(5):34. Disponible en: https://pubmed.ncbi.nlm.nih.gov/24725751/

2.Beraldo DO, Duarte SB, Santos RB, Mendes CG, Silveira MP, Neto AS, et al. Pontine Myelinolysis Caused by Hypovolemic Hypernatremia. Case Rep Nephrol[Internet]. 2020[citado 23/05/2025];2020:4079098. Disponible en: https://pmc.ncbi.nlm.nih.gov/articles/PMC7495154/

3.Anand K, Ranjan Rout R Subbaiah M, Dorairajan G, Sagili H. Rare complication of hyperemesis gravidarum-central pontine myelinolysis, A case report. J Gynecol[Internet]. 2017[citado 23/05/2025];2(2):000138. Disponible en: https://medwinpublishers.com/OAJG/OAJG16000138.pdf

4.Hbibi M, Benmiloud S, Hida M. Reversible central pontine myelinolysis without hyponatremia in a child with acute lymphoblastic leukemia: a case report. Pan Afr Med J [Internet]. 2023[citado 23/05/2025];44(3):99. Disponible en: https://pmc.ncbi.nlm.nih.gov/articles/PMC10204105/

5.Chabert M, Dauleac C, Beaudoin-Gobert M, De-Quelen M, Ciancia S, Jacquesson T, et al. Locked-in syndrome after central pontine myelinolysis, an outstanding outcome of two patients. Ann Clin Transl Neurol[Internet]. 2024[citado 20/09/2026];11(3):826-36. Disponible en: https://pmc.ncbi.nlm.nih.gov/articles/PMC10963307/

6.Park K, Kim SB, Yoon SS, Woo HG. Osmotic demyelination syndrome caused by rapid correction of hyperammonemia and continuous hyperbilirubinemia: a case report and review of the literature. Encephalitis[Internet]. 2023[citado

20/09/2026];3(4):119-24. Disponible en: https://pmc.ncbi.nlm.nih.gov/articles/PMC10598282/

7.Khan SU, Saeed MS, Misbah D, Idrees M, Abdullah A. Central Pontine Myelinolysis in Pregnancy: A Case of Rare Occurrence. Cureus. 2021;13(12):e20281

8.Khan S, Das S, Batool W, Khan BS, Khan M. Rapid Correction of Hyponatremia With Isotonic Saline Leading to Central Pontine Myelinolysis. Cureus. 2023;15(4):e38342.

9.Sánchez-Ferrer ML, Prieto-Sánchez MT, Orozco-Fernández R, Machado-Linde F, Nieto-Diaz A. Central pontine myelinolysis during pregnancy: Pathogenesis, diagnosis and management. J Obstet Gynaecol. 2017;37(3):273-9.

10.Babanrao SA, Prahladan A, Kalidos K, Ramachandran K. Osmotic myelinolysis: Does extrapontine myelinolysis precede central pontine myelinolysis? Report of two cases and review of literature. Indian J Radiol Imaging[Internet]. 2015[citado 20/09/2026];25(2):177-83. Disponible en: https://pubmed.ncbi.nlm.nih.gov/25969642/

11.Demina A, Amaral S, Petit B, Meille V, Béjot Y, Trojak B. Central Pontine Myelinolysis in a Patient with Alcohol Use Disorder without Hyponatremia: A Case Report. Am J Case Rep[Internet]. 2025;26:e947709. Disponible en: https://pmc.ncbi.nlm.nih.gov/articles/PMC12374554/

REFERENCIAS BIBLIOGRÁFICAS