PRESENTACIÓN DE CASO

Tumor del estroma gastrointestinal. Presentación de un caso y revisión de la literatura

Gastrointestinal Stromal Tumors. Case report and review of the literature

Daniel Olivera Fajardo[1] José Alberto Puerto Lorenzo[1] Lidia Torres Aja[1]

[1] Hospital General Universitario Dr. Gustavo Aldereguía Lima, Cienfuegos, Cienfuegos, Cuba

Cómo citar este artículo:
Fajardo D, Lorenzo J, Aja L. Tumor del estroma gastrointestinal. Presentación de un caso y revisión de la literatura. **Medisur** [revista en Internet]. 2026 [citado 2026 Ene 29]; 24(1):[aprox. 0 p.]. Disponible en: https://medisur.sld.cu/index.php/medisur/article/view/53210

Resumen

Los tumores del estroma gastrointestinal representan del 1 al 2 % de los tumores digestivos, su localización más fre¬cuente es en el estómago, en un 55 a un 60 % y el intestino delgado en el 30 %. Las manifestaciones clínicas dependen de la localización del tumor primario. Pueden cursar asintomáticos y con frecuencia se descubren de manera incidental. Se presenta el caso de una paciente de 62 años, con antecedente de un carcinoma de vagina, operada, con tratamiento de radioterapia y quimioterapia con secuela de una fistula recto vaginal, motivo por el cual le realizó sigmoidectomía. Se ejecutó gastrectomía subtotal distal más cierre del muñón duodenal con gastro-yeyunostomía termino lateral y yeyuno-yeyunostomía latero lateral, ambas en dos planos de sutura. En el estudio anatomopatológico se determinó la presencia de tumor del estroma gastrointestinal. La paciente evolucionó favorablemente. Se realiza la publicación de este caso porque se consideró de interés científico la presentación de esta entidad poco frecuente.

Palabras clave: tumores del estroma gastrointestinal, diagnóstico, neoplasias, cirugía

Abstract

Gastrointestinal stromal tumors represent 1 % to 2 % of digestive tumors, most frequently located in the stomach (55 % to 60 %) and the small intestine (30 %). Clinical manifestations depend on the location of the primary tumor. They can be asymptomatic and are often discovered incidentally. We present the case of a 62-year-old patient with a history of vaginal carcinoma, who underwent surgery, radiotherapy, and chemotherapy, resulting in a rectovaginal fistula, which necessitated a sigmoidostomy. A distal subtotal gastrectomy was performed, along with closure of the duodenal stump using end-to-side gastrojejunostomy and side-to-side jejunojejunostomy, both in two suture layers. The histopathological study revealed the presence of a gastrointestinal stromal tumors. The patient recovered well. This case is being published because the presentation of this rare entity was considered to be of scientific interest.

Key words: gastrointestinal stromal tumors, diagnosis, neoplasms, surgery

Aprobado: 2026-01-12 10:32:14

Correspondencia: Daniel Olivera Fajardo. Hospital General Universitario Dr. Gustavo Aldereguía Lima. Cienfuegos. Cuba. jose.puerto@gal.sld.cu

INTRODUCCIÓN

El tumor del estroma gastrointestinal (GIST) (por sus siglas en inglés), es una enfermedad poco frecuente originada a partir de las células nerviosas del tubo digestivo encargadas de activar las contracciones que propulsan el contenido alimentario desde la boca hacia el ano.[1]

Estas neoplasias representan tan solo del 1 al 3 % de las neoplasias malignas de estómago y del 15 a un 20 % de las del intestino delgado. Su incidencia es de 0,72 a 0,85 casos por cada 100 000 habitantes.[2]

Los GIST pueden manifestarse en cualquier etapa de la vida, son más frecuentes en el sexo masculino, aunque muchos pacientes en el momento del diagnóstico se encuentran entre los 40 y 80 años, con una edad media de alrededor de 60 a 65 años, en niños es muy rara.[1,3]

La mayor prevalencia se ha visto en China, Corea, Taiwán y Noruega, mientras que la prevalencia más baja ha sido en Estados Unidos y Canadá.[2,4]

Las localizaciones habituales en las que se pueden encontrar los GIST son el estómago, en un 50 a un 60 % y el intestino delgado de un 30 a un 35 %. De forma excepcional aparece en el esófago, el colon, el recto o incluso, en el interior de la cavidad abdominal. Los lugares más frecuentes de diseminación tumoral son el hígado o a nivel de membranas intrabdominales: peritoneo, omento y mesenterio.[5,6]

Los GIST se clasifican en grupos de riesgo muy bajo, bajo, intermedio y alto; de acuerdo con el riesgo de recurrencia, el tamaño del tumor primario y la actividad mitótica del tumor.[7] Generalmente, son asintomáticos y con frecuencia se descubren de manera incidental durante un estudio endoscópico o en imágenes radiológicas obtenidas con otro propósito.[8]

Su diagnóstico, generalmente involucra estudios de imágenes como la ecografía, la tomografía contrastada. La endoscopia puede revelar una masa submucosa, pero muchas veces es necesario una biopsia para su confirmación.[9]

La biopsia para estudio anatomopatológico y la inmunohistoquímica son fundamentales para el diagnóstico definitivo, con la mayoría de los GIST positivos para la proteína CD117 (KIT) y DOG1.[10]

La resección quirúrgica completa es el tratamiento radical estándar de esta neoplasia, con tasas de supervivencia global de 28 a 65 % a 5 años. Se indica tratamiento farmacológico adyuvante en aquellos casos con elevado riesgo de recidiva.[11]

El objetivo de este trabajo fue describir el caso de un tumor del estroma gastrointestinal, entidad poco frecuente. Se realiza la publicación de este caso porque se consideró de interés científico la presentación de esta entidad poco frecuente.

PRESENTACIÓN DEL CASO

Se presenta el caso de una paciente de 62 años con antecedentes de haber sido operada de un carcinoma de vagina, que recibió tratamiento con radioterapia y quimioterapia, como secuela, tuvo una fistula recto vaginal, motivo por el cual le realizaron sigmoidectomía, además, la paciente fue intervenida quirúrgicamente de una mastectomía de la mama derecha. Acudió al cuerpo de guardia de cirugía porque, según refirió, presentaba síntomas generales de astenia, anorexia y pérdida de peso de aproximadamente de 15 a 20 libras, acompañada de vómitos postprandiales. Se realizaron exámenes complementarios. (Tabla 1).

Tabla 1. Resultados de los exámenes complementarios

Examen	Resultado
Hemoglobina	11,4 g/l
Hematocrito	0,38
Glicemia	4,7mmol/L
Creatinina	61mmol/L
Coagulograma TS	3 min
Coagulograma TC	5 min
Conteo de plaquetas	230 x 10^9/mm
Colesterol	7,0 mmol/L
TGP	28,2 U/I
TGO	75,4 U/I
Fosfatasa alcalina	134 U/I
Proteínas totales	26,6 g/l
Proteínas fraccionadas	41,1 g/l
Globulina	35,5 g/l

El resultado de electrocardiograma fue normal. El ultrasonido abdominal mostró: hígado de tamaño normal con ligero aumento de su ecogenicidad difusamente, eco-patrón homogéneo. Las vías biliares, el páncreas y bazo se encontraban normales. Hacia el hipocondrio derecho se observó una imagen compleja a predominio ecolúcido con gruesos tabiques que midió aproximadamente 116 x 62 mm. Tuvo abundantes gases que no permitieron precisar la presencia de adenopatías, sin líquido libre, sin derrame pleural. En la panendoscopia no se evidenció nada positivo a señalar. Se realizó tomografía computarizada de abdomen con contraste que mostró una lesión sólida hipervascular e hipodensa ubicada en el cuerpo gástrico que midió, aproximadamente 135 x 84 mm. Después de realizados todos los complementarios, se discutió el caso en el colectivo de cirujanos y se decidió acudir al salón de manera electiva para realizar laparotomía exploradora y conducta consecuente, cuya observación arrojó un tumor gástrico. (Fig. 1).

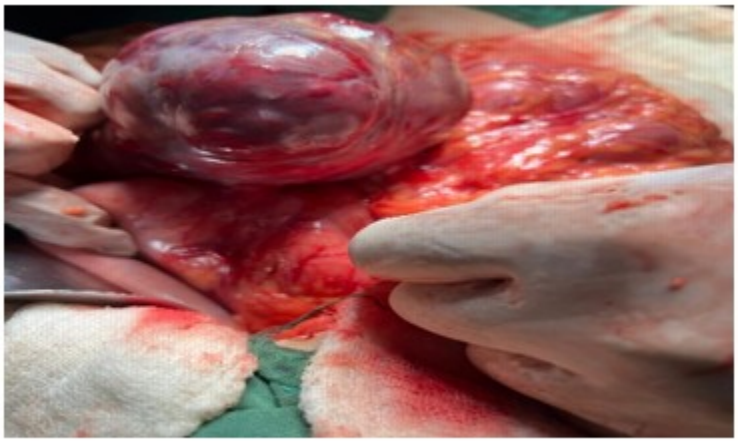

Fig. 1. Momento de la laparotomía

A la paciente se le realizó estadiamiento y gastrectomía subtotal distal más cierre del muñón duodenal con gastro-yeyunostomía termino lateral y yeyuno-yeyunostomía latero lateral, ambas en dos planos de sutura y colocación de drenaje. (Fig. 2).

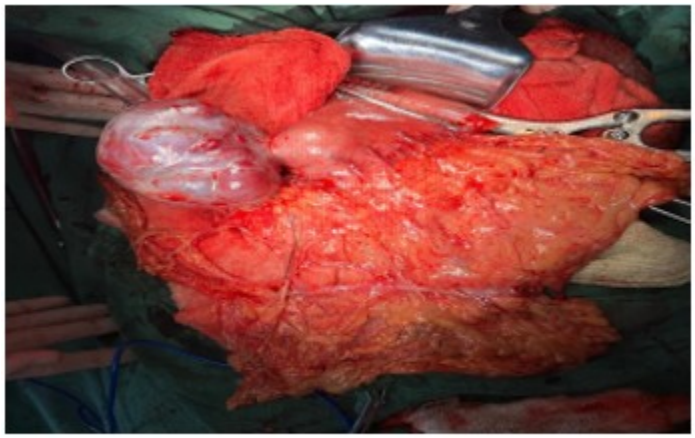

Fig. 2. Momentos de la resección del tumor

La pieza quirúrgica extraída fue enviada al departamento de anatomía patológica para la realización de análisis de biopsia por parafina. (Fig. 3).

Fig. 3. Tumor de estómago completamente resecado

La paciente salió bien de la cirugía, con todos los signos vitales adecuados, pero teniendo en cuenta la magnitud de la intervención, se pidió interconsulta con los médicos de la sala polivalente. La paciente fue trasladada para esa sala, con una evolución favorable, termodinámicamente estable, con un ritmo diurético normal de 2,0 ml/Kg/hora. Se le realizan exámenes complementarios evolutivos al siguiente día. (Tabla 2).

Tabla 2. Exámenes complementarios evolutivos

Exámenes	Resultados
Hemoglobina	10,8 g/l
Hematocrito	0,36
Glicemia	3,2 mmol/L
Creatinina	63 mmol/L
Leucograma	$7{,}8x10^9$/L
Ph	7,35
Presión O_2	116,6
Presión CO_2	29
HCO_3	1,58
K	4,06

Posteriormente, la paciente fue trasladada a sala de cirugía, donde continuó con una evolución favorable, egresó con evolución satisfactoria y seguimiento por consulta externa. El estudio

anatomopatológico del caso informó de la presencia de un tumor del estroma gastrointestinal o GIST.

DISCUSIÓN

Los tumores del estroma gastrointestinal son los tumores mesenquimales más comunes específicos del tracto gastrointestinal, generalmente definidos como tumores KIT (CD117)-positivos con un conjunto característico de características histológicas.[2]

Su localización en mayor frecuencia es: en el estómago, el 60 %, en yeyuno e íleon, el 30 %, en el duodeno, del 4 al 5 %, en el recto, un 4 %, colon y apéndice, de 1 a 2 % y en el esófago menos del 1 % y rara vez como tumores extra gastrointestinales primarios, aspecto que coincidió con la localización del tumor en la paciente estudiada.[2]

Los GIST son tumores potencialmente malignos y suelen comportarse de forma agresiva. Se ha demostrado que los GIST afectan a los hombres en un 55 %, más que a las mujeres con una edad media de 55 a 60 años, lo que no coincidió; pues el caso presentado fue una paciente del sexo femenino.[1,3]

Generalmente estos tumores se asocian a síntomas inespecíficos como: saciedad precoz, distensión abdominal, a menos que se ulceren, sangren o crezcan lo suficiente como para causar dolor, obstrucción o presentar otras manifestaciones relacionadas con su tamaño desproporcionado,[5,7] que no se puso de manifiesto en la paciente estudiada; pues refirió síntomas generales de astenia, anorexia y pérdida de peso de aproximadamente de 15 a 20 libras, acompañados de vómitos postprandiales.

En un alto porcentaje los pacientes con GIST gástrico son asintomáticos y con frecuencia, se descubren de manera incidental durante un estudio endoscópico o en imágenes radiológicas realizada por otras causas, como ocurrió en el presente caso.[8]

La tomografía computarizada con contraste oral e intravenoso es la prueba estándar para caracterizar cualquier masa abdominal, además, de evaluar su extensión, la presencia o ausencia de enfermedad a distancia y la definición de los márgenes intestinales,[1,9] aspecto que coincidió con la paciente estudiada.

La endoscopia puede revelar una masa submucosa, pero muchas veces es necesaria la biopsia para la confirmación. La endoscopia simple no distingue los tumores intramurales y extramurales,[9] lo que coincidió con el caso de la paciente estudiada, en la que la panendoscopia no permitió alcanzar un diagnóstico definitivo.

La ultrasonografía endoscópica, ha demostrado ser una técnica valiosa, que puede caracterizar masas tumorales, identificar la capa de origen y permitir la adquisición de tejido mediante una punción guiada para estudios diagnósticos anatomopatológicos, lo que es adecuado para pruebas de inmunohistoquímica[7,9] en el presente caso, tanto los estudios de imágenes, como la ecoendoscopia fueron muy precisos para tener una impresión diagnóstica de esta entidad.

El pilar del tratamiento para el GIST ha sido la resección quirúrgica con resecciones amplias con márgenes quirúrgicos libres,[11] aplicado a la paciente estudiada, pues se le realizó gastrectomía subtotal distal más cierre del muñón duodenal con gastro-yeyunostomia termino lateral y yeyuno-yeyunostomia latero lateral, ambas en dos planos de sutura.

El pronóstico de los pacientes con GIST mejora significativamente con la introducción al tratamiento del mesilato de imatinib, que permite tener un control de la enfermedad en el 70 al 85 % de los pacientes,[12] corroborado en el caso de esta paciente que presentó una remisión completa tras alcanzar un año de tratamiento.

Conflicto de intereses:

Los autores declaran la no existencia de conflictos de intereses relacionados con el estudio.

Contribución de los autores:

1. Conceptualización: Daniel Olivera Fajardo, José Alberto Puerto Lorenzo, Lidia Torres Aja.

2. Curación de datos: Daniel Olivera Fajardo, José Alberto Puerto Lorenzo, Lidia Torres Aja.

3. Análisis formal: Lidia Torres Aja.

4. Adquisición de fondos: Esta investigación no contó con la adquisición de fondos.

5. Investigación: Daniel Olivera Fajardo, José Alberto Puerto Lorenzo, Lidia Torres Aja.

6. Metodología: Lidia Torres Aja.

7. Administración del proyecto: José Alberto Puerto Lorenzo.

8. Recursos: Daniel Olivera Fajardo, José Alberto Puerto Lorenzo, Lidia Torres Aja.

9. Software: Daniel Olivera Fajardo.

10. Supervisión: José Alberto Puerto Lorenzo.

11. Validación: Daniel Olivera Fajardo.

12. Visualización: José Alberto Puerto Lorenzo.

13. Redacción del borrador original: Daniel Olivera Fajardo, José Alberto Puerto Lorenzo, Lidia Torres Aja.

14. Redacción, revisión y edición: Daniel Olivera Fajardo, José Alberto Puerto Lorenzo, Lidia Torres Aja.

REFERENCIAS BIBLIOGRÁFICAS

1- Muñoz RG, Santillán W, Paullán V, Rodríguez G, Martínez PE. Tumor de estroma gastrointestinal extraintestinal gigante: reporte de un caso y revisión de bibliografía. Rev Colomb Gastroenterol[Internet]. 2021[citado 23/10/25];36(4):[aprox. 2p.]. Disponible en: https://www.scielo.org.co/pdf/rcg/v36n4/es_2500-7440-rcg-36-04-532.pdf.

2- Losada HF, Portillo NA, Becker RE, Klein ME. Tumor del estroma gastrointestinal localizado en el duodeno con presentación clínica de síndrome carcinoide. Reporte de caso. Case Reports[Internet]. 2024[citado 23/10/25];10(1):[aprox. 10p.]. Disponible en: https://revistas.unal.edu.co/index.php/care/article/view/103349.

3- González L, Antezana JR, Labrada LM, Sánchez NL, Arus E, Walwyn V, et al. Tumores del estroma gastrointestinal: experiencia en el Instituto de Gastroenterología. Arch Cuba Gastroenterol[Internet]. 2024[citado 23/10/25];3(2):[aprox. 15p.]. Disponible en: https://revgastro.sld.cu/index.php/gast/article/view/120/189.

4- Patel N, Benipal B. Incidence of Gastrointestinal Stromal Tumors in the United States from 2001-2015: A United States Cancer Statistics Analysis of 50 States. Cureus. 2019;11(2):e4120.

5- Canelo A, Llanos A, López E, Mantilla J, Mejía L, Polo S. Tumor del estroma gastrointestinal (GIST) en yeyuno. Rev Fac Med Hum[Internet]. 2023[citado 23/10/25];23(1):[aprox. 4p.]. Disponible en: https://www.scielo.org.pe/pdf/rfmh/v23n1/2308-0531-rfmh-23-01-138.pdf.

6- Cepero B, Roche C, Roca V. Tumor del estroma gastrointestinal de yeyuno: reporte de un caso. AP[Internet]. 2024[citado 23/10/25];4(2):[aprox. 7p.]. Disponible en: https://reunido.uniovi.es/index.php/AP/article/view/21303/16386.

7- Fleites V, Soriano JL, Lima M, Soriano JL, González M, Morales D, et al. Factores pronósticos de supervivencia en pacientes con tumores del estroma gastrointestinal en adyuvancia con imatinib. Rev Haban Cienc Méd[Internet]. 2023[citado 23/10/25];22(1):[aprox. 9p.]. Disponible en: https://scielo.sld.cu/pdf/rhcm/v22n1/1729-519X-rhcm-22-01-e4983.pdf.

8- Fernández JA, Cantín S, García E, Varo E, González JA, Asencio JM, et al. Avances en tumores del estroma gastrointestinal: ¿hacia dónde vamos? Cir cir[Internet]. 2022[citado 23/10/25];90(2):[aprox. 11p.]. Disponible en: https://www.scielo.org.mx/pdf/cicr/v90n2/0009-7411-cir-90-2-267.pdf.

9- Latorre AR, Mateus CA, Olaya N. Tumor del estroma gastrointestinal: Informe de caso y revisión de la literatura. Morfolia[Internet]. 2021[citado 23/10/25];13(1):[aprox. 9p.]. Disponible en: https://revistas.unal.edu.co/index.php/morfolia/article/view/98163.

10- Galeana M, Regalado A, Rivera JC. Tumores del estroma gastrointestinal en un Hospital de México. Rev Cubana Cir[Internet]. 2021[citado 23/10/25];60(4):[aprox. 15p.]. Disponible en: https://scielo.sld.cu/scielo.php?script=sci_arttext&pid=S0034-74932021000400014&lng=es.

11- **Jiménez J, Jiménez P, Palacios MC.** Gastrointestinal stromal tumor (GIST): Clinical and surgical case presentation. Actas Médicas[Internet]. 2025[citado 23/10/25];35(1):[aprox. 6p.]. Disponible en: https://actasmedicas.ec/index.php/am/article/view/229/416.

12- Carrasco M, Velarde J, Mamani R, Amaru E, Patón D, Amaru R. Imatinib en el tratamiento de pacientes con tumor del estroma gastrointestinal. Rev Méd La Paz[Internet]. 2023[citado 23/10/25];29(2):[aprox. 5p.]. Disponible en: https://www.scielo.org.bo/pdf/rmcmlp/v29n2/1726-8958-rmcmlp-29-02-38.pdf.

REFERENCIAS BIBLIOGRÁFICAS