Descargado el: 28-11-2026 ISSN 1727-897X

PRESENTACIÓN DE CASO

Tratamiento oportuno del traumatismo de mano producido por fuegos artificiales. Presentación de un caso

Timely treatment of hand trauma caused by fireworks. Case report

Wilmeidis Navarro Rodríguez[1] Jorge Luis Estepa Pérez[2] Giuseppe Arturo Celestino[3] Flavio Graziani[3]

[1] Hospital Dr. Antonio Luaces Iraola, Ciego de Ávila, Ciego de Ávila, Cuba
[2] Hospital General Universitario Dr. Gustavo Aldereguía Lima, Cienfuegos, Cienfuegos, Cuba
[3] Ospedale Civile Nicola Giannettasio, Rossano CS, Italy

Cómo citar este artículo:
Navarro-Rodríguez W, Estepa-Pérez J, Arturo-Celestino G, Graziani F. Tratamiento oportuno del traumatismo de mano producido por fuegos artificiales. Presentación de un caso. **Medisur** [revista en Internet]. 2025 [citado 2026 Nov 28]; 24(1):[aprox. 0 p.]. Disponible en: https://medisur.sld.cu/index.php/medisur/article/view/53207

Resumen

Las lesiones traumáticas de la mano por explosivos afectan de manera significativa la función de estas, requieren de tratamiento, con un alto consumo de recursos y prolongado tiempo de incapacidad. Suelen presentarse lesiones tales como laceraciones de los espacios interdigitales, quemaduras parciales de la piel, así como fracturas expuestas, principalmente de falanges, metacarpianos y pérdidas de la cubierta de los pulpejos en el mayor de los casos; constituyen un grave problema en salud. Se presenta el caso de un paciente de 26 años, que en la noche del 31 de diciembre del 2024, durante las festividades, le ocurrió la explosión de un petardo de fuego artificial en la mano, por retardo en el momento que este debía explotar. El joven perdió el conocimiento, llegó al Departamento de Emergencia del Hospital de Rossano después de la media noche con vendaje compresivo de la mano, ya que presentaba pérdida activa de sangre. El paciente fue valorado por un equipo multidisciplinario, médicos de Emergencia, Cirugía General y Ortopedia, se mejoró su estado de salud general y se decidió realizar tratamiento quirúrgico. Por lo traumático del evento y lo frecuente que resulta ser en determinados contextos, se decidió la publicación del caso.

Palabras clave: traumatismos de la mano, deformidades adquiridas de la mano

Abstract

Traumatic hand injuries caused by explosives significantly affect hand function and require intensive treatment, resulting in significant resource consumption and prolonged downtime. The most common injuries include lacerations of the interdigital spaces, partial skin burns, and open fractures, primarily of the phalanges and metacarpals, with loss of the fingertips in most cases. They constitute a serious health problem. We present the case of a 26-year-old patient who, on the night of December 31, 2024, during the festivities, suffered a firework explosion in his hand due to a delay in its explosion. The young man lost consciousness and arrived at the Emergency Department of Rossano Hospital after midnight with a compression bandage on his hand, as he was experiencing active blood loss. The patient was evaluated by a multidisciplinary team of Emergency, General Surgery, and Orthopedic physicians. His general health improved, and surgical treatment was decided upon. Due to the traumatic nature of the event and its frequency in certain contexts, it was decided to publish the case.

Key words: hand injuries, hand deformities, acquired

Aprobado: 2025-12-04 09:32:26

Correspondencia: Wilmeidis Navarro Rodríguez. Hospital Dr. Antonio Luaces Iraola. Ciego de Ávila. Cuba. jorge.estepa@gal.sld.cu

INTRODUCCIÓN

El uso de fuegos artificiales y dispositivos de pirotecnia forma parte de celebraciones y espectáculos públicos en todo el mundo. En algunos países, su utilización por parte de la población está prohibida, quedando bajo responsabilidad de diferentes autoridades nacionales o municipales, y en otros se trata de una tradición ampliamente difundida y su utilización es libre. Las lesiones no mortales que generan discapacidad, incluidas las producidas por pirotecnia, son un grave problema en salud.[1]

Las recomendaciones sobre el uso responsable de fuegos artificiales se refuerzan año tras años, los fuegos artificiales son productos explosivos y de ignición; el consiguiente peligro de quemaduras, mutilaciones e incendios son factores constantes.[1] Las campañas de prevención y el uso controlado de la pirotecnia han logrado la disminución progresiva de las lesiones por esta causa en varios países.[1]

Las quemaduras de distinta extensión y profundidad son las lesiones que con mayor frecuencia se asocian a la pirotecnia. La utilización de dispositivos de pirotecnia con alto contenido de pólvora como el megapetardo o superbomba puede determinar lesiones graves de mano, mutilantes y secuelas permanentes.[1,2]

La mano se considera el espacio anatómico comprendido desde los huesos carpianos, los metacarpianos a las falanges distales que incluyen lesiones del lecho ungueal. La mano humana es la parte más distal de la extremidad superior y es un producto extraordinario de la evolución humana. Es tan fuerte como para permitir a los escaladores enfrentarse a cualquier montaña, pero también lo suficientemente precisa como para ejecutar los movimientos más finos, como el dibujo y las operaciones quirúrgicas. La mano está formada por 27 huesos a los que se insertan varios músculos, también contiene una red compleja de nervios y vasos que la inervan y vascularizan.[1,2,3]

Los movimientos de la mano son posibles gracias a sus músculos intrínsecos y extrínsecos. Los músculos intrínsecos son solo parcialmente responsables de toda su amplitud de movimiento. En realidad, los contribuyentes principales son los músculos extrínsecos, es decir, los músculos del antebrazo. Estos músculos proyectan sus tendones hacia la mano a través de una estructura anatómica igualmente compleja y flexible, llamada muñeca.

Entre los órganos del aparato locomotor, sin dudas, la mano es la que más interviene en los actos de los trabajadores manuales. Esto, junto con la importancia de su capacidad funcional, hace que se preste la debida atención a las lesiones traumáticas que ocurren en esta. Su complejidad anatómica explica la diferente evolución de las lesiones en relación con las de otras regiones.[3]

Las lesiones en las manos causadas por fuegos artificiales pueden ser devastadoras debido a la naturaleza explosiva y balística de estos dispositivos. Los pacientes suelen presentar una combinación de fracturas, amputaciones traumáticas y lesiones de tejidos blandos. Si bien no se ha investigado específicamente el impacto global de las lesiones causadas por fuegos artificiales, lesiones devastadoras similares en las manos suelen tener efectos perjudiciales en la calidad de vida, la salud psicológica y la productividad.[4]

Se revisaron artículos con información relacionada con el tema, pero esta es escasa. Por ser un problema que causa muchas veces mutilación de una parte del cuerpo muy importante para las actividades de la vida diaria, se decidió la presentación de un caso de traumatismo severo de una mano, causada por fuegos artificiales, atendido por médicos cubanos que brindan colaboración médica en un servicio quirúrgico de un hospital de la Azcienda Sanitaria Cosenza, en la Región de Calabria, en Italia.

PRESENTACIÓN DEL CASO

Se presenta el caso de un paciente masculino, de 26 años de edad, que arribó al Departamento de Emergencia del Hospital Civil Nicola Giannettasio, Rossano de la provincia de Cosenza, después de sufrír una explosión de un petardo de fuego artificial, en la mano izquierda, con toma del estado de consciencia, vendaje compresivo de la mano y con evidente pérdida de la volemia.

Antecedentes patológicos personales: síndrome Wolff Parkinson White.

Al llegar al departamento de Emergencia, el paciente fue valorado por un equipo multidisciplinario (Ortopedia y Traumatología, Cirugía General, Anestesiología y Reanimación). Se comenzó con reanimación, canalización de

dos vías, activación del toxoide tetánico, profilaxis antibiótica con ceftriaxona 2 gr EV y realización de exámenes complementarios, de laboratorio, tomografía axial computarizada (TAC) de la mano y partes blandas en 3D y radiografía de la mano.

Al examen físico general y por aparatos se observó en la mano izquierda la presencia de colgajo de piel del primer dedo, ausencia de las falanges distales del primero al cuarto dedo, con exposición de tejido óseo, pérdida, laceraciones y maceración de tejido blando, el quinto dedo permanece en flexión, ya que presentaba una lesión antigua del tendón flexor. (Fig. 1).

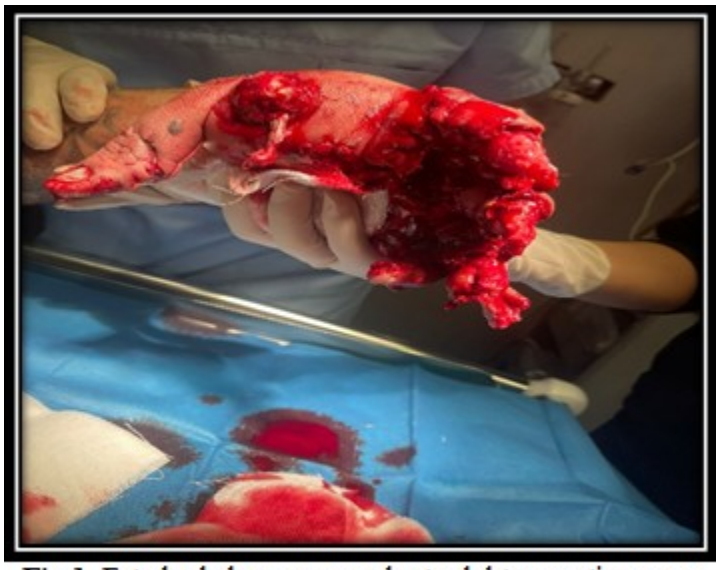

Fig.1. Estado de la mano producto del traumatismo por fuegos artificiales al arribo al Departamento de Urgencia.

Al examen radiográfico tomográfico se evaluó el diagnóstico de mano traumática por fuegos artificiales. (Fig. 2).

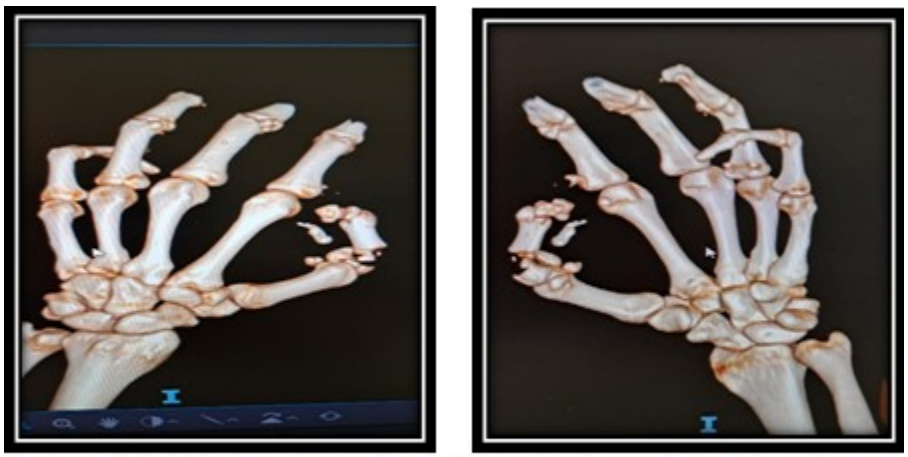

Fig.2. Imagen tomográfica de la mano después de traumatismo por fuegos artificiales, al arribo a la Urgencia.

Teniendo en cuenta las valoraciones realizadas y estabilización del paciente, en un primer momento se valoró la posibilidad de un posible traslado a un centro de excelencia en el manejo de lesiones traumáticas de la mano donde fuera evaluado el daño de la mano, teniendo en cuenta el tiempo transcurrido desde el inicio del trauma y la posibilidad de, al menos, recuperar parte de la mano.

Se tomó la decisión de transferir a la sala operatoria del hospital, con el consentimiento de los familiares, y después de explicarles la posibilidad de riesgos de necrosis de los tejidos implicados, tanto blandos como óseos, por el gran daño presente en el paciente y además por la acción que producen las quemaduras de los artículos pirotécnicos; se explicó que el paciente podía ingresar en sala operatoria (quirófano), y después de la primera intervención, en varias ocasiones, se debería tener en cuenta la evolución del paciente, ya que la cirugía no sería definitoria para la recuperación.

Una vez explicados los riesgos y los posibles beneficios que no estaban asegurados totalmente con la operación, se procedió a la firma del consentimiento informado y a realizar la intervención quirúrgica.

Considerando el antecedente patológico del paciente, el anestesiólogo evaluó la posibilidad de la anestesia troncular y local, efectuándose la misma, al iniciar la cirugía; se cumplió estrictamente con el protocolo de actuación para las fracturas expuestas.

Hallazgos y proceder realizado: toilette abundante con solución salina 0,9 %, agua oxigenada, yodo povidona y luego solución fisiológica. Se retiraron los fragmentos de artefactos que quedaron y se apreciaron las partes vitales. Se evaluó la posibilidad de restaurar la falange proximal del primer dedo, ya que presentaba irrigación de la arteria principal del pulgar que se conservaba con buena irrigación sanguínea, a nivel proximal del músculo aductor del pulgar. La falange distal no tenía vitalidad y se tomó la decisión de amputar. Posteriormente se fijó el fragmento de la falange proximal con alambre de Kischner, se colocó un drenaje y se reestructuró el colgajo. Una vez reestructurado este primer muñón, se decidió continuar con los muñones de las falanges proximales del segundo, tercero y cuarto dedo, siempre evaluando la posibilidad de que el paciente pudiese reestablecer al menos la pinza digital, donde son amputadas las falanges medias por no contar con tejido para cubrirlas, lográndose suturar las laceraciones presentes. Para finalizar la intervención se colocó Conectivina plus y se procedió al vendaje. (Fig. 3 y Fig. 4).

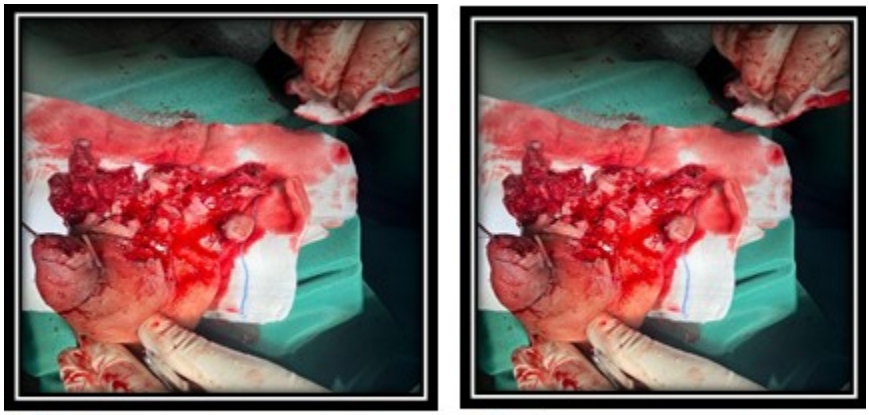

Fig. .3. **Fig. 4.**
Imágenes de los procedimientos quirúrgicos realizados.

Se realizó radiografía donde se observa la corrección realizada al primer dedo. (Fig. 5).



Fig. 5. Radiografía realizada en el posoperatorio.

Se trasladó a sala de ortopedia con tratamiento analgésico, antitrombótico y se aconsejó el baño con solución fisiológica cada 8 horas, para evitar el aumento de las quemaduras por la acción de la pólvora, continuar con antibioticoterapia. Se solicitó valoración por otorrinolaringología y psicología.

Al segundo día, se realizó la primera medicación en sala, observándose que se mantenía la vitalidad de los tejidos blandos, conservaba la sensibilidad y sangraba con facilidad, aunque presentaba un poco de maceración hacia la palma de la mano. Se decidió mantener igual conducta.

Hacia el cuarto día se realizó la segunda medicación, empezando a observarse cambios en los tejidos macerados, que comenzaban a necrosarse así como la punta del primer muñón, perdiendo la sensibilidad a este nivel, por lo que se decidió valorar al séptimo día y previa discusión del caso, se decidió retirar fijación, reamputar el muñón y realizar cierre a nivel de la cabeza del primer metacarpiano, con un colgajo de piel recuperado de la primera intervención que mantenía buena vitalidad, logrando así no continuar reamputando a nivel metacarpiano.

Se realizó un seguimiento quincenal del paciente hasta cumplir los 60 días, momento en que se observó el cierre casi total de los muñones. Se recomendó iniciar con rehabilitación para mantener una mano incompleta activa con el objetivo de valorar una transposición de uno de los dedos del pie a cubrir la ausencia del pulgar, para lograr la acción de la pinza digital o la colocación de una prótesis.

Después de cuatro y siete meses el paciente fue valorado y se observó una evolución favorable, ya que presenta la mano que influye en el equilibrio del cuerpo, la realización de la pinza digital, que le permite realizar algunas actividades.

Como complicación mantiene una retracción en flexión del segundo y tercer muñón, el cual es programado para realizar intervento con la excersis de tejido retráctil y cerrar mediante una rotación de colgajo. (Fig. 6).



Fig. 6. Evolución de la mano durante el ingreso en la sala de ortopedia.

DISCUSIÓN

En la actualidad hay muchos tipos de fuegos artificiales y existe una relación entre la cantidad de accidentes y los tipos de artículos pirotécnicos que existen. La literatura recoge que los petardos son los que se relacionan con la mayoría de los accidentes, pero los proyectiles / morteros son los que más se relacionan con lesiones severas.[3,4,5]

Los artículos pirotécnicos pueden provocar distintos tipos de lesiones debido a su mecanismo de actuación, ya que tanto la presión de la explosión como las partículas que se introducen en los tejidos pueden causar daños. Además, en las lesiones en mano se ha identificado un patrón común de hiperextensión e hiperabducción a medida que el dispositivo explota en la mano dominante del paciente. Las lesiones provocadas van desde quemaduras superficiales y profudas, siendo estas las más comunes, que involucran piel, músculos, tendones, nervios, vasos sanguíneos y huesos, hasta lesiones penetrantes, avulsiones, fracturas y luxaciones o una combinación de las mismas.[2]

Tras una lesión traumática en la mano, el tratamiento inicial correcto es fundamental para prevenir una morbilidad considerable relacionada con la función deficiente de la mano, la disminución de la calidad de vida y la baja productividad laboral. La derivación oportuna a un cirujano de mano, un terapeuta de mano, un terapeuta ocupacional (TO) o un fisioterapeuta es fundamental para garantizar resultados óptimos.[6]

En el momento de la valoración de las lesiones ocasionadas por artículos pirotécnicos es importante para el cirujano evaluador tomar nota de las lesiones obvias y posteriormente evaluar la función de las estructuras anatómicas para identificar las lesiones que no se perciben a primera vista, ya que la zona de lesión es altamente impredecible y no se deben tomar decisiones tempranas, sin antes conocer la extensión total de la lesión.[3,4,5]

Es igualmente importante tener radiografías de las estructuras dañadas para descartar la presencia de fractura o dislocación. Existen autores que recomiendan evaluación de las articulaciones por fluoroscopia en caso de presentar avulsión o laceración de grandes zonas de tejidos blandos cerca de las articulaciones, para descartar una posible inestabilidad articular.[3,4,5]

Entre las consecuencias más graves se encuentran la pérdida de extremidades, como dedos o manos, así como lesiones irreparables en los ojos y el oído. Estas heridas no solo afectan a quienes manipulan los artefactos, sino también a las personas que se encuentran cerca.[7]

Además de las consecuencias físicas, las lesiones por pirotecnia también tienen un impacto psicológico significativo. Las personas que sufren

la pérdida de una extremidad o de alguna función sensorial, como la vista o la audición, enfrentan procesos de rehabilitación emocional que pueden durar años, la atención psicológica es esencial para ayudar a los pacientes a superar el trauma y reintegrarse a la sociedad.[8]

Todas las lesiones por explosión de petardos se reconstruyen principalmente según principios establecidos que incluyen el desbridamiento radical de todo el tejido desvitalizado e inviable, la revascularización, la cobertura de tejidos blandos (colgajos locales, regionales o distantes), la reducción abierta y la fijación interna con agujas de Kirschner (1 mm), la reparación de tendones y nervios.[9]

Un estudio realizado en Paises Bajos sobre tipo de lesiones en relación con los fuegos artificiales arrojó que la mayoría de las lesiones que conducen a discapacidad permanente fueron causadas por fuegos artificiales explosivos y caseros. Catorce de los 18 pacientes con discapacidad permanente por fuegos artificiales explosivos tuvieron amputaciones. En este tipo de fuegos artificiales, la explosión en particular puede fácilmente resultar en amputaciones, lo que irrefutablemente conduce a daños permanentes. Los fuegos artificiales decorativos, por otro lado, generan principalmente un destello en lugar de una explosión, y por lo tanto causan principalmente quemaduras superficiales de pequeño tamaño.[10]

La rápida y adecuada atención a esta entidad, constituye un desafío para el cirujano, ya que contribuye a una disminución en el tiempo de recuperación, así como en la incidencia de complicaciones y secuelas. Estas tienen una repercusión económica y social en la vida del paciente.

En el caso presentado el accidente por fuegos artificiales, afectó en gran proporción la mano izquierda, ocasionando lesiones graves que llegaron a ser incapacitante para la mano; la realización de la pinza digital, aunque con dificultad, le permite realizar algunas actividades y está preparada para el trasplante de un dedo, que pueda ejercer la función del pulgar o la colocación de una prótesis funcional.

Conflicto de intereses

Los autores declaran que no existen conflictos de intereses.

Contribuciones de los autores

Conceptualización: Wilmeidis Navarro Rodríguez, Jorge Luis Estepa Pérez.

Visualización: Jorge Luis Estepa Pérez, Wilmeidis Navarro Rodríguez, Giuseppe Arturo Celestino, Flavio Graziani.

Redacción-borrador original: Jorge Luis Estepa Pérez, Wilmeidis Navarro Rodríguez.

Redacción-revisión y edicción: Jorge Luis Estepa Pérez.

Financiación

Sin financiamiento externo.

REFERENCIAS BIBLIOGRÁFICAS

1.Mas M, Dall'Orso P, Tórtoga S, Prego J. Pirotecnia: lesiones graves de mano asociadas a explosión de un tipo de dispositivo (megapetardo/superbomba). Arch Pediatr Urug[Internet]. 2017[citado 05/08/2025];88(5):[aprox. 8 p.]. Disponible en: http://www.scielo.edu.uy/scielo.php?script=sci_arttext&pid=S1688-12492017000500269

2.Rangel R, Andrade L. Lesiones por fuegos artificiales atendidas por Cirugía Plástica en el Hospital General Dr. Manuel Gea González de México, 2015-2019. Cir Plást Iberolatinoam[Internet]. 2012[citado 05/08/2025];47(4):[aprox. 7 p.]. Disponible en: https://scielo.isciii.es/scielo.php?script=sci_arttext&pid=S0376-78922021000400435

3.Junco D. Lesiones de partes blandas y óseas en un dedo de la mano. MEDISAN[Internet]. 2015[citado 05/08/2025];19(1):[aprox. 7 p.]. Disponible en: http://scielo.sld.cu/pdf/san/v19n11/san071911.pdf

4.Ortiz R, Ozkan S, Chen N, Eberlin K. Lesiones en las manos causadas por fuegos artificiales: análisis del tratamiento y la utilización de la atención médica. Mano (Nueva York). 2019;15(6):831-6.

5.The Hand Centers of Massachusetts. Lesiones por petardos o fuegos artificiales[Internet]. Massachusetts: The Hand Centers of

Massachusetts; 2017[citado 05/08/2025]. Disponible en: https://www-handctr-com.translate.goog/firecracker-or-fireworks-injuries.html?_x_tr_sl=en&_x_tr_tl=es&_x_tr_hl=es&_x_tr_pto=tc

6.Ferrera M, Mas M, Ortega C,Prego J. Lesiones por fuegos artificiales en pediatría. Arch Pediatr Urug[Internet]. 2013[citado 05/08/2025];84(1):[aprox. 7 p.]. Disponible en: http://www.scielo.edu.uy/scielo.php?script=sci_arttext&pid=S1688-12492013000500002

7.Keller M, Jordaan P. Manejo y resultados de lesiones traumáticas en las manos: Informe de un caso. Prácticas familiares sudafricanas. 2022;64(1):5479

8.Tinoco Morales O. Quemaduras por pirotecnia pueden dejar daños irreversibles, alerta la Secretaría de Salud[Internet]. México, DF; Infobae; 2025[citado 07/09/2025]. Disponible en: https://www.infobae.com/mexico/2025/01/01/quemaduras-por-pirotecnia-pueden-dejar-danos-irreversibles-alerta-la-secretaria-de-salud/

9.Terrence J, Jerome J. Lesión por explosión de petardo en la mano en niños: clasificación de la lesión del pulgar y evaluación del resultado funcional. Cirugía Ortoplástica. 2022;9:93-9.

10.Van Yperen D, Van Lieshout E, Dijkshoorn J, Van der Vlies C, Verhofstad M. Lesiones, tratamiento y deterioro causados por diferentes tipos de fuegos artificiales: resultados de un estudio de cohorte retrospectivo multicéntrico de 10 años. Scand J Trauma Resusc Emerg Med. 2021;29:111

REFERENCIAS BIBLIOGRÁFICAS