Descargado el: 24-11-2026 ISSN 1727-897X

PRESENTACIÓN DE CASO

Supervivencia de 43 años en paciente operada de cáncer de mama. Presentación de un caso

43-Year Survival in a patient operated on for breast cancer: A Case Presentation

Lidia Torres Aja[1] José Alberto Puerto Lorenzo[2] Neylin Caballero Aja[3]

[1] Universidad de Ciencias Médicas de Cienfuegos. Cuba, Hospital Dr. Gustavo Aldereguía Lima, Cienfuegos, Cienfuegos, Cuba
[2] Universidad de Ciencias Médicas de Cienfuegos, Hospital Dr. Gustavo Aldereguía Lima, Cienfuegos, Cienfuegos, Cuba
[3] Policlínico Docente Manuel Pity Fajardo, Cruces, Cienfuegos, Cuba

Cómo citar este artículo:
Torres-Aja L, Puerto-Lorenzo J, Caballero-Aja N. Supervivencia de 43 años en paciente operada de cáncer de mama. Presentación de un caso. **Medisur** [revista en Internet]. 2026 [citado 2026 Nov 24]; 24(1):[aprox. 0 p.]. Disponible en: https://medisur.sld.cu/index.php/medisur/article/view/53148

Resumen

En el cáncer de mama, al igual que en todas las localizaciones de los tumores malignos, uno de los parámetros fundamentales para evaluar la eficacia de los diagnósticos tempranos y terapéutica aplicada es la supervivencia. El cáncer de mama es, en la actualidad, según informe de la Organización Mundial de la Salud, el de mayor incidencia en la mujer, superando al de pulmón; no así la mortalidad que se ha reducido en los últimos años debido fundamentalmente a los diagnósticos en etapas tempranas de la enfermedad y la terapéutica aplicada. Por tales razones se decidió presentar el caso de una paciente operada de carcinoma ductal de variante medular de la mama derecha con una supervivencia de 43 años. La paciente, de 81 años, fue operada hace 43 años de carcinoma ductal tipo medular de mama derecha etapa clínica II, mediante mastectomía radical de Meyer, y se encuentra en la actualidad viva, totalmente libre de enfermedad y con reintegración social plena. La variante histológica, así como la etapa clínica temprana en el momento del diagnóstico, constituyen ejes fundamentales para lograr una buena supervivencia. Esta paciente es la que ha presentado una mayor supervivencia en la provincia de Cienfuegos, entre las pacientes operadas de cáncer de mama, por lo cual consideramos su publicación de interés para la comunidad científica.

Palabras clave: neoplasias de la mama, carcinoma medular, supervivencia, informes de casos

Abstract

In breast cancer, as with all malignant tumors, one of the fundamental parameters for evaluating the effectiveness of early diagnosis and treatment is survival. According to a report by the World Health Organization, breast cancer is currently the most common cancer in women, surpassing lung cancer; however, mortality has decreased in recent years, primarily due to early diagnosis and treatment. For these reasons, the case of a patient operated on for medullary ductal carcinoma of the right breast who survived for 43 years is presented. The 81-year-old patient underwent a Meyer radical mastectomy 43 years ago for stage II medullary ductal carcinoma of the right breast. She is currently alive, disease-free, and fully reintegrated into society. The histological variant, as well as the early clinical stage at diagnosis, are fundamental factors for achieving good survival. This patient has shown the highest survival rate among breast cancer patients operated on in the Cienfuegos province, and therefore we consider this publication of interest to the scientific community.

Key words: breast neoplasms, carcinoma, medullary, survivorship, case reports

Aprobado: 2025-12-17 09:37:47

Correspondencia: Lidia Torres Aja. Universidad de Ciencias Médicas de Cienfuegos. Cuba. lidiata@jagua.cg.sld.cu

INTRODUCCION

Entre los subtipos pocos comunes de los carcinomas invasivos de la mama se encuentra el medular. Si incidencia es baja, representando solamente del 3 al 5 % del total de los carcinomas invasivos de esta glándula.[1] Fue descrito por primera vez por Moore y Foote en 1949.[2] Recibió distintas denominaciones, hasta que se aplicò la denominación a una entidad patológica específica.

Suele presentarse en mujeres más jóvenes que el resto de los otros tipos de cáncer, fundamentalmente entre los 46 y 56 años, aunque existe más de un 10 % que puede aparecer en pacientes menores de 35 años.[3]

Desde el punto de vista clínico se caracteriza por presentar forma esférica, pudiendo alcanzar grandes volúmenes con una consistencia blanda, friable al corte. Desde el punto de vista anatomopatológico, se caracterizan por un alto grado nuclear y un elevado índice mitótico.[4,5] Al analizar la inmunohistoquímica de los mismos, vemos que son pobres receptores estrogénicos.[6]

Se clasifican en dos grandes grupos: carcinomas medulares típicos y carcinomas medulares atípicos.[7] El carcinoma medular típico presenta:[8]

a) Patrón de crecimiento sincitial de células tumorales poco diferenciadas con una alta tasa mitótica.

b) Reacción linfoplasmocítica prominente con un aspecto microscópico circunscrito: la reacción inflamatoria debe involucrar el 75 % de la periferia y debe estar presente de forma difusa en toda la sustancia del tumor.

c) No debe encontrarse tejido mamario glandular ni graso dentro de la porción invasiva del tumor.

El carcinoma medular atípico es semejante a la variante típica, en cuanto a tener menos de un 75 % de crecimiento sincitial pero no tiene circunscripción e infiltración linfoplasmocítica [9]

Ridolfi estableció, en 1977, cinco criterios histopatológicos específicos para poder realizar el diagnostico:[10]

1. Tumor bien circunscrito.
2. Una arquitectura sincitial en al menos el 75 % de las áreas examinadas.
3. Infiltración estromal difusa con linfocitos y células plasmáticas.
4. Ausencia de diferenciación tubular y/o componente intraductal, es decir, formas de patrones glandulares.
5. Anisonucleosis moderada o marcada.

Es uno de los subgrupos de carcinoma mamario infiltrante de mejor pronóstico, a pesar de su anaplásica morfología; coincidiendo un gran numero de estudios en una supervivencia a los 5 años entre el 85 al 95 %.[11,12]

Por la alta supervivencia de 43 años en una mujer operada de este tipo de cáncer de mama, se decidió presentar el caso

PRESENTACIÓN DEL CASO

Se presenta el caso de una paciente femenina, color de piel blanca, procedente del área urbana del municipio de Cruces que fue operada hace 43 años en Servicio de Cirugía del hospital Dr. Gustavo Aldereguía Lima, de Cienfuegos, por presentar un cáncer de mama derecha.

Según se recoge en la historia clínica y el archivo de Mastología provincial, el tumor se localizaba en la areola derecha, con un tamaño de 2 cms, sin adenopatías axilares ni supraclaviculares acompañantes. Al realizarle chequeo, tanto de laboratorio como imagenológicos, se comprobó que no existía metástasis a distancia ni multifocalidad del tumor.

Se le realizó biopsia escisional siendo informado como un carcinoma medular. Al estadiarse en aquellos momentos del diagnóstico, se declaró como un carcinoma medular de complejo areola pezón derecho en etapa clínica IIa. Se le realizó mastectomía radical estándar (era la establecida en aquella época).

Ha sido evaluada anualmente por el cirujano que la operó; manteniéndose al cabo de 43 años de operada: libre de la enfermedad y totalmente reintegrada a la sociedad. (Fig. 1 y Fig. 2)

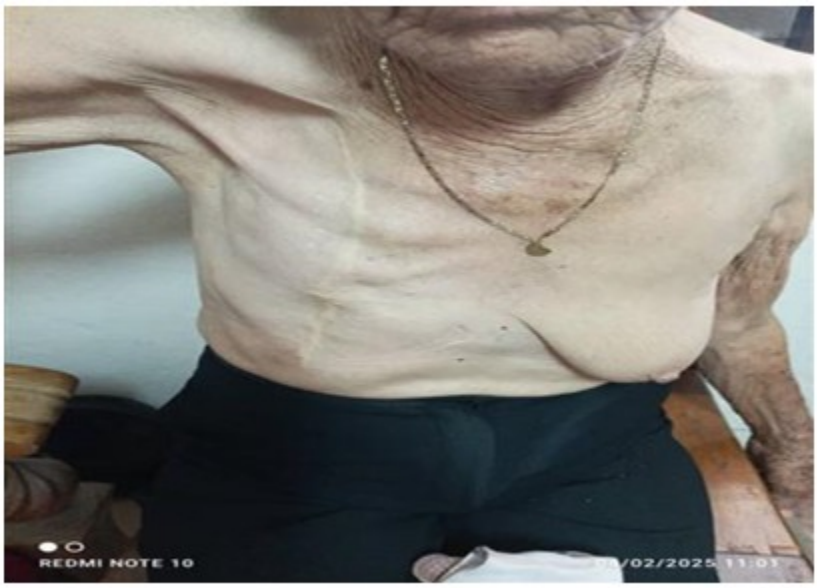

Fig. 1. Vista frontal de la paciente mostrando la cicatriz quirúrgica de la mastectomía realizada.

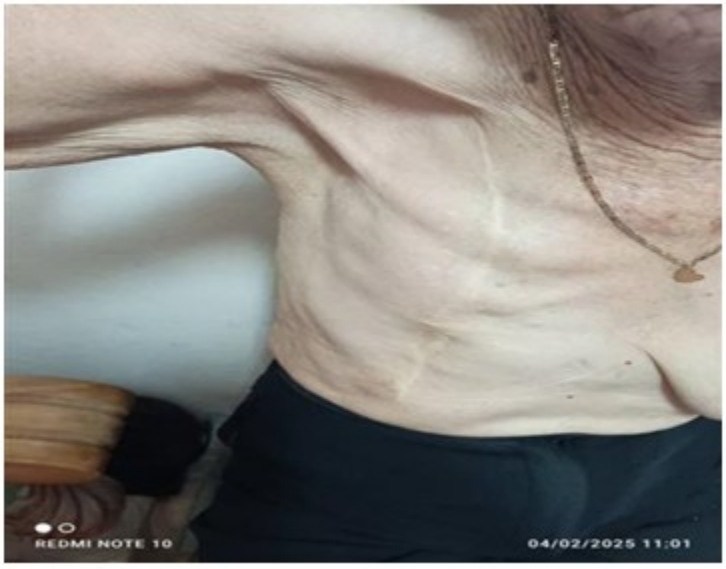

Fig. 2. Vista frontal de la región axilar con vaciamiento axilar de los tres niveles ganglionares.

DISCUSIÓN

En el caso que presentamos, con una supervivencia de 43 años, se pone en evidencia el cumplimiento de las premisas antes mencionadas: el tumor es un carcinoma ductal infiltrante de variante medular (el de mejor pronóstico conocido) diagnosticado en etapa clínica temprana IIa, con una terapéutica quirúrgica y médica adecuadas y un seguimiento

estricto durante todos estos años por la consulta central de Mastología de Cienfuegos. Tambien concurre en esta paciente la característica del carcinoma medular, de aparecer en etapas más tempranas de la vida que el resto de las variantes histológicas (tenía 43 años en el momento del diagnóstico). Histológicamente, se trata de un carcinoma medular invasor típico. Este es el segundo carcinoma medular de mama, con supervivencia mayor de 40 años diagnosticado en la provincia de Cienfuegos, por lo que consideramos de interés científico su publicación.

El cáncer de mama ha pasado a ocupar el primer lugar en incidencia a nivel mundial en el sexo femenino, superando al de pulmón. No así la mortalidad que mantiene un significativo descenso, fundamentalmente debido a los diagnósticos en etapas tempranas.[13] Cuba participa de la misma situación epidemológica que el resto del mundo y dentro de ello, la provincia de Cienfuegos exhibe altas tasas de incidencia, pero un índice de supervivencia que ha ido en crecimiento. Ya contamos con pacientes con supervivencia de más de 40 años, fundamentalmente portadoras de carcinoma medulares.[8]

El índice de supervivencia de un cáncer mamario se basa fundamentalmente en el tipo histológico del mismo, el diagnóstico en etapa clínica temprana, la terapéutica quirúrgica y sistémica adecuada y el seguimiento estricto por parte del equipo médico de la paciente.[9] Todos los autores, tanto nacionales como internaciones coinciden en el buen pronóstico en orden a supervivencia del carcinoma medular de la mama a pesar de su alto grado nuclear y su elevado índice mitótico.[9,10,11,12]

Conflicto de intereses

Los autores declaran no tener conflicto de intereses.

Contribuciones de los autores

Conceptualización: Lidia Torres Aja.

Investigación: Lidia Torres Aja, José Alberto Puerto Lorenzo. Neylin Caballero Aja.

Redacción – borrador original: Lidia Torres Aja, José Alberto Puerto Lorenzo, Neylin Caballero Aja.

Redacción – revisión y edición: Lidia Torres Aja, José Alberto Puerto Lorenzo, Neylin Caballero Aja.

Financiación

Hospital General Universitario Dr. Gustavo Aldereguía Lima. Cienfuegos.

REFERENCIAS

1.Piamo Morales AJ, Palma Machado L, Arzuaga Anderson I, Ferrer Marrero D, Chávez Jiménez D, García Rojas MA, et al. Carcinoma medular de mama. Caracterización de una serie de casos, 2010-2019. Rev Senol Patol Mamar. 2020;33(1):9-15.

2.Mendoza Cuadra F, Becerra Cervantes A, Valenzuela Espinosa A, Portillo Reyes J. Carcinoma medular con degeneración seudoquística: reporte de un caso. Rev Senol Patol Mamar. 2020;33(2):68-71.

3.Princed JR, Muñoz V, Mora E, Mahmouds B, Moro JE, Guerrero DA. Carcinoma medular de la glándula mamaria. Nuestra experiencia. Rev Venezolana Oncol. 2018;30(3): 209-13.

4.Netra SM, Vani BR, Murthy VS. Cytomorphological study of medullary carcinoma of breast in comparison to infiltrating ductal carcinoma. J Cytol. 2018;35(4):195-8.

5.Aksoy A, Odabas H, Kaya S, Bozkurt O, Degirmenci M, Topcu T, et al. Hormone receptor status and survival of medullary breast cancer patients. A Turkish cohort. Saudi Med J. 2017;38(2):156-62.

6.Badowska Kozakiewicz AM, Budzik MP, Liszcz A, Sobierat M, Czerw A, Sobol M, et al. Clinicopathological factors associated with novel prognostic markers for patients with triple negative breast cancer. Arch Med Sci. 2018;15(6):1433-42.

7.Romero P, Benhamo V, Deniziaut G, Fuhrmann L, Berger F, Manié E, et al. Medullary Breast Carcinoma, a Triple-Negative Breast Cancer Associated with BCLG Overexpression. The American Journal of Pathology[Internet]. 2018[citado 09/07/2025];118(10):2378-91.

8.Torres L. Supervivencia de 41 años en paciente operada de cáncer de mama. Medisur [Internet]. 2015[citado 11/07/2025];13(4):541-5. Disponible en: http://scielo.sld.cu/scielo.php?script=sci_arttext&

pid=S1727-897X2015000400011&lng=es

9.Kouhen F, Benhmidou N, Afif M, Rais F, Khamou M, Khanoussi B, et al. Prognosis of Medullary Carcinoma of the Breast: 10 years' Experience in a Single Institution. Breast J[Internet]. 2017[citado 13/07/2025];23:112-4. Disponible en: https://www.ncbi.nlm.nih.gov/pubmed/27671230

10.Berchi-Aguilar A, Torres-Aja L, Bernal-Valladares E, Collazo-Cuellar D, Caballero-Aja N. Supervivencia de pacientes con cáncer de mama a diez años de la cirugía. Medisur [Internet]. 2016[citado 11/07/2025];14(5):[aprox. 8 p.]. Disponible en: http://www.medisur.sld.cu/index.php/medisur/article/view/3229

11.Cuesta del Sol JA, Torres Aja L, Cruz Pérez NR, Puerto Lorenzo JA. Supervivencia a los cinco años de pacientes operadas de cancer de mama en Cienfuegos. Rev Cubana Cir [Internet]. 2024[citado 15/07/2025];63:e1612. Disponible en: https://orcid.org/0000-0002-3802-3748

12.Liao HY, Zhang WW, Sun JY. Características clinicopatológicas y supervivencia de diferentes subtipos histológicos en el cáncer de mama triple negativo. J Cancer[Internet]. 2018[citado 16/07/2025];9:296-303. Disponible en: https://www.redalyc.org/articulo.oa?id=375659062004

13.Arnal Martín A. El cáncer de mama supera al de pulmón y se convierte en el más común del mundo. El País[Internet]. 2021[citad 21/07/2025] Disponible en: https://elpais.com/ciencia/2021-03-22/el-cancer-de-mama-supera-al-de-pulmon-y-se-convierte-en-el-mas-comun-del-mundo.html

REFERENCIAS BIBLIOGRÁFICAS