PRESENTACIÓN DE CASO

Diagnóstico por imágenes de escrófula. Presentación de un caso

Imaging Diagnosis of Scrofula. A case presentation

Aimara de la Caridad Vergara Santos[1] Alexander Sosa Frías[1] Nery María Díaz Yanes[2] Miguel Ángel Paulino Basulto[1]

[1] The Cuban Hospital, Qatar, Qatar, Qatar
[2] Hospital General Universitario Dr. Gustavo Aldereguía Lima, Cienfuegos, Cienfuegos, Cuba

Cómo citar este artículo:
Vergara-Santos A, Sosa-Frías A, Díaz-Yanes N, Paulino-Basulto M. Diagnóstico por imágenes de escrófula. Presentación de un caso. **Medisur** [revista en Internet]. 2025 [citado 2026 Ene 30]; 23(0):[aprox. 0 p.]. Disponible en: https://medisur.sld.cu/index.php/medisur/article/view/53118

Resumen

Las formas de presentación de la tuberculosis incluyen la tuberculosis pulmonar, miliar y extrapulmonar. La escrófula, también conocida como linfadenitis tuberculosa cervical y *king's evil*, es una presentación de la tuberculosis extrapulmonar. Para su diagnóstico se requiere de una alta sospecha clínica, radiológica y además de la corroboración por medio de cultivos bacteriológicos. Se presenta el caso de una paciente femenina, de 28 años de edad, que comenzó a presentar aumento de volumen de la región lateral del cuello, más evidente en el lado izquierdo, durante siete meses, que no mejoraba con tratamiento antibiótico y empeoró después del drenaje por cirugía menor; al extraviarse el resultado del cultivo se perdió la oportunidad de un diagnóstico más temprano. Al realizarle ultrasonido y tomografía del cuello se constataron múltiples adenopatías, algunas necróticas, en las cadenas ganglionares del cuello sugerentes de escrófula, confirmada mediante cultivo de esputo y prueba de cuantiferón positivo. El diagnóstico precoz de una gran variedad de procesos inflamatorios, infecciosos e incluso neoplásicos del cuello, basado en otros elementos clínicos constituyen un reto para el radiólogo en el servicio de urgencia, quien debe reconocer los principales hallazgos por tomografía y ecografía para realizar un diagnóstico certero que permita implantar un tratamiento adecuado y evitar complicaciones y contagios. Por tales razones se decidió la presentación de este caso.

Palabras clave: tuberculosis ganglional, tuberculosis extrapulmonar

Abstract

Tuberculosis presentations include pulmonary, miliary, and extrapulmonary tuberculosis. Scrofula, also known as cervical tuberculous lymphadenitis and King's Evil, is a presentation of extrapulmonary tuberculosis. Diagnosis requires high clinical and radiological suspicion, as well as corroboration through bacteriological cultures. The case of a 28-years-old female patient who began to present with enlarged lateral neck volume, more evident on the left side, for seven months is presentes. This volume did not improve with antibiotic treatment and worsened after drainage for minor surgery. The loss of the culture results meant the opportunity for an earlier diagnosis was lost. An ultrasound and CT scan of the neck revealed multiple lymph nodes, some necrotic, suggestive of scrofula, confirmed by sputum culture and a positive quantiferon test. Early diagnosis of a wide variety of inflammatory, infectious, and even neoplastic processes of the neck, based on other clinical elements, is a challenge for the radiologist in the emergency department, who must recognize the main CT and ultrasound findings to make an accurate diagnosis that will allow for appropriate treatment and prevent complications and infection. For these reasons, the decision was made to present this case.

Key words: tuberculosis, lymph node, tuberculosis, extrapulmonary

Aprobado: 2025-09-05 14:12:54

Correspondencia: Aimara de la Caridad Vergara Santos. The Cuban Hospital. Qatar, Qatar aimaravergarasantos@gmail.com

INTRODUCCIÓN

La tuberculosis es causada por *Mycobacterium tuberculosis.* Se estima que este bacilo tiene más de tres millones de años; por lo tanto, es muy probable que la tuberculosis sea la enfermedad infecciosa más antigua de la humanidad, descrita por Hipócrates (400 a. C.) y todavía constituye un importante problema de salud pública.[1,2] La escrófula o linfadenitis cervical, es una forma de tuberculosis extrapulmonar, también tiene una larga historia, se llamaba "La maldición del Rey" porque hasta el siglo XVIII se creía que para que el paciente se curara, tenía que ser tocado por el rey.[1]

En 2023, hasta 1,25 millones de personas murieron de tuberculosis, incluidas 161 000 personas con infección por el VIH. Probablemente, la tuberculosis vuelve a ser la principal causa de muertes en el mundo provocadas por un patógeno infeccioso, tras tres años, en los que lo fue la COVID-19. Además, es la enfermedad más mortífera para las personas con infección por el VIH y una causa importante de fallecimientos relacionados con la resistencia a los antimicrobianos. Se calcula que en 2023 contrajeron tuberculosis 10,8 millones de personas en todo el mundo: 6,0 millones de hombres, 3,6 millones de mujeres y 1,3 millones de niños. Aunque es una enfermedad presente en todos los países y grupos de edad, se puede prevenir y curar.[3]

En la actualidad, existe una asociación frecuente entre TBE y el virus de la inmunodeficiencia humana (VIH), por lo que las nuevas estrategias son necesarias para reducir la morbilidad y mortalidad de esta coinfección.[1,4] Su localización más frecuente es la pleural seguida del ganglio linfático, que puede verse como una manifestación posprimaria de infección tuberculosa. La tuberculosis ganglionar afecta tanto los ganglios linfáticos superficiales como los profundos, por lo que las cadenas cervicales y mediastínicas suelen ser las más dañadas, respectivamente, pero pueden estar involucrados grupos nodales de cualquier parte del cuerpo.[1,5]

El diagnóstico precoz de una gran variedad de procesos inflamatorios, infecciosos e incluso neoplásicos del cuello, basado en otros elementos clínicos, constituyen un reto para el radiólogo en el servicio de urgencia, quien debe reconocer los principales hallazgos por tomografía y ecografía para realizar un diagnóstico certero que permita implantar un tratamiento adecuado y evitar complicaciones y contagios. Por tales razones se decidió la presentación de este caso.

PRESENTACIÓN DEL CASO

Paciente femenina, de 28 años de edad, con historia de haber trabajado en instalaciones de cuidados de salud con pacientes con afecciones respiratorias. Siete meses antes del cuadro clínico actual presentó aumento de volumen del lado izquierdo del cuello para lo cual fue tratada con antibiótico: amoxicilina con ácido clavulánico (500/125 mg) un comprimido, tres veces al día vía por vía oral, y diclofenaco potásico 50 mg; sin respuesta al tratamiento. Cinco meses después, este aumento de volumen se abscedó por lo que fue tratada por cirugía menor con drenaje, y con antibióticos combinando ceftriaxona 2 g cada 24 hrs (IM) y clindamicina normon 300 mg/2ml, tres veces al día (IM). Después de terminado el tratamiento la paciente fue traída a consulta externa porque la inflamación del cuello había empeorado.

En esa ocasión la paciente negó síntomas respiratorios (tos, expectoración y fiebre). El examen físico realizado evidenciaba múltiples linfadenopatías en la cadena cervical del cuello, principalmente en el lado izquierdo, la mayor de ellas midiendo alrededor de 1,5 cm con secreción purulenta por lo cual se le indica ultrasonido de cuello. (Fig. 1).

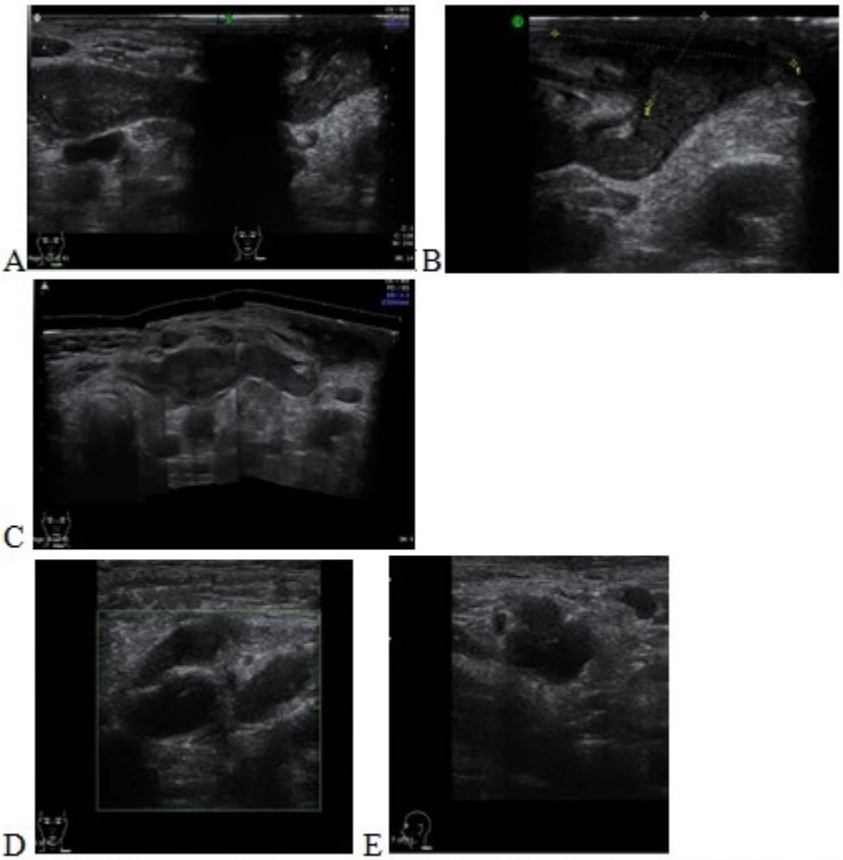

Fig. 1. Ultrasonido de cuello A,B,C (cortes longitudinales) D;E (Doppler)

Dado los hallazgos encontrados, relacionados con escrófula, se le realizan otros estudios radiológicos, como la tomografía de cuello y tórax con contraste endovenoso los cuales se describen a continuación, además otros estudios de laboratorio. Posteriormente fue transferida para emergencia donde se decidió su ingreso.

El ultrasonido realizado arrojó como resultado múltiples adenopatías en ambas cadenas laterales del cuello, algunas de ellas hipoecoicas sin hilio, observándose una imagen hipoecogénica en la región lateral inferior izquierda del cuello con escaso flujo central después de la aplicación del Doppler, sugestiva de paquete ganglionar abscedado extendiéndose a través de una fistula hacia la región interna y anterior supraclavicular de ese lado, teniendo en cuenta los resultados se indicó rayos X de tórax (Fig. 2) donde se encontró aumento de volumen en partes blandas de la región inferior lateral izquierda del cuello.

Fig. 2. Rayos X de tórax (vista posteroanterior)

Por ello, se decidió realizar una tomografía axial computarizada (TAC) multicorte (Fig. 3) de cuello y tórax simple y endovenosa que mostró múltiples adenopatías en ambas cadenas laterales del cuello con diferentes densidades entre 2-43HU, un paquete ganglionar en la región lateral inferior izquierda del cuello hipodensas con realce periférico después de la administración del contraste, más evidente en fase venosa que se extiende a través de una fístula hacia la región interior, anterior e inferior supraclavicular de ese lado. Se observaron, además, múltiples adenopatías mediastinales.

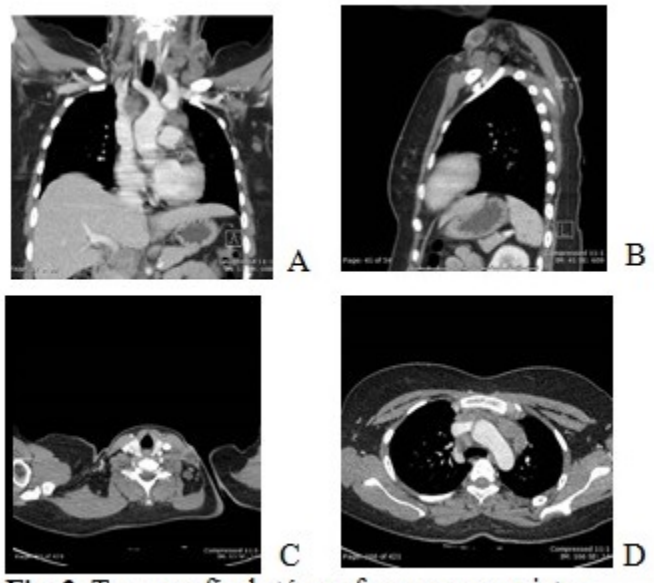

Fig. 3. Tomografía de tórax. fase venosa. vistas coronal (A) sagital (B) y axial (C, D)

Dado los hallazgos encontrados se le realizó examen de cuantiferón y cultivos del esputo con resultados positivos. Se concluyó el diagnóstico como linfadenitis tuberculosa cervical/escrófula y tuberculosis pulmonar. Se comenzó de inmediato tratamiento con piridoxina (40 mg, vía oral, diario), rifampicina/isoniazida/pirazinamida/etambutol TAB (RIFAFOUR), 4 tab(s), vía oral, diaria, además vitamina D2 50,000 unidades; CAP, 50000 unidades, oral, semanal.

Una vez completado el tratamiento durante un mes la paciente mejoró sin ninguna complicación y es dada de alta para continuar tratamiento en casa durante 1 mes más piridoxina, 40 mg, vía oral; rifampicina/isoniazida/pirazinamida/etambutol, 4 tab(s) vía oral, diaria.

DISCUSIÓN

El caso presentado resulta interesante, pues la tuberculosis extrapulmonar constituye solo el 15-20 % de todos los casos de Tb a nivel mundial, más común en inmunocompetentes; la localización ganglionar es la causa más frecuente en México.[6] En Cuba, es la segunda en frecuencia, particularmente en pacientes infectados con VIH. La infección tuberculosa se contrae generalmente por contacto con pacientes propagadores del *Mycobacterium*, a través de las vías aéreas. Desde el pulmón, el germen puede diseminarse por vía linfática al resto del organismo, cuando coloniza los ganglios cervicales provoca unas úlceras características («escrófulas») que pueden drenar material purulento.[1]

La linfadenitis tuberculosa, que en la actualidad es producida con mayor frecuencia por *M.*

tuberculosis, alguna vez fue causada esencialmente por *M. bovis*. La infección se extiende desde el foco inicial en el pulmón hasta los ganglios hiliares y si el inóculo no es demasiado grande generalmente no se afectan otros ganglios linfáticos; sin embargo, si no se controla la infección pueden afectarse otros ganglios del mediastino superior como sucedió en nuestro caso; los ganglios de la cadena cervical anterior se pueden afectar desde el área supraclavicular, lo que provoca la linfadenitis tuberculosa en una época posterior.[1]

Este ataque ganglionar tuberculoso tiene como manifestación inicial la hinchazón indolora e irregular de los ganglios linfáticos, con gran frecuencia los cervicales y supraclaviculares (trastorno conocido con el nombre de *Escrófula*). Al comienzo del proceso, los ganglios suelen ser pequeños, pero después pueden inflamarse y formar fístulas por donde se expulsa el material caseoso como es el caso de esta paciente, recordemos que se trata de una paciente joven, VIH negativa, pero con antecedentes de tener contacto con pacientes con enfermedades respiratorias, lo que la hace susceptible de adquirir una forma de TB extrapulmonar, específicamente la escrófula, que es la más frecuente.

Este caso se presentó con adenopatías cervicales supurativas que posteriormente se ulceraron, sin síntomas respiratorios asociados, por lo que no fue fácil llegar a su diagnóstico, ya que el diagnóstico definitivo de la tuberculosis se establece por el cultivo e identificación de *Mycobacterium tuberculosis* a partir de muestras clínicas. No obstante, en el caso de las tuberculosis extrapulmonares no se dispone del aislamiento en muchos casos, debido en unas ocasiones a la dificultad para la obtención de una muestra representativa, y en otras, a que el número de micobacterias puede ser muy escaso,[1,7] por lo que para poder realizar el diagnóstico de este paciente se tuvieron en cuenta los datos encontrados al interrogatorio, examen clínico, ultrasonografía de cuello y TAC de cuello y tórax simple y con contraste y su corroboración por la prueba de cuantiferón positiva.[1]

El ultrasonido es una excelente investigación de primera línea, ya que no solo es capaz de evaluar la linfadenopatía cervical, sino que también permite la citología guiada por aspiración con aguja fina. La combinación de imágenes en escala de grises y FNAC con una sensibilidad del 92 % y una especificidad del 97 % para distinguir la enfermedad ganglionar benigna de la maligna.[8]

Las características en escala de grises que sugieren el diagnóstico de linfadenitis tuberculosa por encima de la neoplasia maligna (el diferencial principal, ver a continuación) incluyen: esteras nodales y edema de tejidos blandos circundantes (menos marcado de lo que cabría esperar dado el tamaño de las colecciones). El examen Doppler es particularmente útil para ayudar a distinguir la infección tuberculosa de la enfermedad metastásica necrótica. Los ganglios reactivos (incluidos los de linfadenitis tuberculosa) demuestran vascularidad prominente, pero principalmente confinada al hilio, mientras que los ganglios malignos demuestran más vascularidad periférica / capsular.[8,9]

La apariencia de la TAC de la linfadenitis tuberculosa es variable, dependiendo del grado de caseación presente en el nodo. Los nodos pueden aparecer, inicialmente, simplemente agrandados, a menudo con atenuación similar al músculo. Eventualmente, se desarrolla la caseación central y los nodos se vuelven centralmente de baja densidad y eventualmente francamente quísticos. Por lo general, se combinan con solo pequeños cambios inflamatorios circundantes.[9] El tratamiento no difiere en gran medida del recomendado para la tuberculosis pulmonar, pero el control de la eficacia del mismo no puede basarse en la respuesta microbiológica, y sí en criterios clínicos o radiológicos.

La tuberculosis de los ganglios linfáticos es la presentación más común de la tuberculosis extrapulmonar. En nuestro caso solo presentaba signos clínicos extrapulmonares dados por el aumento de volumen de los ganglios linfáticos en las cadenas ganglionares del cuello, del cual desafortunadamente no se obtuvo resultados de cultivo; sin embargo, el diagnóstico por imágenes mediante ultrasonido y tomografía de cuello se confirmó por los resultados microbiológicos (cultivo de esputo) lo cual indicó, además, presencia de tuberculosis pulmonar.

La presentación de este caso cobra importancia en el diagnóstico precoz tanto clínico como imagenológico constituyendo un reto para el radiólogo en realizar un diagnóstico certero que permita implantar un tratamiento adecuado y así evitar complicaciones.

Conflicto de intereses

Los autores declaran no poseen conflicto de intereses.

Contribuciones de los autores

Conceptualización: Aimara de la Caridad Vergara Santos, Alexander Sosa Frías

Visualización: Aimara de la Caridad Vergara Santos, Alexander Sosa Frías

Redacción del borrador original: Aimara de la Caridad Vergara Santos, Miguel Ángel Paulino Basulto.

Redacción, revisión y edición: Aimara de la Caridad Vergara Santos, Nery María Díaz Yanes

Financiación

The Cuban Hospital. Qatar, Qatar

REFERENCIAS BIBLIOGRÁFICAS

1.Palma López ME. Escrófula, forma frecuente de tuberculosis extrapulmonar. Presentación de un caso. Rev Haban Cienc Méd[Internet]. 2017[citado 24/03/2025];16(3):387-94. Disponible en: http://scielo.sld.cu/scielo.php?script=sci_arttext&pid=S1729-519X2017000300009&lng=es

2.Phatak SV, Gupta N, Phatak P. Tuberculous cervical lymphadenitis (scrofula): USG, doppler and elastographic evaluation: report of two cases. Int J Res Med Sci[Internet]. 2017 [citado 24/03/2025];5(7):3257-60. Disponible en: https://www.msjonline.org/index.php/ijrms/article/view/3285/3109

3.Organización Mundial de la Salud. Tuberculosis[Internet]. Ginebra: OMS; 2025 [citado 24/03/2025]. Disponible en: https://www.who.int/es/news-room/fact-sheets/detail/tuberculosis.

4.García Silvera E, Yera Pérez DM, Valdés Díaz S, Hernández Hernández M, Rives Rodríguez R. Comportamiento de la tuberculosis extrapulmonar en el Hospital Neumológico “Benéfico Jurídico” durante el quinquenio 1999-2003. Rev Cubana Med Trop[Internet]. 2006 [citado 24/03/2025];58(3):[aprox. 7 p.]. Disponible en: http://scielo.sld.cu/scielo.php?script=sci_arttext&pid=S0375-07602006000300003&lng=es

5.López González J, Quintero Salcedo S, García Gómez O, Marrero Rodríguez H, López Soria O. Tuberculosis ganglionar en un adulto joven. MEDISAN[Internet]. 2011[citado 24/03/2025];15(9):1-5. Disponible en: http://scielo.sld.cu/scielo.php?script=sci_arttext&pid=S1029-30192011000900016&lng=es

6.Amado Garzón S, Moreno-Mercado S, Martínez-Vernaza S, Lasso Apráez JI, Lasserna Estrada AF. Tuberculosis extrapulmonar: un reto clínico vigente. Univ Med[Internet]; 2020[citado 24/03/2025];61(4):[aprox. 5 p.]. Disponible en: https://revistas.javeriana.edu.co/index.php/vnimedica/article/view/28331

7.Chiesa Estomba CM, Betances Reinoso FA, Rivera Schmitz T, Ossa Echeverri CC, González Cortés MJ, Santidrian Hidalgo C. Tuberculosis de cabeza y cuello: estudio retrospectivo de 6 años. Acta Otorrinolaringológica Española. 2016;67(1):9-14.

8.Gaillard F, Hacking C, Hartung M. Tuberculous cervical lymphadenitis[Internet]. Canberra: Radiopaedia Australia Pty Ltd; 2025[citado 28/06/2025]. Disponible en: https://radiopaedia.org/articles/tuberculous-cervical-lymphadenitis

9.Arnedo-Pena A, Romeu-García MA, Meseguer-Ferrer N, Vivas-Fornas I, Vizcaíno-Batllés A, Safont-Adsuara L, et al. Pulmonary versus extrapulmonary tuberculosis associated factors: a case-case study. Microbiol Insights. 2019;12:117863611984036.

REFERENCIAS BIBLIOGRÁFICAS