PRESENTACIÓN DE CASO

Disfunción múltiple de órganos en paciente con colecistitis aguda gangrenosa. Informe de caso

Multiple Organ Dysfunction in a Patient with Acute Gangrenous Cholecystitis: A Case Report

Aymara Marcia Hernández Cardoso[1] Luciano Núñez Almoguea[2] Dario González Hernández[1]

[1] Hospital General Universitario Dr. Gustavo Aldereguía Lima, Cienfuegos, Cienfuegos, Cuba
[2] Policínico Tomás Romay Chacón, Abreus, Cienfuegos, Cuba

Cómo citar este artículo:
Hernández-Cardoso A, Núñez-Almoguea L, González-Hernández D. Disfunción múltiple de órganos en paciente con colecistitis aguda gangrenosa. Informe de caso. **Medisur** [revista en Internet]. 2025 [citado 2025 Dic 4]; 23(0):[aprox. 0 p.]. Disponible en: https://medisur.sld.cu/index.php/medisur/article/view/53106

Resumen

La colecistitis aguda gangrenosa, especialmente cuando se asocia a perforación y coleperitoneo, representa una de las emergencias abdominales más graves, con alta mortalidad si no se interviene de forma precoz y multidisciplinaria. Se presenta el caso de un paciente masculino de 55 años, con antecedentes médicos de hipertensión arterial y accidente vascular encefálico, quien ingresó con cuadro de dolor abdominal, distensión, vómitos oscuros y anuria. Los estudios de laboratorio e imagen evidenciaron colecistitis aguda gangrenosa complicada con disfunción múltiple de órganos, además de insuficiencia renal aguda, shock séptico y síndrome de distrés respiratorio agudo. Se realizó colecistectomía de urgencia con coledocotomía y lavado peritoneal. El paciente requirió manejo intensivo multidisciplinario, ventilación mecánica y soporte vasopresor. Tras una evolución compleja, que incluyó una reintervención por absceso residual, logró la recuperación. Este caso subraya la importancia del diagnóstico precoz y el abordaje integral en la colecistitis aguda complicada, en correspondencia con las recomendaciones internacionales más recientes.

Palabras clave: insuficiencia de múltiples órganos, colecistitis aguda, sepsis, unidades de cuidados intensivos

Abstract

Acute gangrenous cholecystitis, especially when associated with perforation and bile peritonitis, represents one of the most serious abdominal emergencies, with high mortality if early and multidisciplinary intervention is not implemented. The case of a 55-years-old male patient with a medical history of hypertension and stroke, who was admitted with abdominal pain, distension, dark vomiting, and anuria is presented. Laboratory and imaging studies revealed acute gangrenous cholecystitis complicated by multiple organ dysfunction, as well as acute renal failure, septic shock, and acute respiratory distress syndrome. An emergency cholecystectomy with choledochotomy and peritoneal lavage was performed. The patient required intensive multidisciplinary management, mechanical ventilation, and vasopressor support. After a complex course, which included reoperation for a residual abscess, the patient recovered. This case highlight the importance of early diagnosis and a comprehensive approach to complicated acute cholecystitis, in accordance with the most recent international recommendations.

Key words: multiple organ failure, cholecystitis acute, sepsis, intensive care units

Aprobado: 2025-09-27 17:22:38

Correspondencia: Aymara Marcia Hernández Cardoso. Hospital General Universitario Dr. Gustavo Aldereguía Lima. Cienfuegos aymara.hernandez@gal.sld.cu

INTRODUCCIÓN

La colecistitis aguda es una causa frecuente de abdomen agudo, asociada principalmente a la obstrucción del conducto cístico por cálculos biliares. En su forma gangrenosa, representa una emergencia quirúrgica con alta mortalidad, especialmente cuando se complica con sepsis y disfunción múltiple de órganos (DOM).[1] El síndrome de disfunción orgánica múltiple se define como el deterioro potencialmente reversible de dos o más órganos, incapaces de mantener la homeostasis sin soporte terapéutico, y constituye la principal causa de ingreso y mortalidad en las unidades de cuidados intensivos (UCI). El reconocimiento temprano de la progresión a sepsis y DOM, así como la intervención quirúrgica oportuna y el soporte multidisciplinario, son determinantes para el pronóstico. Presentamos un caso clínico que ilustra estos retos en el contexto ctual.

Caso clínico

Paciente masculino de 55 años, residente en zona rural, antecedentes de hipertensión arterial no controlada y accidente vascular encefálico isquémico (sin secuelas). Consultó por dolor abdominal en epigastrio y cuadrante superior derecho de una semana de evolución, distensión abdominal, vómitos oscuros, anuria y deterioro progresivo del estado general. No refirió fiebre.

Examen físico al ingreso:

- Estado general deteriorado, mucosas secas e ictéricas, cianosis periférica
- Taquicardia (137 lpm), taquipnea (41 rpm), hipotensión (87/64 mmHg), SpO_2 88%, temperatura 96°F
- Abdomen distendido, masa palpable en hipocondrio derecho, reacción peritoneal, ausencia de ruidos hidroaéreos

Laboratorio inicial:

- Hemoconcentración: 56,8%
- Leucocitosis: 22,8 x 10^9/L (neutrófilos 16,79%)
- Creatinina: 4,6 mg/dL
- BUN: 54,2 mg/dL
- CPK total: 1957 U/L
- Glucosa: 179 mg/dL
- Cloro: 89 mmol/L

Imágenes:

- Radiografía: distensión intestinal
- Ultrasonido abdominal: vesícula biliar distendida, paredes engrosadas (15,5 cm x 6,0 cm x 0,55 cm), múltiples cálculos, lodo biliar, conducto cístico dilatado con cálculos impactados, líquido libre interasas.

Figura 1: Radiografía de tórax y abdomen simple

Figura 2: UTS Abdominal: *Dilatación del intestino en el mesogastrio e hipogastrio con líquido en su interior y mala peristalsis. Líquido libre interasas a nivel del hipogastrio. Bazo era de tamaño y ecogenicidad normales, sin lesión focal o difusa. El lóbulo hepático derecho muestra ecogenicidad normal del parénquima, sin masa focal. No hepatomegalia. La vena porta muestra un diámetro normal (1,20 cm). La dilatación intestinal gaseosa dificulta la visualización del páncreas, aorta abdominal y del lóbulo hepático izquierdo. La vesícula biliar está distendida, con paredes gruesas que miden 15,55 cm de largo, 6,08 cm de alto y 0,55 cm de espesor de pared. Múltiples cálculos biliares de diferente tamaño y lodos (sedimento) que ocupan casi toda la vesícula biliar. El conducto cístico está dilatado con algunos cálculos en su luz. Ambos riñones son normales en tamaño, posición y ecogenicidad del parénquima. Diferenciación corticomedular normal. Sin hidronefrosis. Riñón Derecho: 11,07 cm x 5,67 cm x 1,66 cm de corteza y Riñón Izquierdo: 10,77 cm x 5,53 cm x 1,64 cm de corteza.* ***Impresión diagnóstica: Colelitiasis con colecistitis. Cálculos impactados en el conducto cístico.***

Manejo inicial:

- Monitorización cardíaca, oxígeno suplementario
- Sonda vesical y nasogástrica
- Suspensión de vía oral
- Ampicilina EV
- Reposición hídrica con cristaloides (30 ml/kg)

Intervención quirúrgica:

Se realizó laparotomía urgente ante el diagnóstico de colecistitis aguda gangrenosa complicada. Hallazgos: líquido biliar en cavidad, vesícula biliar muy dilatada y gangrenosa, cálculo impactado en conducto cístico. Se practicó colecistectomía con coledocotomía y lavado peritoneal. El paciente presentó inestabilidad hemodinámica intraoperatoria, requiriendo soporte vasopresor (norepinefrina) y reposición de volumen.

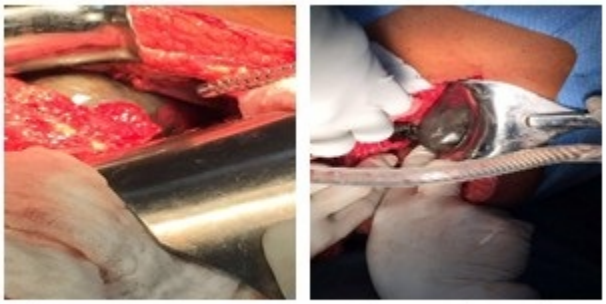

Figura 3: Laparatomía exploradora

Evolución en UCI:

- Estado postoperatorio inmediato: mucosas secas, tinte ictérico, abdomen distendido, herida quirúrgica cubierta, ruidos intestinales abolidos
- **Signos vitales**: taquicardia (135 lpm), hipotensión (72/41 mmHg), SpO_2 91%, temperatura 95°F
- **Diagnóstico:** disfunción múltiple de órganos (insuficiencia renal aguda estadio III, síndrome de distrés respiratorio agudo moderado, shock

séptico)
- **APACHE II:** 26 puntos (mortalidad estimada 35%)
- **Manejo:** ventilación mecánica (A/CMV, PEEP 5-10 cmH_2O), sedación, doble soporte vasopresor (norepinefrina y dopamina), antibioticoterapia de amplio espectro (cefotaxima, metronidazol, gentamicina), albúmina, protección gástrica, analgesia, anticoagulación, diuréticos tras estabilización hemodinámica
- **Complicación:** absceso en lecho vesicular, requiriendo reintervención quirúrgica
- **Estancia en UCI:** 5 días, 5 con ventilación mecánica, 4 con soporte vasopresor

Evolución del ARDS				
Variable	*Admisión*	*48 Horas*	*72 horas*	*5to Día*
Radiografía de tórax				
PO_2/FiO_2	*121,66*	*150*	*200*	*340*
PEEP	*5 cmH_2O*	*8 – 10 cmH_2O*	*5 cmH_2O*	*3 cmH_2O*
SpO_2	*85 %*	*89 %*	*92 %*	*98 %*

DISCUSIÓN

La colecistitis aguda gangrenosa es una complicación grave de la colelitiasis, asociada a una alta incidencia de sepsis y disfunción orgánica múltiple, especialmente en pacientes con comorbilidades y retraso en el diagnóstico.[1] La aparición de DOM en este contexto incrementa significativamente la mortalidad, siendo el soporte intensivo y la intervención quirúrgica precoz los pilares del manejo .

La literatura reciente enfatiza el valor de la ecografía abdominal para el diagnóstico temprano y la importancia de la cirugía urgente en casos complicados.[1] El manejo multidisciplinario en UCI, incluyendo ventilación mecánica, soporte hemodinámico y antibioticoterapia dirigida, es fundamental para mejorar la supervivencia . En este caso, la evolución favorable del paciente, a pesar de la gravedad inicial, refuerza la importancia de la actuación rápida y coordinada, en consonancia con las guías internacionales actualizadas.[1]

La colecistitis aguda gangrenosa, especialmente cuando se asocia a perforación y coleperitoneo, representa una de las emergencias abdominales más graves, con alta mortalidad si no se interviene de forma precoz y multidisciplinaria. La presentación clínica de este paciente, con disfunción múltiple de órganos desde el ingreso, refleja la rápida progresión de la sepsis abdominal y la necesidad de un abordaje integral y coordinado.

Las guías internacionales recientes subrayan la importancia de la intervención quirúrgica temprana en casos de colecistitis complicada, preferentemente dentro de las primeras 24 horas tras el diagnóstico, para reducir la mortalidad y las complicaciones infecciosas [1]. El soporte hemodinámico agresivo, el inicio precoz de antibioticoterapia de amplio espectro y el manejo intensivo de la disfunción orgánica son pilares

fundamentales en el tratamiento .

En este caso, la inestabilidad hemodinámica intraoperatoria y el desarrollo de shock séptico reflejan la severidad del cuadro. El uso combinado de norepinefrina y dopamina, junto con la reposición agresiva de líquidos y la administración de albúmina, se alinean con las recomendaciones actuales para el manejo del shock séptico refractario . La ventilación mecánica con estrategias protectoras y PEEP ajustada permitió la recuperación progresiva del síndrome de distrés respiratorio agudo, como evidencian los valores crecientes de PO_2/FiO_2.

La aparición de un absceso en el lecho vesicular requirió reintervención, lo que es una complicación conocida en pacientes con colecistitis gangrenosa y DOM, y subraya la necesidad de vigilancia estrecha y reevaluación continua en UCI . La duración relativamente corta de la estancia en UCI y la recuperación progresiva del paciente reflejan la eficacia del manejo multidisciplinario y la adherencia a las guías clínicas actualizadas.

En resumen, este caso ilustra la importancia del diagnóstico precoz, la intervención quirúrgica urgente y el manejo intensivo de las complicaciones sépticas y orgánicas, en concordancia con las recomendaciones internacionales más recientes [1-5].

CONCLUSIONES

La colecistitis aguda gangrenosa puede evolucionar rápidamente hacia sepsis y disfunción múltiple de órganos, con un pronóstico sombrío si no se actúa de manera precoz y multidisciplinaria. El diagnóstico temprano, la intervención quirúrgica urgente y el soporte intensivo son determinantes clave para la supervivencia y recuperación del paciente. Este caso ilustra la relevancia de la actualización continua y la adherencia a las guías clínicas más recientes en el manejo de patologías abdominales graves.

REFERENCIAS BIBLIOGRAFICAS

1. Quevedo Guanche Lázaro. Complicaciones de la colecistitis aguda: diagnóstico y tratamientoComplications of acute cholecystitis: Diagnosis and treatment. Rev Cubana Cir [Internet]. 2007 Jun [citado 2025 Jun 18];46(2): Disponible en: http://scielo.sld.cu/scielo.php?script=sci_arttext&pid=S0034-74932007000200014&lng=es.

2. Moya Sánchez E, Fernández Navarro L, Medina Salas V. Colecistitis aguda gangrenosa como complicación de colecistopatía crónica. Hallazgos radiológicos y correlación patológica. RAPD Online. 2018 Jun 29; 41(4):219-221. Disponible en: https://www.sapd.es/revista/2018/41/4/10

3. Saiman Y, Nguyen M. Colecistitis aguda. En: MSD Manual Profesional. Trastornos hepáticos y biliares. Trastornos de la vesícula biliar y los conductos biliares [Internet]. 2023 [citado 2025 Jun 18]. Disponible en: https://www.msdmanuals.com/es/professional/trastornos-hep%C3%A1ticos-y-biliares/trastornos-de-la-ves%C3%ADcula-biliar-y-los-conductos-biliares/colecistitis-aguda

4. Serra Del Carpio G, Parra Gordo ML, Torena Lerchundi N, Martínez Checa Guiote J, de Garcillán de la Joya I. Colecistitis aguda con sorpresa. MGyF [Internet]. 2024 [citado 2025 Jun 18]; Disponible en: https://mgyf.org/colecistitis-aguda-con-sorpresa/. doi:10.24038/mgyf.2024.011

5. Vera-Portilla Angel F, Vera-Portilla Walter, Manrique George, Cuadros Paola, Berrio Jonathan, Huanca Javier. Gangrena vesicular por colecistitis hemorrágica en paciente sin factores de riesgo: reporte de un caso. Acta méd. Peru [Internet]. 2022 Jul [citado 2025 Jun 18]; 39(3): 304-310. Disponible en: http://www.scielo.org.pe/scielo.php?script=sci_arttext&pid=S1728-59172022000300304&lng=es. Epub 19-Sep-2022. http://dx.doi.org/10.35663/amp.2022.393.2349.

6. Córdova-Velázquez CA, Arenas-Osuna J, Jiménez Robles SB, González Méndez O, Rodríguez Espino EJ. Factores de riesgo asociados a colecistitis aguda gangrenosa. Acta Gastroenterol Latinoam. 2024; 54(2):147-52. doi:10.52787/agl.v54i2.402. Publicado online 2024 Jun 30.

7. Pellón Dabén R, Gallego Ferrero P, Fernandez Lobo V, Garcia Martinez B, Acebo García M, Gonzalez Sánchez F. Revisión de todas las complicaciones que pueden aparecer en la colecistitis. Presentación Electrónica Educativa [Internet]. Piper Espacio Seram; [cited 2023 Oct 15]. Available from: https://www.piper.espacio-seram.com/index.php/seram/article/download/1227/660

 ISSN 1727-897X

REFERENCIAS BIBLIOGRÁFICAS