

PRESENTACIÓN DE CASO

Divertículo de Meckel como causa de oclusión intestinal mecánica en adulto. Presentación de un caso

Meckel's diverticulum as a cause of mechanical intestinal obstruction in an adult. A case report

Indira Noa Lores¹ Yodanky Ochoa Rodríguez² Yolexi Laborí Columbié¹

¹ Hospital General Docente Octavio Concepción y de la Pedraja, Guantánamo, Guantánamo, Cuba

² Filial de Ciencias Médicas de Baracoa, Guantánamo, Cuba

Cómo citar este artículo:

Noa-Lores I, Ochoa-Rodríguez Y, Laborí-Columbié Y. Divertículo de Meckel como causa de oclusión intestinal mecánica en adulto. Presentación de un caso. **Medisur** [revista en Internet]. 2022 [citado 2026 Abr 17]; 20(2):[aprox. 7 p.]. Disponible en: <https://medisur.sld.cu/index.php/medisur/article/view/5289>

Resumen

El divertículo de Meckel se diagnostica por una complicación. Existen tres complicaciones más comunes: la hemorragia, la inflamación y la oclusión. Esta última se presenta con mayor frecuencia en niños. Tiene mayor incidencia en el sexo masculino, sin embargo, en los últimos años en el municipio Baracoa (Guantánamo, Cuba) se han presentado varios casos, cinco en el año 2019 y uno en el 2020; cuatro de ellos fueron mujeres. Se presenta el caso clínico de una paciente de 62 años de edad, con antecedentes de cirugía abdominal por úlcera duodenal perforada, la cual requirió atención médica en el servicio de guardia de Cirugía, del hospital municipal de Baracoa, por dolor abdominal tipo cólico, vómitos y dificultad en la expulsión de heces y gases. Se hospitalizó con diagnóstico presuntivo de oclusión intestinal mecánica por bridas postquirúrgicas y se realizó laparotomía exploradora, con hallazgo diagnóstico de divertículo de Meckel inflamado. Se concluyó con resección intestinal del segmento de íleon. La paciente evolucionó satisfactoriamente y fue dada de alta al octavo día después de la intervención, sin complicaciones.

Palabras clave: Divertículo de Meckel, obstrucción intestinal, enfermedades del íleon

Abstract

Meckel's diverticulum is diagnosed by a complication. There are three most common complications: hemorrhage, inflammation, and occlusion. The last one occurs more frequently in children. It has a higher incidence in males, however, in recent years in the Baracoa municipality (Guantánamo, Cuba) there have been several cases, five in 2019 and one in 2020; four of them were women. The clinical case of a 62-years-old patient is presented, with a history of abdominal surgery due to perforated duodenal ulcer, which required medical attention in the Surgery on-call service, of the Baracoa municipal hospital, due to colic-type abdominal pain, vomiting and difficulty in expelling stool and gas. She was hospitalized with a presumptive diagnosis of mechanical intestinal occlusion due to post-surgical bands and an exploratory laparotomy was performed, with a diagnostic finding of an inflamed Meckel's diverticulum. It was concluded with intestinal resection of the ileum segment. The patient evolved satisfactorily and was discharged on the eighth day after the intervention, without complications.

Key words: Meckel diverticulum, intestinal obstruction, ileal diseases

Aprobado: 2022-02-11 23:01:27

Correspondencia: Indira Noa Lores. Hospital General Docente Octavio Concepción y de la Pedraja. Guantánamo indira29885@gmail.com

INTRODUCCIÓN

De las anomalías congénitas del tubo digestivo, y en especial del intestino delgado, la más frecuente es el divertículo de Meckel, una evaginación en forma de bolsa o saco ciego situado en el borde antimesentérico del íleon. Incluye todas las capas tisulares de la pared intestinal (mucosa, submucosa, muscular y serosa), por lo cual se dice que es un divertículo verdadero.^(1,2) Ocurre por un cierre incompleto del conducto onfalomesentérico, durante la séptima u octava semana de la vida embrionaria; esto conduce a la formación de una pequeña bolsa en el intestino delgado, conocida como divertículo de Meckel.^(2,3) Se le considera un apéndice más o menos desarrollado y está situado a una distancia de dos pies (aproximadamente entre unos 45 y 60 cm) de la válvula ileocecal.⁽³⁾

Entre el 25 y el 60 % de estos divertículos contiene en su interior tejido heterotópico (mucosa normal con localización anormal). Los dos tipos de mucosa heterotópica más frecuentes son la gástrica (50-60 %) y la pancreática (30 %),⁽²⁾ pero también se pueden encontrar rara vez, mucosa duodenal, yeyunal, colónica y hasta endometriosis y tejidos hepatobiliares.⁽⁴⁾ La posible presencia de mucosa gástrica ectópica puede suponer un foco de secreción ácida que lesione la mucosa ileal adyacente (carente de moco protector). Por ello, puede sospecharse la existencia de divertículo de Meckel cuando se hallan úlceras pépticas en el íleon distal.⁽³⁾

Se le conoce como “la enfermedad de los 2”, pues afecta al 2 % de la población general, está ubicado a dos pies proximales de la válvula ileocecal (0,60 m), es dos veces más frecuente en el sexo masculino (relación varón/mujer 2:1), presenta un 2 % de complicaciones, tiene 2 pulgadas de largo y dos tipos de tejido heterotópico más frecuentes: gástrico y pancreático.^(2,5,6) Otros autores han encontrado igual proporción en hombres y mujeres, así como tasa de incidencia de complicaciones de un 4 a un 6 %.⁽⁴⁾ En la población estimada como portadora de divertículo de Meckel, solo unas pocas personas (1 %) presentan síntomas;⁽⁵⁾ ello se debe a que en los casos en que solo existe un simple divertículo no suele presentarse sintomatología. Esta solo se manifiesta cuando hay alguna complicación, mayormente como una hemorragia digestiva baja, y en menor frecuencia como una obstrucción intestinal, diverticulitis o perforación intestinal.^(5,7)

Usualmente es asintomático, y se presenta como hallazgo incidental en una laparotomía. El tratamiento es quirúrgico, por diverticulectomía o resección del segmento afectado del íleon. El manejo en los casos de hallazgo incidental de divertículo de Meckel asintomático, es controversial.⁽²⁾

Entre sus complicaciones se destacan: diverticulitis, hemorragia, obstrucción intestinal, perforación y degeneración neoplásica.⁽⁸⁾ Las más frecuentes en el adulto son la diverticulitis y la hemorragia. La primera constituye por sí misma una complicación, pero a su vez puede conllevar al desarrollo de otras, como obstrucción intestinal mecánica, perforación con peritonitis y hemorragia. La inflamación se produce generalmente como consecuencia de la secreción ácida producida por la mucosa gástrica heterotópica y tejido pancreático ectópico,⁽⁹⁾ aunque también puede producirse a causas de la obstrucción de la luz diverticular por un enterolito.

Aunque es raro este hallazgo quirúrgico, en el nivel hospitalario municipal, en los últimos años el servicio de estadística ha registrado casos de oclusión intestinal mecánica por diverticulitis de Meckel en adultos. Por tal motivo los autores persiguen compartir experiencias con médicos de nueva formación en el área quirúrgica, referentes al manejo de pacientes con abdomen agudo quirúrgico, así como propiciar a médicos del área clínica, elementos de una enfermedad poco frecuente, para su adecuado diagnóstico y manejo.

PRESENTACIÓN DEL CASO

Se presenta el caso de una paciente de 62 años edad, mestiza, ama de casa, con antecedentes de haber sido operada desde hacía diez años a causa de una úlcera duodenal perforada. Acudió al cuerpo de guardia de Cirugía General del hospital Octavio Concepción y de la Pedraja (Baracoa, Guantánamo) con dolor abdominal sin localización específica, más intenso hacia el mesogastrio, cercano a la cicatriz quirúrgica y sin irradiación definida; con carácter de tipo cólico y de moderada intensidad. Este se había presentado hacía aproximadamente unas 24 horas antes de su llegada al hospital. Inició como un dolor leve, soportable, que fue incrementándose con el transcurso del día, sin alivio aparente con el consumo de analgésicos habituales, acompañado de náuseas y vómitos de contenido intestinal delgado, e imposibilidad

para expulsar heces y gases hacía dos días.

Al realizar el examen físico, se constató: mucosas normocoloreadas, ligeramente secas; lengua saburral; tensión arterial: 100/60 mm Hg; frecuencia cardíaca: 110 latidos/min; temperatura axilar: 37,5 °C; abdomen: cicatriz quirúrgica media supraumbilical, ligeramente distendido, doloroso de forma espontánea y a la palpación superficial y profunda, en mesogastrio, cercano a la cicatriz quirúrgica. Reacción peritoneal y percusión dolorosa en esa región. Ruidos hidroaéreos aumentados en intensidad y frecuencia.

Exámenes complementarios: hemoglobina: 12,5 g/L; leucograma: conteo global: $12,3 \times 10^9$ /L; polimorfonucleares: 0,78 %; glucemia: 4,6 mmol/L; radiografía de abdomen simple anteroposterior de pie: distensión de asas intestinales delgadas "en escalera", niveles hidroaéreos centrales; y ultrasonografía abdominal: hígado, bazo, páncreas y ambos riñones ecográficamente normales. Asas delgadas dilatadas con contenido líquido en su interior.

Por el cuadro clínico presente y los resultados de

los exámenes complementarios se decidió su ingreso con el diagnóstico presuntivo de oclusión intestinal mecánica por bridas postquirúrgicas; y su intervención quirúrgica. Durante el acto quirúrgico mediante laparotomía exploradora, se constató a 0,60 m aproximadamente de la válvula ileocecal, la presencia de un divertículo de Meckel inflamado causante de las manifestaciones clínicas de tipo obstructivas, con las asas intestinales distendidas por encima del mismo (Fig. 1). Se realizó resección intestinal del segmento de íleon que incluía al divertículo (Fig. 2), seguida de una anastomosis termino-terminal para restablecer el tránsito intestinal. La paciente evolucionó satisfactoriamente, y fue dada de alta al octavo día después de la intervención.

El informe anatomopatológico confirmó el diagnóstico transoperatorio de un divertículo de Meckel.

Hallazgo macroscópico: segmento de intestino delgado de 0,05 x 0,15 m de longitud, con presencia de evaginación intestinal inflamada en la porción media del segmento reseñado, sugerente de divertículo de Meckel.

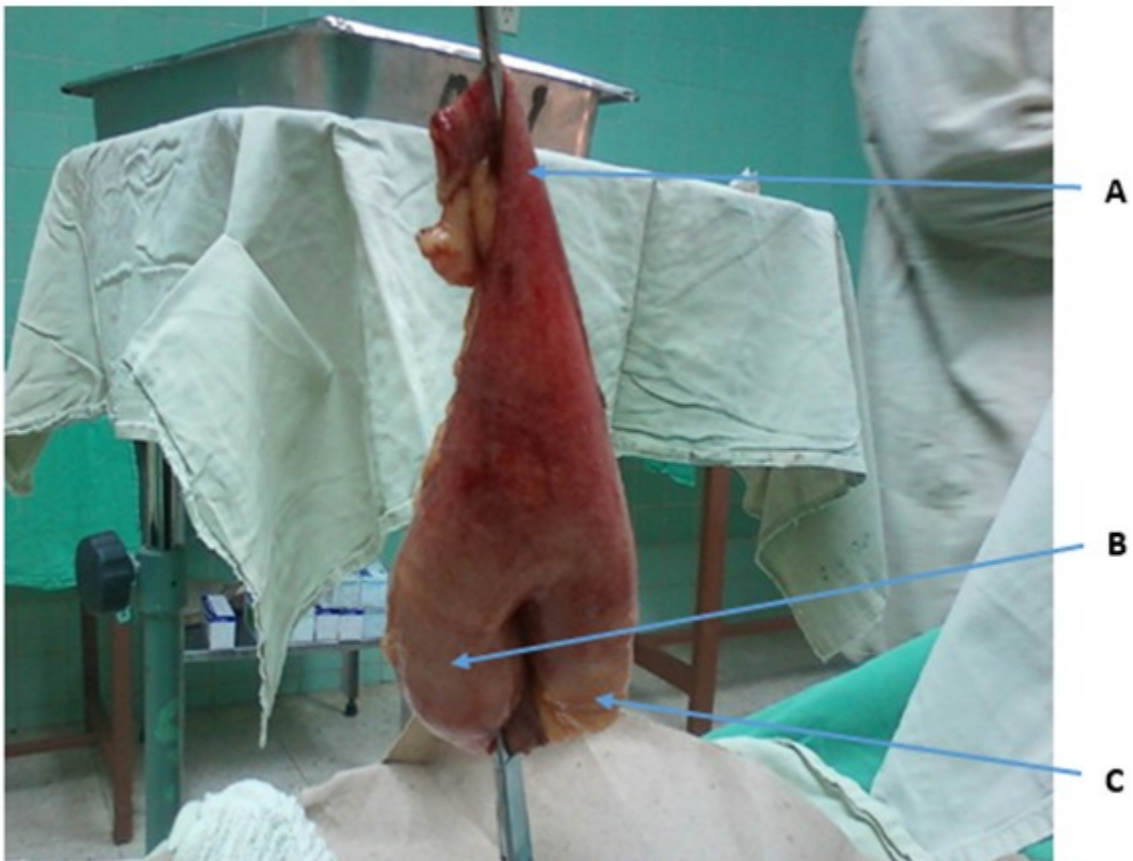

Fig. 1- Divertículo de Meckel con segmento de intestino delgado adyacente. A: extremo proximal de intestino delgado resecaado; B: divertículo de Meckel; C: extremo distal de intestino delgado resecaado.

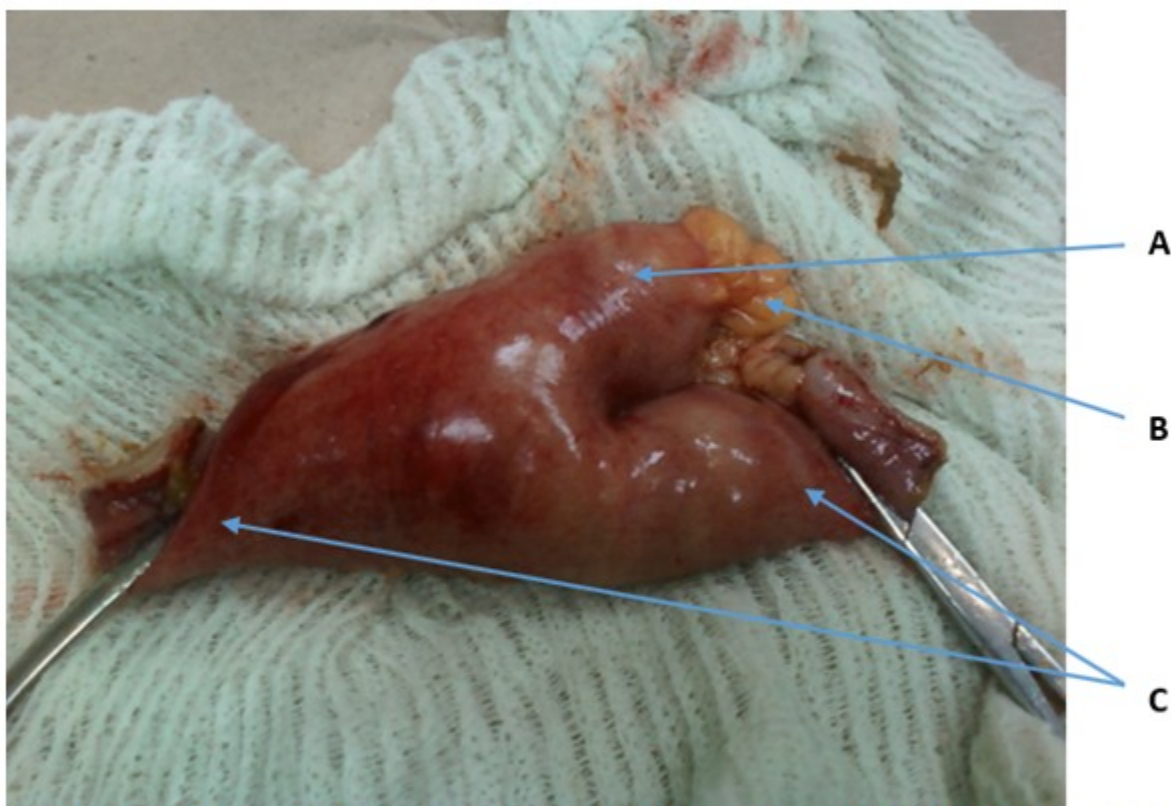


Fig. 2- Segmento de íleo resecado, incluye divertículo de Meckel inflamado y su meso. A: divertículo de Meckel inflamado; B: meso del divertículo; C: segmentos de intestino delgado (íleon) resecados.

Hallazgo microscópico (Biopsia 1136): segmento de intestino delgado con infiltrado inflamatorio polimorfonucleares a nivel de serosa y muscular, áreas focales de hemorragia, mucosa edematosa; que incluye evagación con presencia de tejido heterotópico (células parietales de mucosa gástrica en su interior).

DISCUSIÓN

Bien dijera Hutchinson: “No diagnostiques rarezas”,⁽¹⁰⁾ pero siempre debe considerarse un divertículo de Meckel en el diagnóstico diferencial de pacientes con obstrucción intestinal mecánica. Esta entidad ocurre por lo general en pacientes mayores; entre el 10 % y el 20 % se manifiesta de forma sintomática. El diagnóstico preoperatorio es difícil porque comparte síntomas y signos con un grupo significativo de afecciones abdominales, como apendicitis aguda, enfermedad inflamatoria intestinal, colitis neutropénica, diverticulitis

colónica derecha, apendicitis epiploica e infarto del epliplón, entre otras.⁽⁷⁾ Para el diagnóstico diferencial debe considerarse la presencia de dolor en fosa iliaca derecha, característica del caso presentado; también estaba la historia clínica quirúrgica anterior, la cual puede desviar la atención en la interpretación clínica del dolor abdominal, con evolución relativamente prolongada y sin alivio posterior al tratamiento analgésico; a lo que se suma la edad avanzada, donde se pueden presentar la incidencia mayor de diverticulitis tipo Meckel.

Entre los síntomas más comunes que suelen encontrarse, se citan el malestar abdominal o dolor abdominal de características imprecisas que evoluciona con una intensidad de leve a severo, presencia de sangre en las heces fecales, vómitos y fiebre. El tejido heterotópico en el interior del divertículo también puede hallarse en el intestino adyacente, y cuando se inflama puede causar obstrucción de la luz intestinal, dando lugar a la modalidad de dolor abdominal

quirúrgico obstructivo con todos sus síntomas: el dolor abdominal a tipo cólico, vómitos y distensión abdominal, no expulsión de heces ni gases con ruidos hidroaéreos aumentados, elementos encontrados en la paciente tanto desde el punto de vista clínico, quirúrgico, como anatomopatológico.

Además de la diverticulitis, existen numerosos mecanismos por los cuales un divertículo de Meckel puede llevar a una oclusión intestinal:⁽⁷⁾

1. Tracción y angulación del íleon.
2. Vólvulo del divertículo alrededor de su meso.
3. Vólvulo del intestino delgado alrededor de un divertículo, asociado con una banda fibrosa adherida a la pared abdominal (al ombligo). Esta banda no solo une al divertículo a la pared, sino también a otros segmentos del intestino delgado.
4. Actúa como brida que estrangula al intestino delgado.
5. Banda mesodiverticular que atrapa al intestino.
6. Invaginación del divertículo (como órgano invaginado en el íleon).
7. Invaginación ileoileal, ileocecal o ileocólica con el divertículo como punto guía.
8. Hernia interna por persistencia de la unión del divertículo al ombligo por persistencia del conducto onfalomesentérico obliterado.
9. Hernia de Littré atascada (incarceración del divertículo dentro de una hernia inguinal o femoral).
10. Inclusión del divertículo en un verdadero nudo formado entre el íleon y el sigmoides.
11. Cuerpo extraño impactado en el divertículo.
12. Estenosis secundaria a diverticulitis crónica.
13. Neoplasia.

Las manifestaciones clínicas de la obstrucción por divertículo de Meckel se corresponden con las de una oclusión baja de intestino delgado; cuando la oclusión es causada por una invaginación, o por un vólvulo alrededor de una comunicación fibrosa, anómala, entre el divertículo y la cara posterior del ombligo. Esta banda o cordón también puede estar adherida al

mesenterio. Raramente se diagnostica mediante la Imagenología y, por lo regular, se descubre durante la intervención.⁽⁷⁾ El divertículo que se presenta con una base ancha es impulsado por el peristaltismo intestinal, causando la obstrucción de la luz intestinal. La invaginación puede ser ileoileal o ileocólica; esta tiene como síntomas asociados los vómitos precoces, en ocasiones la evacuación de las heces clásicas (en jalea de grosella) y una masa palpable al examen físico abdominal.

A pesar de las diversas presentaciones clínicas del divertículo de Meckel, la volvulación es una complicación rara, y mucho menos frecuente si presenta, además, brida a mesenterio. Por lo general, algunos divertículos están adheridos al ombligo por una banda de tejido fibroso, lo que puede producir su torcimiento y favorecer el desarrollo de una hernia interna o vólvulos. Las variaciones anatómicas que más facilitan la torsión de un divertículo de Meckel son una base estrecha y una importante longitud.⁽³⁾

El mecanismo de la obstrucción en el recién nacido incluye invaginación, vólvulo, hernia interna por persistencia de la unión del divertículo al ombligo por el conducto onfalomesentérico obliterado, diverticulitis, banda mesodiverticular, cuerpo extraño impactado en el divertículo e inclusión del divertículo en un nudo que forman el íleon y el sigmoides. Esta forma de presentación obstructiva en el neonato, representa una seria amenaza debido al peligro de shock y perforación intestinal, por lo que el diagnóstico clínico e imagenológico constituye una verdadera emergencia.⁽¹¹⁾

Dentro de los exámenes complementarios para el diagnóstico ante la sospecha de un divertículo de Meckel sintomático o complicado se encuentran:⁽⁹⁾

1. Gammagrafía de Meckel: en los casos de complicaciones, el divertículo usualmente puede detectarse con este examen.
2. El examen con mayor rendimiento en niños es la cintigrafía con pertecnetato de Tc-99m. Sin embargo, este es poco útil en adultos. Su precisión es de un 90 % en pacientes pediátricos y menos de un 50 % en adultos. Además, solo tiene resultado positivo cuando la lesión contiene mucosa gástrica ectópica, que capta el pertecnetato de Tc-99 m.

3. La ecografía y la tomografía abdominal pueden identificar el divertículo de Meckel cuando hay complicaciones.

4. La angiografía suele usarse cuando el paciente presenta sangramiento activo, o en aquellos casos en que es intermitente para localizar el sitio de la hemorragia.

5. Los estudios contrastados de intestino delgado o su visualización retrógrada de la región ileal con bario mediante colon por enema mantienen su papel diagnóstico en los casos sintomáticos o complicados, a pesar del desarrollo tecnológico alcanzado mediante las técnicas actuales. En las investigaciones convencionales con bario se presenta como una dilatación ciega a nivel del borde antimesentérico del intestino delgado, unido por un pliegue irradiado convergiendo con el íleon; por lo general, se localiza a nivel del cuadrante inferior derecho, en la región pélvica o en la región periumbilical; esta última localización es secundaria a adherencias o bandas congénitas que fijan el divertículo al ombligo o a algunos segmentos del intestino.

El tratamiento de elección en la oclusión intestinal mecánica por diverticulitis de Meckel es la resección del segmento de íleon con el objetivo de resecar el divertículo con todo el tejido ectópico y los sectores ulcerados del íleon adyacente con la posterior anastomosis termino-terminal para restablecer el tránsito intestinal.^(2,4)

La paciente evolucionó favorablemente y fue dada de alta a los ocho días después de la intervención.

Aunque el divertículo de Meckel es un hallazgo poco frecuente, en el servicio de Cirugía General del Hospital General Docente Octavio de la Concepción y la Pedraja, en el municipio Baracoa, se han presentado varios casos, cinco en el año 2019 y uno en el 2020, cuatro fueron mujeres. El abdomen agudo quirúrgico de carácter obstructivo puede tener varias causas, siendo las más frecuentes las bridas, tumores y hernias; sin embargo, es usual descartar un divertículo de Meckel como causa etiológica por su baja incidencia.

Conflicto de intereses:

Los autores declaran que no existen conflictos de

intereses.

Contribución de los autores:

Conceptualización: Indira Noa Lores, Yodanky Ochoa Rodríguez.

Análisis formal: Indira Noa Lores, Yodanky Ochoa Rodríguez, Yolexi Laborí Columbié.

Visualización: Indira Noa Lores, Yodanky Ochoa Rodríguez, Yolexi Laborí Columbié.

Redacción – borrador original: Dr. Yodanky Ochoa Rodríguez, Dra. Indira Noa Lores.

Redacción – revisión y edición: Indira Noa Lores, Yodanky Ochoa Rodríguez, Yolexi Laborí Columbié.

Financiación:

Hospital General Docente Octavio Concepción y de la Pedraja. Baracoa

REFERENCIAS BIBLIOGRÁFICAS

1. Catalán V. Divertículo de Meckel: A propósito de un caso de diagnóstico complicado [Tesis]. Zaragoza: Universidad de Zaragoza; 2016. [cited 3 Sep 2020] Available from: <https://zaguan.unizar.es/record/57693/files/TAZ-TFG-2016-772.pdf>.
2. García LR, Rodríguez L, Díaz G. Divertículo de Meckel. A propósito de un caso. Rev Med Electrón [revista en Internet]. 2019 [cited 3 Sep 2020] ; 41 (1): [aprox. 6p]. Available from: http://scielo.sld.cu/scielo.php?script=sci_arttext&pid=S1684-18242019000100173&lng=es.
3. Morales JL, Olmos de Aguilera R, Sánchez C, Sáez D. Divertículo de Meckel volvulado asociado a brida como causa de obstrucción en intestino delgado. Rev Chil Cir [revista en Internet]. 2018 [cited 3 Sep 2021] ; 70 (4): [aprox. 8p]. Available from: https://scielo.conicyt.cl/scielo.php?script=sci_arttext&pid=S0718-40262018000400358&lng=es.
4. Domínguez A, Block S. Divertículo de Meckel como causa de sangrado gastrointestinal masivo en adulto. Hallazgos en imágenes y correlación anatomopatológica. Rev Gastroenterol Perú [revista en Internet]. 2020 [cited 15 Feb 2021] ; 40 (2): [aprox. 6p]. Available from: http://www.scielo.org.pe/scielo.php?script=sci_ar

[ttext&pid=S1022-51292020000200182&lng=es.](https://www.medigraphic.com/pdfs/revinficie/ric-2017/ric176s.pdf)

5. Ocampo E, Ormeño A, Reynoso J, Espinoza L, Castillo S, Arévalo B. Formas atípicas de presentación en pacientes con divertículo de Meckel. Reporte de casos. Rev Colombiana Gastroenterol [revista en Internet]. 2017 [cited 13 Feb 2021] ; 32 (2): [aprox. 8p]. Available from:

<https://revistagastrocol.com/index.php/rcg/article/view/144/157>.

6. Briones EA, Páez S. Utilidad de la medicina nuclear en el diagnóstico del divertículo de Meckel. Rev Mex Pediatr [revista en Internet]. 2020 [cited 15 Feb 2021] ; 87 (6): [aprox. 8p]. Available from:

<https://www.medigraphic.com/pdfs/pediatr/sp-2020/sp206i.pdf>.

7. Fuentes E. Divertículo de Meckel en adultos. Rev Cubana Cir [revista en Internet]. 2018 [cited 4 Sep 2020] ; 57 (1): [aprox. 21p]. Available from:

<https://www.medigraphic.com/pdfs/cubcir/rcc-2018/rcc183g.pdf>.

8. Pun RI, Gil E. Divertículo de Meckel. Actualización. RIC [revista en Internet]. 2017 [

cited 4 Sep 2020] ; 96 (6): [aprox. 18p]. Available from:
<https://www.medigraphic.com/pdfs/revinficie/ric-2017/ric176s.pdf>.

9. Guzmán S, Galván A, Lara S, Estrada M, García A, Castañeda EG, et al. Divertículo de Meckel con tejido pancreático ectópico en un niño de 12 años con invaginación intestinal. Reporte de caso y revisión de la literatura. Cir Cir [revista en Internet]. 2018 [cited 16 Jul 2020] ; 86 (5): [aprox. 10p]. Available from:
<https://www.medigraphic.com/pdfs/circir/cc-2018/cc185m.pdf>.

10. Díaz J, Gallego B. Aforismos, proverbios, lemas y consejos (III). Rev Cubana Med Gen Integr [revista en Internet]. 2009 [cited 1 Jun 2021] ; 25 (1): [aprox. 6p]. Available from:
http://scielo.sld.cu/scielo.php?script=sci_arttext&pid=S0864-21252009000100018&lng=es.

11. Rosales RG, Pupo I, Morales J, Sarmiento MA, Marrero VV. Divertículo de Meckel a forma obstructiva en el recién nacido. CCM [revista en Internet]. 2014 [cited 3 Sep 2021] ; 18 (1): [aprox. 5p]. Available from:
http://scielo.sld.cu/scielo.php?script=sci_arttext&pid=S1560-43812014000100021&lng=es.