Descargado el: 29-11-2026 ISSN 1727-897X

PRESENTACIÓN DE CASO

Pancreatitis aguda secundaria a hernia hiatal gigante. Presentación de un caso

Acute secondary pancreatitis to giant hiatal hernia. A case report

Roberto Lázaro Blanco Sosa[1] José Ángel Cuesta Del Sol[2]

[1] Hospital Universitario General Calixto García, La Habana, La Habana, Cuba
[2] Hospital General Universitario Dr. Gustavo Aldereguía Lima, Cienfuegos, Cienfuegos, Cuba

Cómo citar este artículo:
Blanco-Sosa R, Cuesta-Del-Sol J. Pancreatitis aguda secundaria a hernia hiatal gigante. Presentación de un caso. **Medisur** [revista en Internet]. 2024 [citado 2026 Nov 29]; 22(5):[aprox. 5 p.]. Disponible en: https://medisur.sld.cu/index.php/medisur/article/view/45228

Resumen

En las hernias hiatales grado IV se produce la herniación del estómago junto a otros órganos abdominales. La asociación de un cuadro de pancreatitis aguda es poco frecuente. Se presenta el caso de una paciente de 61 años de edad, que acudió al Cuerpo de Guardia por dolor abdominal intenso asociado a abundantes vómitos de dos días de evolución. Refirió antecedentes de gastritis crónica, trastornos dispépticos desde hacía cinco meses, y pérdida de peso reciente. Se indicaron exámenes complementarios analíticos de sangre, los cuales mostraron alteración de enzimas pancreáticas consistentes en inflamación del órgano. Los estudios imagenológicos informaron presencia de hernia hiatal gigante, con parte del estómago y duodeno en su interior. Se realizó tratamiento quirúrgico diferido (herniorrafia hiatal con funduplicatura de Toupet). El análisis de las enzimas pancreáticas, junto a medios imagenológicos como la tomografía axial computarizada, esofagogastroduodenoscopia y estudio baritado de esófago-estómago y duodeno contribuyeron a la formulación del diagnóstico.

Palabras clave: Hernia hiatal, pancreatitis, estómago, páncreas, cirugía

Abstract

In grade IV hiatal hernias, the stomach herniates together with other abdominal organs. The association of acute pancreatitis is rare. A case of a 61-years-old patient who came to the Emergency Room for intense abdominal pain associated with abundant vomiting for two days is presented. She reported a history of chronic gastritis, dyspeptic disorders for five months, and recent weight loss. Additional blood tests were ordered, which showed alteration of pancreatic enzymes consistent with inflammation of the organ. Imaging studies reported the presence of a giant hiatal hernia, with part of the stomach and duodenum inside. Delayed surgical treatment was performed (hiatal herniorrhaphy with Toupet fundoplication). Analysis of pancreatic enzymes, together with imaging methods such as computed axial tomography, esophagogastroduodenoscopy and barium study of the esophagus-stomach and duodenum contributed to the formulation of the diagnosis.

Key words: Hiatal, hernia, pancreatitis, stomach, pancreas, surgery

Aprobado: 2024-08-20 14:35:50

Correspondencia: Roberto Lázaro Blanco Sosa. Hospital Universitario General Calixto García. La Habana robertoblanco9712@gmail.com

Introducción

La hernia hiatal es definida como el paso de cualquier estructura a través del hiato esofágico en el diafragma hacia el tórax. Por lo general es un padecimiento adquirido en el que se invocan diferentes causas como el aumento de la presión intrabdominal, la atrofia o debilidad de la membrana frenicoesofágica y de los pilares diafragmáticos.[1]

El término hernia hiatal gigante se utiliza cuando el contenido de la hernia supera un tercio del estómago.[2] Los síntomas se relacionan con el grado de obstrucción gástrica parcial o completa.

La pancreatitis aguda es una respuesta inflamatoria inespecífica del páncreas a diversas injurias, que puede lesionar no solo al páncreas sino también a tejidos vecinos y órganos a distancia. Se clasifica en aguda o crónica. La forma aguda se puede resolver tanto clínica como histológicamente; mientras que la crónica se caracteriza por cambios histológicos que son irreversibles y progresivos, y que resultan una pérdida considerable de la función pancreática.

La herniación del páncreas asociado a una hernia hiatal está descrita en pocos casos reportados en la literatura, siendo aún menos frecuente el desarrollo a la vez de una pancreatitis aguda.[3] Por tal motivo se decidió presentar este caso, el cual describe precisamente el curso de una pancreatitis aguda secundaria a hernia hiatal gigante.

Presentación del caso

Se presenta el caso de una paciente femenina, de 61 años de edad, blanca, con antecedentes de gastritis crónica, trastornos dispépticos desde hacía cinco meses, y pérdida de peso reciente. Acudió a Cuerpo de Guardia del Hospital Provincial Universitario Arnaldo Milián Castro, de Villa Clara, por presentar dolor abdominal de dos días de evolución, que no cedió a la administración de analgésicos, y aumentaba en intensidad, acompañado de numerosos vómitos. Al examen físico se constató estado de deshidratación moderada, taquicardia (FC: 116 pulsaciones por minuto), abdomen distendido a predominio de cuadrante superior izquierdo, doloroso a la palpación superficial y profunda, con signo de bazuqueo gástrico.

Al momento del ingreso se le realizó radiografía de abdomen simple, que mostró gran distención gástrica que abarcaba todo el hemiabdomen izquierdo. Se le indicó también hemograma [hematocrito: 0,36; leucograma: 14,3 x 10^9L P: 0,94, L: 0,06 (+)] y ultrasonografía abdominal, la cual solo informó la marcada distención gástrica. Se le colocó sonda nasogástrica, aspirando aproximadamente 1000 ml de contenido de retención. Luego de esto la paciente presentó una mejoría clínica casi inmediata.

Durante toda su estancia hospitalaria, la paciente presentó intolerancia a la alimentación por vía oral (excepto a los líquidos), con vómitos postprandiales.

Se realizaron varios estudios para llegar a un diagnóstico preciso. La hemoquímica, en el primer día de ingreso hospitalario, informó: creatinina: 69 µmol/L; ácido úrico: 337,7 mmol/L; prueba de GGT (gamma glutamil transpeptidasa): 12,7 U/L; fosfatasa alcalina: 109,2 UI/L; amilasa: 203,3 U/L (+). Durante los primeros cinco días de estadía hospitalaria, la paciente presentó persistencia de dolor moderado en epigastrio con irradiación a la espalda; lo cual, unido a los valores altos de amilasa sérica en la hemoquímica, hizo pensar en la existencia de un cuadro de pancreatitis aguda. Una semana después de su ingreso hospitalario, se realizaron análisis de control, mostrando persistencia de enzimas pancreáticas elevadas [amilasa: 303 U/L (+), lipasa: 200,9 U/L (+)], lo que confirmó la existencia de inflamación pancreática. Al mes de su ingreso, se repitieron análisis de enzimas pancreáticas [amilasa: 238,0 U/L (+); lipasa: 238,0 U/L(+)].

La panendoscopía digestiva superior informó de la presencia de pangastritis eritematosa, luz esofágica amplia y unión esófagogástrica (UEG) puntiforme. Se le realizó toma de biopsia de región antral, que dio como resultado una gastritis. Se realizó tomografía axial computarizada (TAC) toracoabdominal simple, en la que se observó a nivel de base pulmonar izquierda, gruesa imagen hipodensa de 105 por 107 cm que impresionaba comunicar con el fundus gástrico, con grueso tabique en su interior y que parecía estar en relación con hernia diafragmática, páncreas con aumento de la densidad de la grasa peripancreática. (Fig. 1).

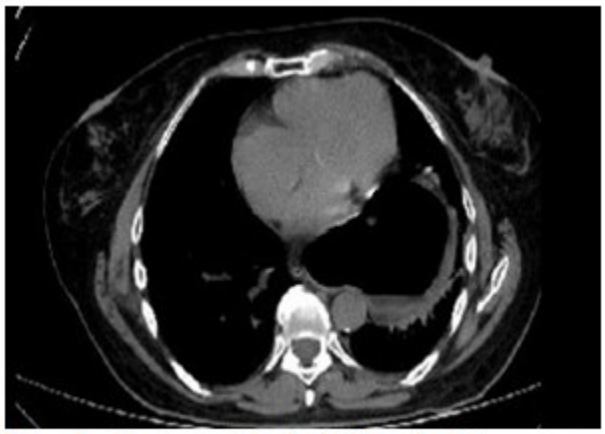

Fig. 1- Corte axial de TAC de tórax que muestra estómago intratorácico.

Se realizó estudio de esófago-estómago-duodeno contrastado, el cual concluyó: esófago tortuoso, unión gastroesofágica por encima del diafragma, observando presencia del fundus y parte del cuerpo proyectados en la base del hemitórax izquierdo por encima del diafragma. Se observó la primera porción del duodeno por encima del pilar diafragmático, con pobre paso de contraste hacia asas delgadas (Fig. 2). Por los estudios imagenológicos se definió como una hernia hiatal gigante (grado III clasificación de Akerlund, grado IV clasificación de Allison).



Fig. 2- Estudio esófago-estómago-duodeno contrastado con bario.

El caso fue diagnosticado con una hernia hiatal grado IV asociada a cuadro de pancreatitis aguda. Se realizó tratamiento quirúrgico diferido, con herniorrafia hiatal más funduplictura gástrica por técnica de Toupet. La evolución postoperatoria fue favorable, con egreso al cuarto día. Al año de la intervención quirúrgica la evolución continuaba siendo satisfactoria.

Discusión

Si bien la hernia hiatal fue descrita siglos antes en las disecciones de cadáveres, en 1926 Ake Akerlund, de Suecia, fue el primero en darle el nombre actual y en presentar una clasificación de tres tipos de hernias: hernia hiatal con esófago corto congénito, hernia paraesofágica, y hernias que no pueden incluirse en ninguno de los dos primeros tipos.[4]

Las observaciones de Akerlund eran puramente anatómicas. El primero en reparar acerca de un comportamiento fisiopatológico diferente a cada tipo de hernia hiatal fue Phillip Allison en Inglaterra, quien distinguió entre la hernia hiatal deslizada (tipos I) y la paraesofágica o volvulada (tipos II). La tipo III incluye a las hiatales en las cuales coexiste un componente de deslizamiento con el ascenso del fundus gástrico paralelo al esófago; y la tipo IV, que es cuando además del estómago hay presencia de otros órganos intrabdominales en el tórax.[4] Este tipo es poco frecuente, al representar el 5-7 % de todas las hernias hiatales paraesofágicas, siendo el colon, intestino delgado, epiplón y bazo los órganos más comúnmente herniados.[5] En el presente estudio se evidenció la presencia de parte del estómago y el duodeno.

Debido a que el segmento de la cabeza del páncreas y el duodeno están ubicados en el retroperitoneo y anclados por el ligamento de Treitz, la hernia pancreática es extremadamente rara.[6, 7]

Se han propuesto múltiples teorías para explicar la pancreatitis aguda asociada a hernia diafragmática. Puede ser causada por traumatismos repetitivos a medida que cruza la hernia, isquemia asociada con el estiramiento de su pedículo vascular[8,9] o plegamiento interno del conducto pancreático principal. El encarcelamiento total del páncreas también puede contribuir a la pancreatitis.[10] En 1989 el gastroenterólogo belga Albert Henkinbrant postuló la hipótesis de que la pancreatitis aguda que se produce durante la migración del páncreas deriva de traumatismos repetidos a medida que cruza la hernia.[11] Aunque en este caso los estudios no evidenciaron la presencia de páncreas intratorácico, los signos de inflamación de este, junto a la herniación de la primera porción del duodeno, hacen pensar que esto se deba a los repetidos movimientos y por consiguiente traumatismos en el páncreas a medida que el duodeno cruzaba el hiato.

La literatura recoge poco más de una veintena de casos de hernia intratorácica del páncreas, la mitad de los cuales ocurrieron en la sexta década de vida o después, con igual proporción de hombres y mujeres.[12]

En el diagnóstico de la hernia hiatal, estudios imagenológicos como la TAC y el esófago-estómago-duodeno contrastado con bario pueden aportar información relevante.

En la práctica cotidiana se acepta que el diagnóstico de la pancreatitis aguda requiere, al menos, dos de los siguientes tres criterios: dolor abdominal característico, amilasa y/o lipasa plasmáticas >3 veces su valor de referencia máximo, y/o evidencia radiológica de pancreatitis.[13] Todos los criterios fueron evidenciados en el caso.

La hernia hiatal puede presentar complicaciones con episodios hemorrágicos intermitentes por esofagitis, erosiones y úlceras esofágicas asociadas, la anemia por déficit de hierro, encarcelamiento, estrangulación y perforación.

La cirugía videolaparoscópica es la técnica de elección para el tratamiento de la hernia hiatal gigante, siempre que sea realizada por equipos quirúrgicos con experiencia en procederes laparoscópicos de avanzada, lo que permite obtener resultados satisfactorios en cuanto a morbilidad y mortalidad.[14]

En el tratamiento de la pancreatitis aguda se preconiza en la actualidad el tratamiento médico conservador, dejando la cirugía para casos excepcionales que lo requieran, los cuales tienen indicaciones específicas.[15, 16] En casos como el descrito se recomienda diferir la cirugía de la hernia hiatal hasta tanto no ceda el cuadro de pancreatitis.

La presencia de una hernia hiatal grado IV asociada a un cuadro de pancreatitis aguda es rara. El análisis de las enzimas pancreáticas, junto a medios imagenológicos como la TAC, EGD, esófago-estómago y duodeno contrastado

resultaron de gran ayuda en el diagnóstico. El tratamiento consistió en herniorrafia hiatal con funduplicatura de Toupet.

Conflicto de intereses:

Los autores declaran que no existen conflictos de intereses.

Contribución de autores:

Conceptualización: Roberto Lázaro Blanco Sosa

Curación de datos: Roberto Lázaro Blanco Sosa, José Ángel Cuesta del Sol

Investigación: Roberto Lázaro Blanco Sosa, José Ángel Cuesta del Sol

Supervisión: Roberto Lázaro Blanco Sosa

Redacción- borrador original: Roberto Lázaro Blanco Sosa, José Ángel Cuesta del Sol

Financiación:

Hospital Provincial Universitario Arnaldo Milián Castro. Villa Clara

REFERENCIAS BIBLIOGRÁFICAS

1. Pereira H, Guevara Y, Guerra J, Guerra A. Hernia Hiatal Tipo IV: presentación de caso. Arch Méd Camagüey [Internet]. 2020 [cited 3 Mar 2024] ; 24 (1): [aprox. 14p]. Available from: http://revistaamc.sld.cu/index.php/amc/article/view/6701/3558.

2. Farina M, Rodríguez A, Melgarejo S. Hernia Hiatal Gigante. Reporte de caso. Rev Cir Parag [Internet]. 2018 [cited 3 Mar 2024] ; 42 (1): [aprox. 13p]. Available from: http://scielo.iics.una.py/scielo.php?script=sci_arttext&pid=S2307-04202018000100041&lng=es&nrm=iso&tlng=es.

3. González P, García B, Rodríguez A, Balongo R. Pancreatitis Aguda Necrosante secundaria a Hernia de Hiato Grado IV Complicada: Presentación de un caso y revisión de la literatura. Rev Colomb Cir [Internet]. 2022 [cited 6 Mar 2024] ; 37 (1): [aprox. 10p]. Available from: http://revistacirugia.org/index.php/cirugia/article/view/882.

4. Durand L, Caracoche M. Enfermedad por reflujo gastroesofágico y Hernia Hiatal: indicación técnica y quirúrgica. Cir Digest [Internet]. 2009 [cited 6 Mar 2024] ; 172: [aprox. 40p]. Available from: https://sacd.org.ar/wp-content/uploads/2020/05/usetentaydos.pdf.

5. Lal A, Gupta P, Sinha SK. An Unusual Cause of Abdominal Pain in an Elderly Woman. Gastroenterol. 2015 ; 148: e11-12.

6. Kamal MU, Baiomi A, Erfani M, Patel H. Rare sequalae of hiatal hernia causing pancreatitis and hepatitis: a case report. World J Gastrointest Endosc. 2019 ; 11 (3): e249-55.

7. Nasri S, Guerrouj I, Abbou W, Aichouni N, Kamaoui I, Skiker I. Diaphragmatic hernia a rare cause of acute pancreatitis: case report. Radiol Case Rep. 2021 ; 17 (3): e572-6.

8. Oliver MJ, Wilson AR, Kapila L. Acute pancreatitis and gastric volvulus occurring in a congenital diaphragmatic hernia. J Pediatr Surg. 1990 ; 25 (12): 1240-1.

9. Cuschieri RJ, Wilson WA. Incarcerated Bochfalek hernia presenting as acute pancreatitis. Br J Surg. 1981 ; 68 (9): 669.

10. Kafka NJ, Leitman IM, Tromba J. Acute pancreatitis secondary to incarcerated paraesophageal hernia. Surgery. 1994 ; 115 (5): 653-55.

11. Henkinbrant A, Decoster O, Farchakh E, Khalek W. Acute pancreatitis causedby a voluminous umbilical hernia. Case report. Acta Gastroenterol Bel. 1989 ; 52 (5-6): 441-7.

12. Sierra B, Peralta V, Llamas R, Candelas D, Gomendio MD, Gorini L et al. Intrathoracic herniation of the pancreas. HPB. 2021 ; 23 (Supp3): S897.

13. Saura L, Pérez de Alejo Y, Pérez D, Hernández Y, Rodríguez D, Pérez de Alejo A. Pancreatitis Aguda y el valor de la ecografía en su diagnóstico inicial. Medicentro electrónica [Internet]. 2021 [cited 7 Mar 2024] ; 25 (4): [aprox. 18p]. Available from: http://medicentro.sld.cu/index.php/medicentro/article/view/3446/2779.

14. Pereira J, Roque R, Martínez MA, Torres R, Barreras J, López AB. Cirugía videolaparoscópica

en la hernia hiatal gigante. Rev Cubana Cir [Internet]. 2015 [cited 7 Mar 2024] ; 54 (2): [aprox. 9p]. Available from: http://revcirugia.sld.cu/index.php/cir/article/view/223/107.

15. Del Pilar M, González C. Indicaciones y tratamiento quirúrgico de las pancreatitis aguda y crónica. Cirugía de los pseudoquistes pancreáticos. Portales Médicos [Internet]. 2021 [cited 9 Mar 2024] ; 26 (14): [aprox. 11p]. Available from: https://www.revista-portalesmedicos.com/revista-medica/indicaciones-y-tratamiento-quirurgico-de-las-pancreatitis-aguda-y-cronica-cirugia-de-los-pseudoquistes-pancreaticos/.

16. Guidi M, Cecilia C, Pasquera A, Hui J, Pires H, Basso S, et al. Actualización en el manejo inicial de la Pancreatitis Aguda. Acta Gastroenterol Latinoam [Internet]. 2019 [cited 9 Mar 2024] ; 49 (4): [aprox. 40p]. Available from: http://actagastro.org/actualizacion-en-el-manejo-inicial-de-la-pancreatitis-aguda.