

PRESENTACIÓN DE CASO

Vólvulo ileal secundario a síndrome adherencial posquirúrgico. Presentación de un caso

Ileal volvulus secondary to postsurgical adhesion syndrome. A case report

Paolo Martini¹ Jorge Luis Estepa Pérez² Annalisa Noemi Garrini¹ Biagio Di Trani¹

¹ Ospedale San Francesco di Paula. Azienda Sanitaria Consenza. Región Calabria, Italy

² Hospital General Universitario Dr. Gustavo Aldereguía Lima, Cienfuegos, Cienfuegos, Cuba

Cómo citar este artículo:

Martini P, Pérez J, Garrini A, Di-Trani B. Vólvulo ileal secundario a síndrome adherencial posquirúrgico. Presentación de un caso. **Medisur** [revista en Internet]. 2024 [citado 2026 Abr 11]; 22(4):[aprox. 6 p.]. Disponible en: <https://medisur.sld.cu/index.php/medisur/article/view/45218>

Resumen

El vólvulo de intestino delgado consiste en una torsión anormal, alrededor del eje o de su propio mesenterio. Produce una obstrucción mecánica del intestino. Puede acompañarse también de torsión y oclusión de los vasos mesentéricos, que conducen a isquemia intestinal y finalmente necrosis. Esta entidad es poco frecuente en el adulto, representa únicamente el 0,5 - 2,5 % de los casos de oclusión intestinal, por tal razón se presenta el caso de una paciente que acudió al hospital por presentar dolor abdominal y vómitos, en regulares condiciones, fiebre, deshidratada. Al examen, se evidenció abdomen distendido, con ruidos hidroaéreos presentes, de buen tono y frecuencia, doloroso a la palpación, timpanismo abdominal aumentado. Se decidió ingresar para manejo clínico y realización de estudios de apoyo diagnóstico. Se realizó la intervención quirúrgica cuando mejoró su estado de salud, se encontraron como hallazgos: gran distensión de asas delgadas, cambio de coloración de un segmento de íleon terminal, fuerte brida o adherencia, que provocaba la torsión de dicho segmento, líquido peritoneal. Se procedió a realizar liberación de la adherencia, desvolvulación, descompresión y sutura en dos planos de deserosamiento, con lo que se logró mejoramiento de la vascularización y de la motilidad intestinal; se hizo toilette y colocación de drenaje en fondo de saco de Douglas. Frente a un paciente con abdomen agudo obstructivo, con intervención quirúrgica previa, debe sospecharse una complicación secundaria a síndrome adherencial, teniendo al vólvulo de íleon como una de sus expresiones clínicas.

Palabras clave: intestino delgado, torsión mecánica

Abstract

Small intestine volvulus consists of an abnormal torsion, around the axis or its own mesentery. It produces a mechanical obstruction of the intestine. It may also be accompanied by torsion and occlusion of the mesenteric vessels, leading to intestinal ischemia and finally necrosis. This entity is rare in adults, it represents only 0.5 - 2.5% of intestinal obstruction cases, for this reason the case of a patient who went to the hospital due to abdominal pain and vomiting, in regular cases, sore fascie, feverish, dehydrated, is presented conditions. Upon examination, a distended abdomen was evident, with air-fluid sounds present of good tone and frequency, painful on palpation, and increased abdominal tympany. It was decided to enter for clinical management and diagnostic support studies. The surgical intervention was performed when his state of health improved, finding: great distention of thin loops, change in color of a segment of the terminal ileum, strong flange or adhesion, which caused twisting of said segment, and peritoneal fluid. Adhesion release, devolvulation, decompression and suturing were performed in two planes of deserosation, thereby achieving improvement in vascularization and intestinal motility; a toilette was performed and drainage was placed in the Douglas bag. In a patient with acute obstructive abdomen, with previous surgical intervention, a secondary complication to adhesion syndrome should be suspected.

Key words: intestine, small, torsion, mechanical

Aprobado: 2024-07-02 18:27:01

Correspondencia: Paolo Martini. Ospedale San Francesco di Paula. Azienda Sanitaria Consenza. Región Calabria. Italia. paolomartin@tiscali.it

Introducción

La oclusión intestinal mecánica es una enfermedad frecuente en los servicios quirúrgicos; sin embargo el vólvulo de intestino delgado es una de sus causas poco frecuentes.⁽¹⁾

El vólvulo de intestino delgado (VID) consiste en una torsión anormal, alrededor del eje o de su propio mesenterio. Produce una obstrucción mecánica del intestino. Puede acompañarse también de torsión y oclusión de los vasos mesentéricos, que conducen a isquemia intestinal y finalmente necrosis.⁽¹⁾

Esta entidad es poco frecuente en el adulto, representa únicamente el 0,5-2,5 % de los casos de oclusión intestinal; su presentación clínica es la de un abdomen agudo. Se trata de una entidad rara, pero importante. Las oclusiones intestinales son relativamente frecuentes, debido a diversos factores; sin embargo, dentro de sus factores causales es muy infrecuente el hallazgo de vólvulos en el intestino delgado fuera de la edad pediátrica. Los predispuestos a esta condición, se debe a una mala rotación intestinal congénita. Los registros recogen muy pocos casos anuales.⁽¹⁾

El diagnóstico preoperatorio de esta condición es muy difícil y se realiza en solo el 20 % de los casos, debido a su infrecuencia. Los hallazgos radiográficos son atípicos.⁽¹⁾

Los síntomas y signos dependerán del sitio de la oclusión y de la existencia o no de compromiso vascular. El dolor es de tipo cólico en las obstrucciones simples (con duración de 3 min), hasta desaparecer y regresar nuevamente. Cuando se establece el compromiso vascular, el dolor cambia su carácter de tipo cólico para hacerse continuo. Si radica en los segmentos terminales, el vómito es tardío y de menor cantidad; al comienzo se vomita el contenido gástrico teñido con bilis, más tarde el contenido del yeyuno e íleon se vacían en el estómago y desde allí son expulsados.⁽¹⁾

El vólvulo de intestino delgado es una rara entidad clínica que representa alrededor del 1 % de todos los casos de oclusión intestinal en el adulto y su presentación clínica es la de abdomen agudo; consiste en la torsión anormal del intestino delgado alrededor del eje de su propio mesenterio, produciendo una obstrucción mecánica del intestino.⁽²⁾

En dependencia de su etiología se puede dividir

el VID en primario y secundario. El vólvulo primario ocurre en cavidades abdominales en las que no existe un defecto anatómico predisponente. Esto se presenta con mayor frecuencia en África, India y países de Medio Oriente. Estas altas incidencias parecen estar relacionadas con los hábitos alimentarios: en estas zonas es común la ingesta de grandes volúmenes de alimentos con alto contenido de fibra, después de períodos de ayunos prolongados durante el Ramadán; por otra parte, el VID secundario ocurre en presencia de lesiones predisponentes, ya sean congénitas o adquiridas; estas incluyen malrotaciones, bridas y adherencias, entre otras. Es importante señalar que el VID no es sinónimo de malrotación intestinal, ya que no hay alteraciones anatómicas en la fijación intestinal y mesentérica.⁽³⁾

Cuando se produce una obstrucción hay acumulación o secuestro de los líquidos y gases por arriba del obstáculo, no solo por lo que no se absorbe sino por los que normalmente produce el intestino. Las alteraciones provocadas por la distensión y proliferación bacteriana llevan a una disminución de la capacidad de absorción y al aumento de las secreciones y gases.⁽³⁾

El compromiso de la circulación sanguínea, más la distensión y proliferación de los microorganismos, lleva al peligro de necrosis, perforación y peritonitis.⁽³⁾

Por la poca frecuencia con que se presenta el vólvulo de intestino delgado, específicamente de íleon terminal (aunque en este caso siempre está indicada la cirugía), no existen pautas que establezcan cuál sería el tratamiento de elección. Se revisaron artículos con escasa información relacionada con el tema, algunos de ellos fueron excluidos.

Por las razones ya expuestas y en ocasión de la oportunidad de prestar colaboración médica en un Servicio de Cirugía de un hospital de la Azienda Sanitaria Consenza, de la Región de Calabria en Italia, se decidió la presentación del caso de interés médico.

Presentación del caso

Paciente femenina, de 64 años de edad, de procedencia de la región de Calabria, fumadora, con antecedentes patológicos personales de hipertensión arterial, para la cual lleva tratamiento y de intervenciones quirúrgicas previas, histerectomía total abdominal por

neoplasia de ovario y hernioplastia incisional. Acudió al hospital por presentar dolor abdominal y vómitos, en regulares condiciones, facies álgida, afebril, deshidratada.

Datos positivos al examen físico:

Piel y mucosa: secas e hipocoloreadas.

Aparato respiratorio: presencia de disnea. Murmullo vesicular conservado en ambos campos pulmonares, no se auscultaron estertores.

Sistema cardiovascular: ruidos cardíacos rítmicos y de buen tono, no se auscultaron soplos.

Abdomen: presencia de cicatriz media infraumbilical, distendido, doloroso a la palpación superficial y profunda, peristalsis abdominal presente, timpanismo abdominal aumentado, ruidos hidroaéreos presentes de buen tono y frecuencia.

Tejido celular subcutáneo: no infiltrado.

Parámetros vitales: TA: 120/63; Fc: 88 lat. x min.; Fr: 18 x min.; SO₂: 98 % ; Temp: 36,7°C

Exámenes de laboratorio: (Al ingreso)

Hb: 14,0 g/dL.
(Valores de referencia)

- Hto: 38,0 %
- Leucocitos: 5,84 10³/uL (4-11)
- Glicemia: 205 mg/dL 60-110
- Creatinina: 2,5 mg/dL (0,4-1)
- Azotemia: 72 mg/dL

- (10-50)
- Ionograma:
- Sodio: 138, 0 mmol/L (135,0-147,0)
- Potasio: 4,50 mmol/L (3,50-5,10)
- Calcio: 11,7 mg/dL (8,9-10,3)
- Proteína C Reactiva: 1,32 mg/Dl (0,000-0,800)

A las 48 horas

- Hb: 11,8 g/dL.
- Hto: 31,6 %
- Leucocitos: 6,10 10³/uL (4-11)
- Glicemia: 114 mg/dL 60-110
- Creatinina: 3,1 mg/dL (0,4-1)
- Azotemia: 118 mg/dL (10-50)
- Ionograma:
- Sodio: 134, 0 mmol/L (135,0-147,0)
- Potasio: 3,80 mmol/L (3,50-5,10)
- Calcio: 11,7mg/dL (8,9-10,3)
- Cloro: 84,0 mmol/L (98,0-110)
- Proteína C Reactiva: 1,16 mg/Dl (0,000-0,800)

Radiografía anteroposterior de abdomen en dos posiciones: se realizó estudio radiológico donde se apreció dilatación de asas intestinales y múltiples niveles hidroaéreos. (Fig. 1 y 2)

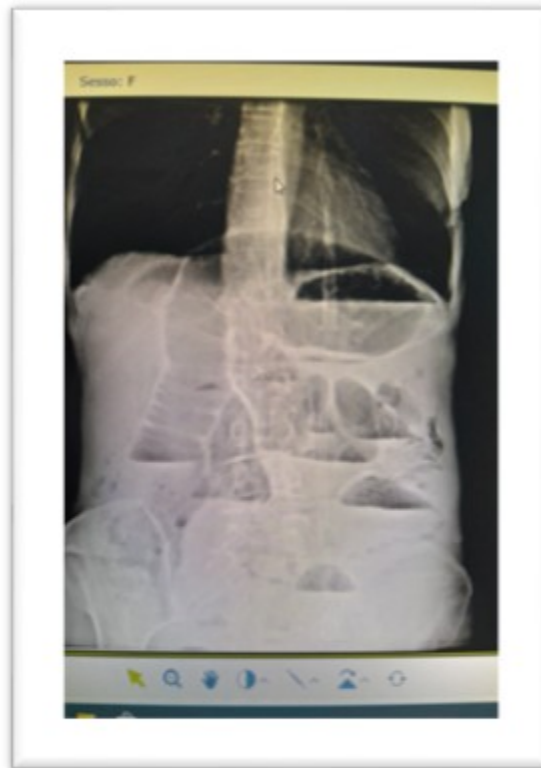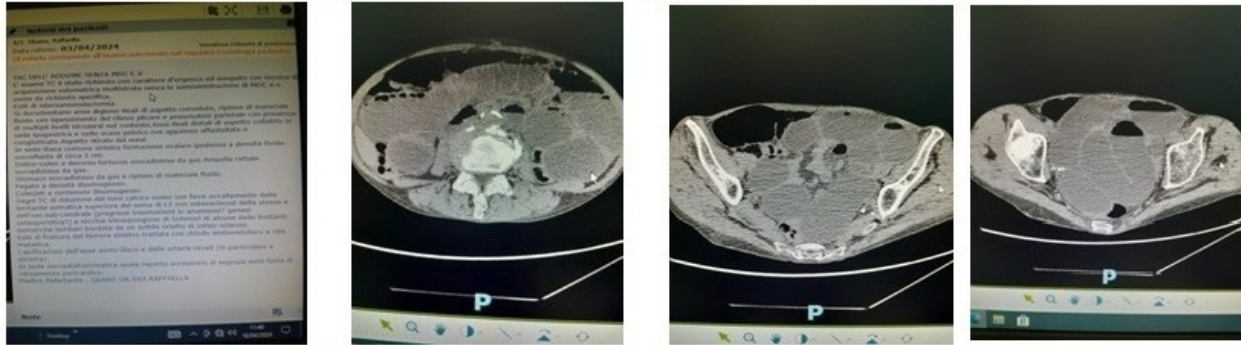


Fig. 1. Radiografía de abdomen simple postero-anterior, se muestran niveles hidroaéreos, dilatación de asas delgadas.

Se realizó tomografía axial computarizada que mostró las asas del íleon de aspecto convaleciente, llenos de material líquido. En el área ilíaca común izquierda, formación ovular hipodensa con densidad de líquido superfluido de aproximadamente 2 cm. Colon dólico con curso

tortuoso sobredistendido por el gas. Ampollas rectales distendidas por gas. Estómago sobredistendido por gas y repleto de material fluido. Hígado con densidad no homogénea. Vesícula biliar con contenido no homogéneo. (Fig. 3, 4 y 5)

Imagen Nro. 3,4,5,6. Tomografía Axial Computarizada de abdomen (TAC)



Terapéutica:

Se ingresó en sala de Cirugía General y se comenzó a reanimar su estado de salud general con:

- Administración de hidratación con cloruro de sodio al 0,9 %, ringer lactato.
- Sonda nasogástrica de levine abierta, bolsa y aspiración.
- Catéter vesical conectado a bolsa colectora y medición de diuresis diaria.
- Antibióticoterapia.
- Administración de analgésicos.

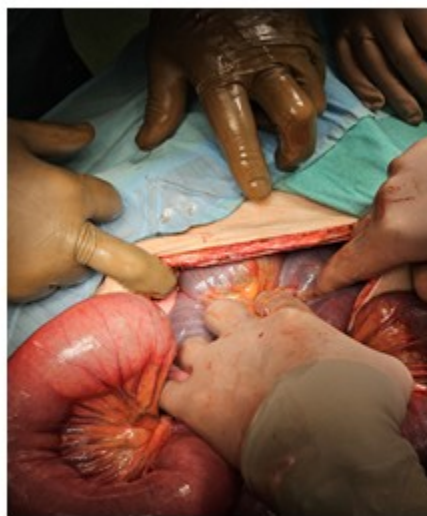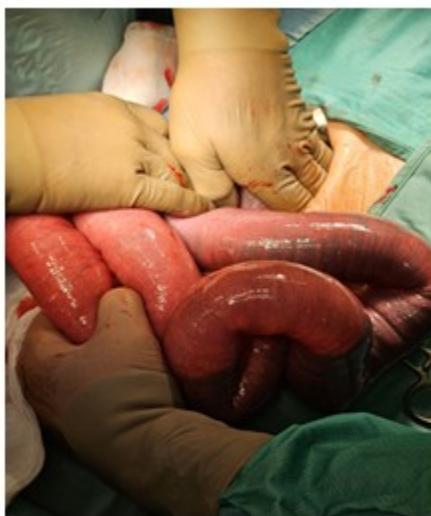A las 48 horas de ingresada se decidió realizar

intervención quirúrgica de urgencia.

Operacion realizada:

- Laparotomía exploratoria.
- Lisis de brida, desvolvulación, descompresión y sutura en dos planos con Vickryl 2/0 de deserosamiento del íleo terminal.
- Toilette de cavidad y colocación de drenaje en fondo de saco de Douglas.

Hallazgos operatorio: marcada distensión de asa intestinal delgada (íleon) con cambio de la coloración, fuerte brida o adherencia que provoca la torsión de un segmento de íleon terminal, líquido peritoneal. (Fig. 6 y Fig. 7)



Imágenes Nro.7, 8. Muestran marcada dilatacion de asas delgada (íleon), cambio de coloracion, fuerte brida que provoca la torsión.

Discusión

El vólvulo de intestino delgado es una entidad infrecuente, se presenta más comúnmente en niños. En su patogenia, se plantea que cuando se ingieren los alimentos, progresan en las asas del yeyuno, donde adquieren mayor peso, provoca su caída hacia el cuadrante inferior izquierdo, mientras que las asas vacías de íleon y yeyuno distal, giran en sentido horario alrededor de la base estrecha sigmoidea. La posible causa, en este caso, son bridas inflamatorias a nivel de la unión ileocecal, de acuerdo con los antecedentes.⁽¹⁾

El vólvulo del intestino delgado se puede atribuir a causas primarias o secundarias. El vólvulo primario se define como el vólvulo que ocurre en ausencia de defectos anatómicos, mientras que el vólvulo secundario es el que ocurre como consecuencia de defectos anatómicos. El tipo secundario es más común en la sociedad occidental.⁽³⁾

El diagnóstico preoperatorio de esta condición es muy difícil y se realiza en solo el 20 % de los casos, debido a su infrecuencia. Los hallazgos radiográficos son atípicos.⁽¹⁾

Los síntomas y signos dependerán del sitio de la oclusión y de la existencia o no de compromiso vascular. El dolor es de tipo cólico en las obstrucciones simples (con duración de 3 min), hasta desaparecer y regresar nuevamente. Cuando se establece el compromiso vascular, el dolor cambia su carácter de tipo cólico para hacerse continuo.⁽¹⁾

Si radica en los segmentos terminales, el vómito es tardío y de menor cantidad; al comienzo se vomita el contenido gástrico teñido con bilis, más tarde el contenido del yeyuno e íleon se vacían en el estómago y desde allí son expulsados.⁽¹⁾

La radiografía simple del abdomen, ayuda a determinar el diagnóstico y el sitio de la obstrucción, muestra niveles hidroaéreos dentro de las asas obstruidas.⁽¹⁾

Aprender a reconocer las imágenes del vólvulo del intestino delgado por ecografía, es imprescindible. El signo del remolino, es patognomónico del vólvulo de intestino delgado,

pero también puede ser originado en pacientes con bridas posquirúrgicas, con alteración en las relaciones anatómicas. El tratamiento es eminentemente quirúrgico, se impone la resección intestinal del segmento afectado siempre que el tejido intestinal no sea viable.^(1,2,3)

El vólvulo intestinal como causante de un proceso obstructivo debe tomarse en cuenta ante cualquier paciente que cuente con un antecedente quirúrgico previo. Un cuadro clínico característico de dolor abdominal tipo cólico difuso acompañado de distensión abdominal, vómitos de contenido progresivo (alimentario, biliar e incluso fecaloide), constipación y obstipación son sugestivos de obstrucción intestinal, y se debe tomar en cuenta el antecedente de intervenciones quirúrgicas previas, se puede plantear el síndrome adherencial, en donde puede presentarse el vólvulo de intestino delgado.^(1,2,3)

El diagnóstico del vólvulo de intestino delgado no es simple, requiere un alto índice de sospecha debido, a la infrecuencia en el paciente adulto. Es una entidad en la que la sospecha clínica durante su valoración en urgencias es muy importante, por lo cual se precisa un diagnóstico y tratamiento precoz, ya que de lo contrario se pone en riesgo la vida del paciente.^(4,5)

Frente a un paciente con abdomen agudo obstructivo con antecedente de intervención quirúrgica previa, debe sospecharse en una complicación secundaria a síndrome adherencial, teniendo al vólvulo de íleon como una de sus expresiones clínicas.

Conflicto de intereses

Los autores declaran que no existen conflictos de intereses.

Contribuciones de los autores

Conceptualización: Jorge Luis Estepa Pérez, Paolo Martini, Annalisa Noemi Garrini.

Visualización: Jorge Luis Estepa Pérez.

Redacción-borrador original: Jorge Luis Estepa

Pérez, Paolo Martini, Annalisa Noemi Garrini, Biagio Di Trani.

Redacción-revisión y edición: Jorge Luis Estepa Pérez.

Financiación

Los autores no recibieron financiación para el desarrollo de este artículo.

REFERENCIAS BIBLIOGRÁFICAS

1. Campos Munoz M, Rodríguez García M, Chacón Reyes OD, Rodríguez Campos D de la C, Castañeda Urdaneta FA. Caso infrecuente de oclusión intestinal por vólvulo de íleon. Rev Cubana Med Mil [Internet]. 2020 [cited 23 May 2024] e0200519 . Available from: <http://www.revmedmilitar.sld.cu>.

2. Santín Rivero J, Núñez García E, Aguirre García M, Ruiz Galindo GH, de la Vega González F, Moctezuma Velasco CR. Intestinal volvulus. Case report and a literature review. Cirugía y Cirujanos.

2015 ; 83 (6): 522-6.

3. Guida Acevedo GN, Trujillo Romero XE, Franco Delgado RM. Vólvulo ileal secundario a síndrome adherencial posquirúrgico. Presentación de un caso. Rev Inf Cient [Internet]. 2023 [cited 23 May 2024] ; 102: [aprox. 8p]. Available from: http://scielo.sld.cu/scielo.php?script=sci_arttext&pid=S1028-99332023000100056.

4. Maldonado B, Maldonado E; Sanmartín P, Astudillo J, Ochoa N, Maldonado E, et al. Vólvulo intestinal como causa de abdomen agudo: Reporte de caso. Tesla Revista Científica [Internet]. 2024 [cited 23 May 2024] ; 4 (1): [aprox. 6p]. Available from: <https://tesla.puertomaderoeditorial.com.ar/index.php/tesla/article/view/300>.

5. Bejerano R, Hidalgo C. Vólvulo de intestino delgado como forma de presentación inusual de obstrucción intestinal. Rev Cubana Med Mil [Internet]. 2024 [cited 23 May 2024] ; 53 (1): [aprox. 7p]. Available from: <https://revmedmilitar.sld.cu/index.php/mil/article/view/17865/2453>.