

## PRESENTACIÓN DE CASO

**Metástasis cutánea como presentación de carcinoma de mama. Presentación de un caso****Cutaneous metastasis as a breast carcinoma presentation. A case report**

Daymi Martínez Rodríguez<sup>1</sup> Elizabet Fernández López<sup>1</sup> Susana Graciela Hernández Delgado<sup>1</sup>

<sup>1</sup> Hospital General Universitario Dr. Gustavo Aldereguía Lima, Cienfuegos, Cienfuegos, Cuba

**Cómo citar este artículo:**

Martínez-Rodríguez D, Fernández-López E, Hernández-Delgado S. Metástasis cutánea como presentación de carcinoma de mama. Presentación de un caso. **Medisur** [revista en Internet]. 2024 [citado 2026 Abr 12]; 22(4):[aprox. 5 p.]. Disponible en: <https://medisur.sld.cu/index.php/medisur/article/view/45205>

**Resumen**

Numerosos son los signos y síntomas cutáneos que pueden presentarse de forma subyacente a la aparición de una neoplasia interna. Las metástasis cutáneas de una neoplasia mamaria suelen aparecer tardíamente durante el progreso de la enfermedad, sin embargo, aunque poco frecuente, en ocasiones preceden a esta situación. Se presenta el caso de una paciente con diagnóstico de metástasis cutánea de un carcinoma lobulillar de mama, donde las lesiones en piel fueron el punto de partida para estudios más concluyentes y el diagnóstico de la neoplasia. Motivó a presentar este caso, la necesidad de resaltar la importancia del diagnóstico diferencial que debe realizar el dermatólogo, dada la posibilidad real de lesiones metastásicas cutáneas, ante pacientes que consulten con lesiones en piel poco comunes.

**Palabras clave:** Enfermedades de la piel, metástasis neoplásica, neoplasias de la mama, carcinoma lobular, diagnóstico diferencial

**Abstract**

There are numerous skin signs and symptoms that may occur underlying the appearance of an internal neoplasm. Skin metastases from a breast neoplasm usually appear late during the progression of the disease; however, although rare, they sometimes precede this situation. The case of a patient diagnosed with cutaneous metastasis of a lobular breast carcinoma is presented, where the skin lesions were the starting point for more conclusive studies and the neoplastic diagnosis. This case is presented due to the need to highlight the importance of the differential diagnosis that the dermatologist must perform, given the real possibility of metastatic skin lesions, in patients who consult with unusual skin lesions.

**Key words:** Skin diseases, neoplasm metastasis, breast neoplasms, carcinoma, lobular, diagnosis, differential

**Aprobado:** 2024-05-26 17:44:51

**Correspondencia:** Daymi Martínez Rodríguez. Hospital General Universitario Dr. Gustavo Aldereguía Lima. Cienfuegos [daymimartinez13@gmail.com](mailto:daymimartinez13@gmail.com)

## Introducción

En la piel se manifiestan muchas enfermedades internas, por lo que el examen minucioso de ella es de gran ayuda en el reconocimiento de dichas dolencias.

La piel puede ser el asiento de lesiones metastásicas directas, consecutivas a la localización en la dermis de los islotes tumorales secundarios, como las metástasis cutáneas de carcinomas viscerales.<sup>(1)</sup>

Las metástasis cutáneas (MC) de neoplasias malignas internas son relativamente poco frecuentes, y es el carcinoma de mama el tumor primario que más se asocia a diseminación cutánea en las mujeres, como lo es el cáncer de pulmón en varones. El cáncer de mama es uno de los tumores malignos más frecuentes en mujeres, con una alta morbimortalidad, tanto por los efectos originados por el tumor primario como por la alta capacidad de este para producir metástasis a distancia.<sup>(2)</sup>

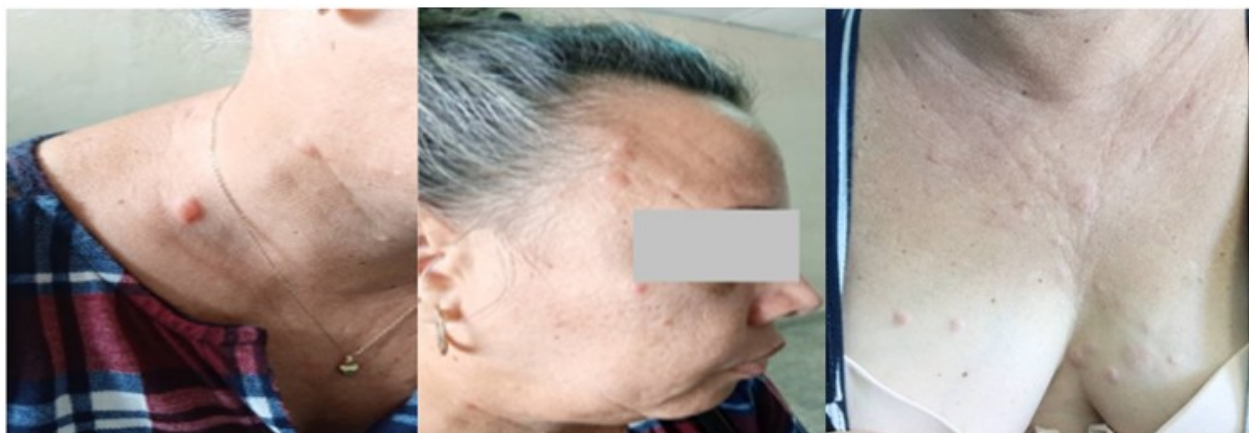
Las metástasis cutáneas se producen cuando la piel es infiltrada por células proliferantes que derivan de tumores malignos situados a distancia. Se trata de un proceso complejo y no del todo bien conocido, que depende de factores como la capacidad de migración, moléculas de adhesión, angiogénesis, factores de crecimiento y microambiente del órgano huésped. Aunque no es frecuente que un órgano interno produzca metástasis cutáneas, su incidencia varía del 0,7 al 9 % de todos los pacientes con neoplasias internas.

Las MC del cáncer de mama ocurren mayoritariamente en cara, parte anterior del tórax, espalda y cuero cabelludo; la mayoría de ellos corresponde a carcinomas ductales infiltrantes, y con menos frecuencia, a comedocarcinomas, carcinomas medulares, lobulillares, coloides e inflamatorios, cistosarcoma filoides y carcinomas sarcomatoides.<sup>(3, 4)</sup>

Se presenta el caso de una paciente con múltiples lesiones cutáneas, como signo de presentación de un carcinoma lobulillar de mama, sin evidencia de afectación visceral en el momento del diagnóstico, pero con gran invasión tumoral luego de un estudio intencionado, lo cual supuso un pronóstico desfavorable.

## Presentación del caso

Se presenta el caso de una paciente de 45 años, piel blanca, con antecedentes referidos de artritis reumatoidea, en seguimiento por la especialidad de Reumatología, sin tratamiento en ese momento, pero sí con uno anterior (metilprednisolona para las crisis). Acudió a consulta de Dermatología del Hospital General Universitario Dr. Gustavo Aldereguía Lima, de Cienfuegos, por la presencia de lesiones en piel de alrededor de 8 meses de evolución, asintomáticas, pero que aumentaron en número, según fue referido por la paciente. Al examen físico se constataron lesiones numerosas tipo nódulos, pequeños, eritematosos; y otras del mismo color de la piel, diseminados a cara, parte anterior del tórax y región intermamaria. (Fig. 1).

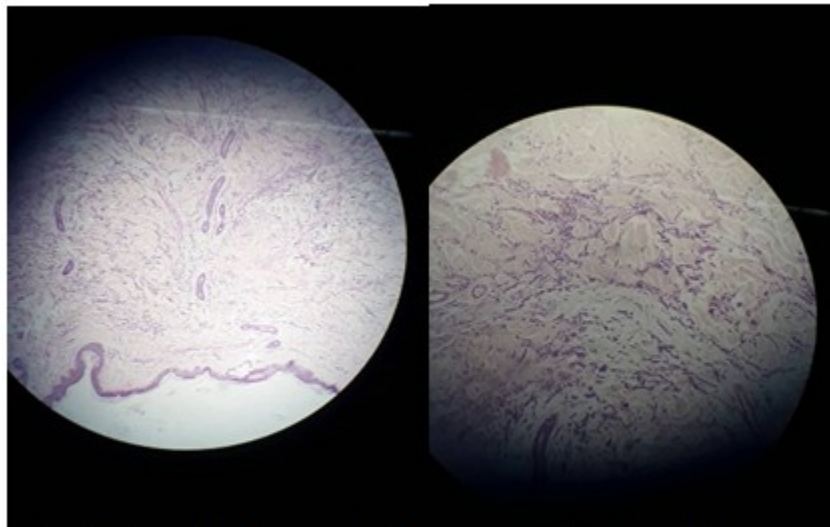


**Fig. 1-** Lesiones pápulo-nodulares en cara, tórax y región intermamaria.

Ante el tipo de lesiones y considerando los antecedentes personales, se decidió realizar biopsia de piel con los posibles diagnósticos de lupus eritematoso sistémico, erupción polimorfa lumínica, sarcoidosis y enfermedad de Hansen (lepra). Se le prescribió uso de fotoprotectores y se dio reconsulta.

Quince días después se recibió biopsia cutánea

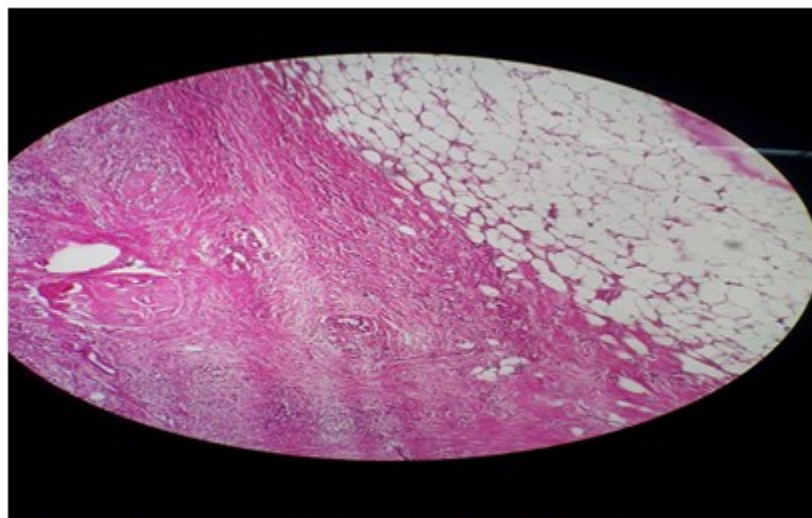
que informó depósitos de mucina en dermis y epidermis, así como células sugestivas de malignidad, (Fig. 2) con el subsecuente planteamiento de metástasis de un adenocarcinoma. Se decidió reevaluar a la paciente, indicar complementarios (hemoquímica sanguínea, marcadores tumorales, ultrasonido abdominal, de tiroides, mamas y ginecológico; y citología vaginal).



**Fig. 2-** Depósito de mucina, en muestra de piel.

En este primer momento, la ultrasonografía de mamas informó una imagen mal definida ecogénica pequeña, en cuadrante superior interno de la mama derecha, por lo cual se le

realizó biopsia por aspiración con aguja fina (BAFF), pero la muestra obtenida fue insuficiente para concluir diagnóstico, (Fig. 3) por lo cual se le indicó, además, mamografía y tomografía.



**Fig. 3-** Imagen histológica de tejido de la mama.

La hemoquímica solo reflejó anemia ligera 104g/l, para lo cual se le indicó tratamiento mientras continuó en estudio, pendiente de tomografía y mamografía. Un mes después, la paciente fue reevaluada en consulta multidisciplinaria, con las especialidades de Dermatología, Oncología y Cirugía. Por los resultados de los estudios complementarios, se concluyó como diagnóstico un carcinoma lobulillar de la mama con metástasis cutánea como debut de la enfermedad, y metástasis ganglionar y ósea rápidamente progresivas.

### Discusión

Las MC de neoplasias internas son un fenómeno relativamente poco frecuente. Resultan de la infiltración de la piel por proliferaciones de células procedentes de tumores malignos situados a distancia. Además, suelen relacionarse con un estadio avanzado en el curso de la enfermedad, ya que indican la presencia de un trastorno sistémico. Sin embargo, también pueden presentarse como el primer signo de un tumor desconocido o como la primera manifestación de una recurrencia.

Entre un 50-69 % de las MC tienen un origen mamario, solo superadas por MC de melanoma.<sup>(5, 6)</sup>

La invasión cutánea por neoplasias de mama ocurre con más frecuencia por extensión directa o diseminación linfática, precisamente la vía hematogena menos común. En el momento del

diagnóstico la afectación cutánea suele estar presente solo en el 6 % de las mujeres, y únicamente en un 3,5 % de los casos constituyen la primera manifestación de un tumor primario no diagnosticado y asintomático,<sup>(7, 8)</sup> como aconteció en la paciente descrita.

La mayoría de las MC de cáncer de mama se presentan como nódulos intradérmicos o subcutáneos únicos o múltiples, que pueden ulcerarse o contener pigmento, sin embargo, se han descrito otros tipos clínico-patológicos de MC de cáncer de mama, como el carcinoma erisipeloides, en coraza telangiectásico, del pliegue submamario, carcinoma metastásico mamario palpebral, alopecia metastásica y enfermedad de Paget.<sup>(9, 10)</sup>

El diagnóstico de MC debe seguirse siempre de la realización de los estudios necesarios para descartar afectación de otros órganos, la afectación cutánea en casos de carcinoma de mama es un indicador de mal pronóstico; se describen en diversos estudios supervivencias de pocos meses, que se reducen claramente si existe afectación multiorgánica.<sup>(3)</sup>

En el caso específico de esta paciente, para concluir el diagnóstico definitivo fueron de vital importancia los resultados de los exámenes complementarios de laboratorio, imagenológicos e histopatológicos, así como la evaluación multidisciplinaria. Actualmente la paciente se encuentra en tratamiento por oncología, con un

pronóstico poco favorable. Siempre llamó la atención que no refiriera sintomatología compatible con la enfermedad.

En conclusión, la presencia de MC por cáncer de mama, implica por lo general, una amplia diseminación de la enfermedad, y por lo tanto, un mal pronóstico, por ello, conocer las distintas manifestaciones cutáneas de las metástasis, puede ser de gran ayuda cuando son el primer signo de malignidad. Se requiere, por lo tanto, de una alta sospecha diagnóstica, y siempre, ante la duda o la mala respuesta al tratamiento, se recomienda indicar biopsia de las lesiones. Las MC deben considerarse en el diagnóstico diferencial de cualquier lesión cutánea, incluso en pacientes sin antecedentes oncológicos y asintomáticos, como lo evidencia el caso presentado.

### Conflicto de intereses:

Los autores plantean que no existe conflicto de intereses.

### Contribución de los autores:

Conceptualización de ideas: Daymi Martínez Rodríguez

Visualización: Elizabet Fernández López

Redacción- borrador original: Daymi Martínez Rodríguez, Elizabet Fernández López, Susana Graciela Hernández Delgado

Redacción- revisión y edición: Daymi Martínez Rodríguez, Elizabet Fernández López, Susana Graciela Hernández Delgado

### Financiación:

Hospital General Universitario Dr. Gustavo Aldereguía Lima. Cienfuegos

### REFERENCIAS BIBLIOGRÁFICAS

1. Fernández MC, Parra V, Avilés J.A, Suárez RM. Metástasis cutáneas de origen visceral. Actas Dermosifiliogr [Internet]. 2013 [ cited 31 Mar 2024 ] ; 104 (10): [aprox. 38p]. Available from: <https://www.actasdermo.org/es-metastasis-cutaneas-origen-visceral-articulo-S0001731012002761>.
2. Palmero J, Lassard J, Juárez LA, Medina CA.

Cáncer de mama: una visión general. Acta Méd Grupo Ángeles [Internet]. 2021 [ cited 31 Mar 2024 ] ; 19 (3): [aprox. 12p]. Available from: [https://www.scielo.org.mx/scielo.php?script=sci\\_arttext&pid=S1870-72032021000300354](https://www.scielo.org.mx/scielo.php?script=sci_arttext&pid=S1870-72032021000300354).

3. Bastard DP, Bollea ML, Belatti A, Puga MC, Hernández MN, Mazzuocolo LD. Metástasis cutáneas de cáncer de mama: 8 años de revisión en un centro de tercera complejidad. Actas dermosifiliogr [Internet]. 2019 [ cited 31 Mar 2024 ] ; 110 (3): [aprox. 20p]. Available from: <https://www.actasdermo.org/es-metastasis-cutaneas-cancer-mama-8-articulo-S0001731018305805>.

4. Hasbún P, Vial V, Correa H, Lechuga M, Pérez M, Muñoz D, Vial I. Metástasis cutáneas de cáncer de mama: revisión de la literatura. Rev Chil Cir [Internet]. 2017 [ cited 31 Mar 2024 ] ; 69 (1): [aprox. 8p]. Available from: [https://www.scielo.cl/scielo.php?script=sci\\_arttext&pid=S0718-40262017000100018](https://www.scielo.cl/scielo.php?script=sci_arttext&pid=S0718-40262017000100018).

5. Martínez D, Simón L, Nicolau MJ, Suelves C, Queralt R, Escrig J, et al. Metástasis cutánea como primera manifestación de un carcinoma papilar capsulado de mama. J Breast Sci. 2019 ; 34 (2021): 236-40.

6. Conesa MV, Roca P, Valente E, Kurpis M, Ruiz Lascano A. Metástasis cutánea de carcinoma de mama primario. Rev Argent Dermatol [Internet]. 2019 [ cited 31 Mar 2024 ] ; 100 (2): [aprox. 15p]. Available from: <http://rad-online.org.ar/wp-content/uploads/2019/07/2019-100-2-117a124.pdf>.

7. Revelo R, Chamba K, Cherrez P, Morocho R, Morales C, Apolo S. Metástasis cutánea a distancia de cáncer de mama, presentaciones infrecuentes. Ocronos [Internet]. 2022 [ cited 31 Mar 2024 ] ; 5 (3): [aprox. 13p]. Available from: <https://revistamedica.com/metastasis-cutanea-a-distancia-cancer-mama/>.

8. Cano LE, Argüello L. Adenocarcinoma ductal de mama con metástasis cutánea zosteriforme. Dermatol Rev Mex [Internet]. 2020 [ cited 31 Mar 2024 ] ; 64 (3): [aprox. 4p]. Available from: <https://dermatologiarevistamexicana.org.mx/articulo/adenocarcinoma-ductal-de-mama-con-metastasis-cutanea-zosteriforme/>.

9. Torres L, Puerto JA. Cáncer de mama en coraza en hombre: un caso poco frecuente. Finlay [Internet]. 2024 [ cited 31 Mar 2024 ] ; 14 (1):

[aprox. 7p]. Available from:  
<https://revfinlay.sld.cu/index.php/finlay/article/view/1366/2353>.

10. Torres L, Puerto JA, Caballero N. Enfermedad

de Paget bilateral de mama. Presentación inusual de un caso. Finlay [Internet]. 2021 [ cited 31 Mar 2024 ] ; 11 (4): [aprox. 7p]. Available from:  
<https://revfinlay.sld.cu/index.php/finlay/article/view/1067/2033>.