Descargado el: 29-11-2026 ISSN 1727-897X

PRESENTACIÓN DE CASO

Enfermedad de Von Recklinghausen con luxación recurrente de la cadera y osteonecrosis. Presentación de un caso

Von Recklinghausen disease with recurrent hip dislocation and Osteonecrosis. Case presentation

Rolando Dornes Ramon[1] Yordany Vázquez Mora[1] Aimé Alberna Cardoso[1]

[1] Hospital Provincial General Docente Dr. Antonio Luaces Iraola, Ciego de Ávila, Ciego de Ávila, Cuba

Cómo citar este artículo:
Dornes-Ramon R, Vázquez-Mora Y, Alberna-Cardoso A. Enfermedad de Von Recklinghausen con luxación recurrente de la cadera y osteonecrosis. Presentación de un caso. **Medisur** [revista en Internet]. 2020 [citado 2026 Nov 29]; 18(2):[aprox. 6 p.]. Disponible en: https://medisur.sld.cu/index.php/medisur/article/view/4368

Resumen

La enfermedad de Von Recklinghausen (Neurofibromatosis tipo 1) es una de las enfermedades autosómicas dominantes más comunes que afecta a los humanos. La alteración esquelética más frecuente es la cifoescoliosis (por displasia vertebral), que puede ser progresiva y acompañarse de problemas respiratorios de tipo restrictivo o alteraciones cardíacas. La luxación de cadera asociada a la neurofibromatosis tipo 1 es muy poco frecuente, así como la osteonecrosis. Las diferentes modalidades de estudios imagenológicos juegan un importante papel en el diagnóstico y seguimiento de dicha entidad nosológica. Por lo poco común de la luxación de cadera con osteonecrosis asociada a la neurofibromatosis tipo 1, se decidió presentar el caso de una paciente de color de piel blanca, de 47 años de edad.

Palabras clave: neurofibromatosis 1, luxación de cadera, osteonecrosis

Abstract

Von Recklinghausen disease (neurofibromatosis type 1) is one of the most common autosomal dominant diseases which affect humans. The most frequent skeletal alteration is kyphoscoliosis (due to vertebral dysplasia), which can be progressive and accompanied by restrictive type respiratory problems or cardiac alterations. Hip dislocation associated with neurofibromatosis type 1 is very rare, as is osteonecrosis. The different modalities of imaging studies play an important role in the diagnosis and monitoring of this nosological entity. Due to the rare occurrence of hip dislocation with osteonecrosis associated with neurofibromatosis type 1, it was decided to present the case of a 47-year-old white patient.

Key words: neurofibromatose 1, hip dislocation, ostionecrosis

Aprobado: 2020-02-01 09:35:12

Correspondencia: Rolando Dornes Ramon. Hospital Provincial General Docente Antonio Luaces Iraola. Ciego de Ávila. rolandodornes@infomed.sld.cu

INTRODUCCIÓN

La neurofibromatosis es una genodermatosis que fue descrita por el patólogo alemán Friedrich von Recklinghausen en 1882. Es una rara enfermedad de herencia autosómica dominante, caracterizada por una variable expresión clinica, que cursa con la presencia severa de afecciones a nivel del aparato locomotor, lesiones dermatológicas, neurológicas y vasculares.[1,2]

Se distinguen tres formas de la enfermedad, neurofibromatosis tipo 1 (NF1) o enfermedad de von Recklinghausen, la forma más común (85%); neurofibromatosis tipo 2 (NF-2) o forma central tipo adulto (10%), y neurofibromatosis tipo 3 (NF-3) o forma mixta, excepcional. La prevalencia estimada de NF-1 es 1 en 3000 recién nacidos. Se hereda con carácter autosómico dominante con penetrancia completa y expresividad variable. El gen responsable está localizado en el cromosoma 17q11.2 y codifica la neurofibromina que tiene un papel modulador en el crecimiento celular y la diferenciación de la cresta neural.[3]

Entre las lesiones óseas hay dos características, una es la displasia del ala del esfenoides, que puede pasar clínicamente inadvertida y la displasia de los huesos largos, que afecta con más frecuencia la tibia conllevando a problemas ortopédicos o traumáticos como la seudoartrosis.[4]

Otras manifestaciones del sistema osteomioarticular incluyen disminución de la densidad mineral ósea que puede estar muy reducida en la cadera, cuello femoral y espina lumbar, la atrofia muscular espinal, cambios en la estructura costal, rotación vertebral, acuñamiento vertebral; la escoliosis es descrita como la complicación más frecuente.[5]

Por lo poco común de la luxación de cadera con osteonecrosis asociada a la neurofibromatosis tipo 1, se presenta el caso de una paciente blanca, femenina, de 47 años de edad con diagnóstico de NF1, con luxación de cadera recurrente, la cual fue evaluada con varias modalidades imagenológicas (rayos X, tomografía y resonancia magnética nuclear).

PRESENTACIÓN DEL CASO

Paciente blanca, femenina, de 47 años de edad, con diagnóstico de neurofibromatosis tipo 1 desde la infancia, la cual llevaba seguimiento por el Servicio de Ortopedia y Traumatología por asimetría de las caderas y dolor a nivel de la articulación coxofemoral derecha. En los dos últimos años presentó luxación de la cadera derecha en tres ocasiones de manera espontánea, en esta última ocasión al incorporarse de la posición de sentada. Arribó al hospital con aumento de volumen a nivel de la raíz del muslo, dolor intenso y marcada impotencia funcional, por lo que se decidió su ingreso para estudio y tratamiento.

Al examen físico destacaron los hallazgos del sistema osteomioarticular, observándose aumento de volumen de partes blandas y cambios en la coloración de la piel, que se extendían desde la espina iliaca anterosuperior derecha, los genitales externos, hasta la cara anteromedial del muslo ipsilateral.

Dolor a la palpación de la región afectada con marcada impotencia funcional que impedía la marcha y los movimientos rotatorios a nivel de la articulación coxofemoral derecha que no aliviaba con la inmovilización.

Además, acortamiento del miembro inferior derecho, asimetría de las espinas iliacas anterosuperiores.

Incapacidad para realizar los movimientos activos a nivel de la cadera derecha. Se realizó biopsia de imagen nodular subcutánea a nivel de la región inguinal derecha y del músculo obturador externo derecho, ambas compatibles con neurofibromatosis plexiforme.

Se realizaron estudios de laboratorio, no encontrándose hallazgos significativos en los mismos. Hb:13.7 g/dl, leucograma 7.9 x10 ^{9}/l, segmentados 0.48, linfocitos 0.48, eosinófilos 0.04, glucosa 4.9 mmol/l, eritrosedimentación 5 mm/h, urea 4.2 mmol/l, creatinina 89.2 mmol/l, ácido úrico 198 mmol/l, colesterol 2.9 mmol/l, triglicéridos 0.75 mmol/l, TGO 18 U/l, TGP 11 U/l, GGT 23 U/l, LDH 250 U/l, fosfatasa alacalina 86 U/l, ritis 2, proteína C reactiva 17.47 mg/l, proteínas totales 80 g/l, albúmina 45.02 g/l, globulina 23, VLDLc 0.2.

Entre los estudios imagenológicos se realizaron rayos X de ambas caderas en vista anteroposterior (Figura. 1), tomografia axial computarizada de la pelvis (Figura.2), resonancia magnética nuclear de la pelvis en plano coronal y axial (Figura. 3, 4 y 5).



Figura. 1. Rayos X de ambas caderas en vista anteroposterior donde se observa luxación de la cadera derecha con rotación externa y abducción, acortamiento del miembro inferior derecho.

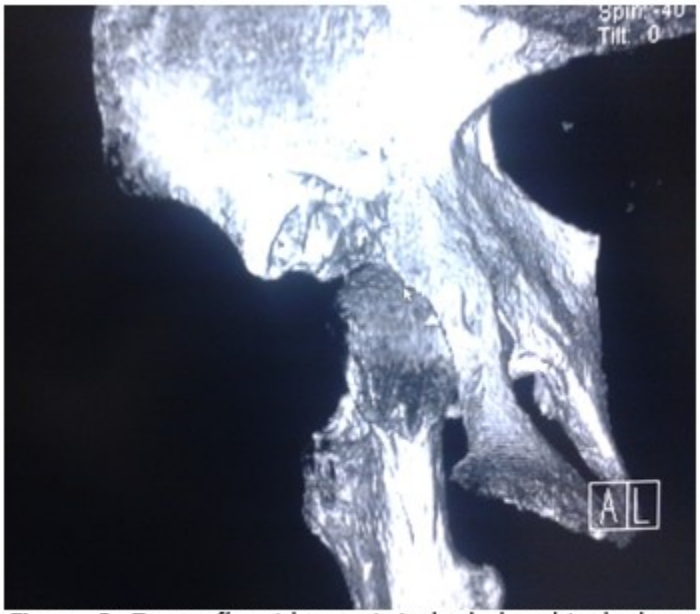

Figura. 2. Tomografía axial computarizada de la pelvis donde se observa erosión del techo acetabular derecho y de la cabeza femoral, con aplanamiento de la misma y acortamiento del cuello femoral.

Descargado el: 29-11-2026
ISSN 1727-897X



Figura. 3. Imagen de resonancia magnética nuclear de la pelvis en secuencia T2 con supresión de grasa, observándose pérdida de la integridad del acetábulo derecho, geodas subcondrales con aplanamiento, erosión y deformidad de la cabeza femoral derecha.

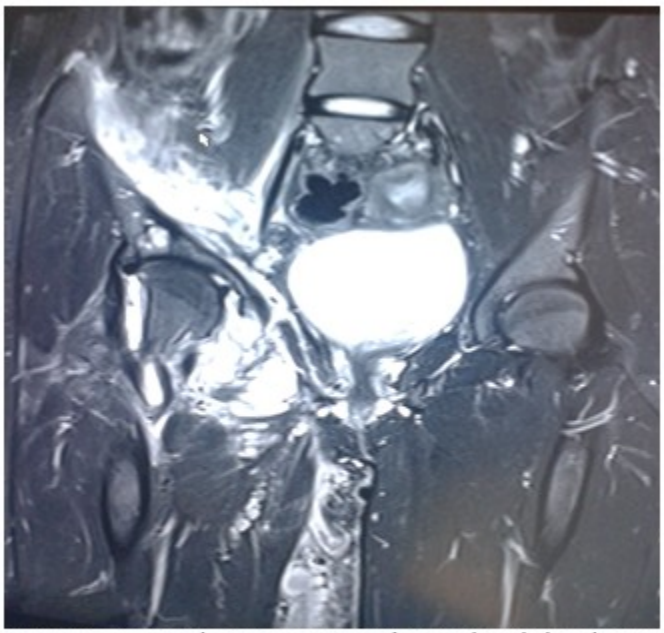

Figura 4. Imagen de resonancia magnética nuclear de la pelvis en secuencia T2 coronal donde se observa marcado edema en planos musculares con compromiso del musculo psoas, iliaco, piramidal de la pelvis, pectíneo, obturador interno y externo de la cadera derecha e inflamación sinovial ilio pectínea, trocantérica , geodas subcondrales de la cabeza femoral y pérdida de la integridad del acetábulo derecho.

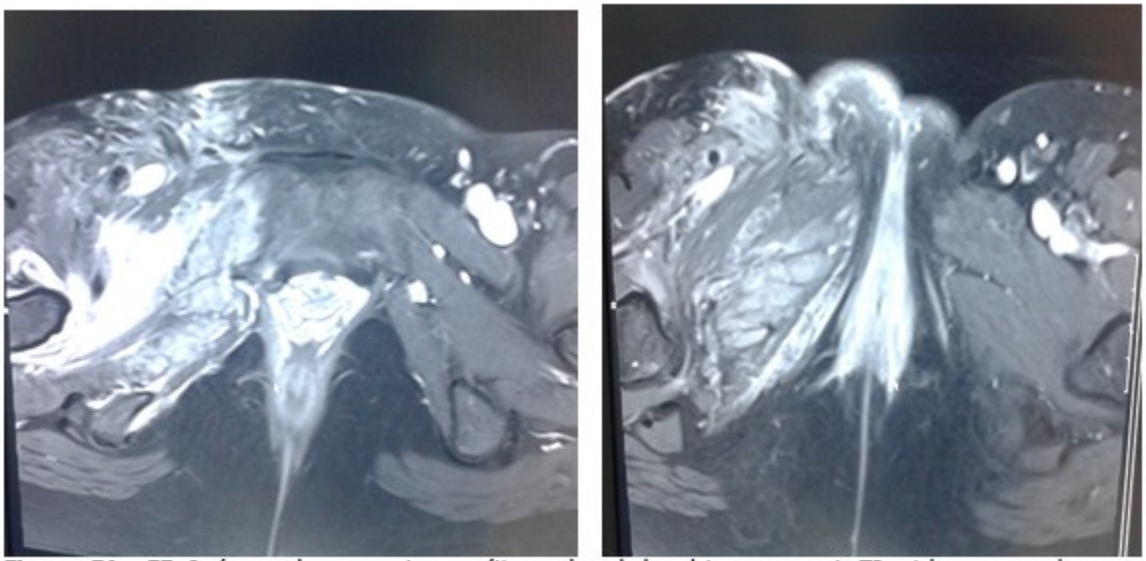

Figuras 5A y 5B. Imágenes de resonancia magnética nuclear de la pelvis en secuencia T2 axial en que se observa aumento de volumen de partes blandas a nivel del labio mayor derecho, marcado edema de los planos musculares con afectación del musculo glúteo menor, aductores y piramidal derechos e inflamación sinovial trocantérica.

DISCUSIÓN

La NF 1 es una enfermedad autosómica dominante, clásicamente ocasionada por el trastorno de un solo gen. Su defecto genético causante está determinado por un gen del cromosoma 17 y se considera que se expresa en la formación de las células de la cresta neural.[6]

Las manifestaciones de la NF1 en los diferentes sistemas son múltiples, se encuentran manifestaciones óseas en casi el 50% de los pacientes, especialmente en aquellos cuya enfermedad presenta una mayor expresividad; habitualmente quistes en las falanges, neoformación ósea perióstica y áreas de esclerosis, la literatura refleja que la escoliosis es la manifestación esquelética más frecuente (10 a 30%).[7]

Los autores encontraron solo 13 casos publicados de luxación de cadera en pacientes con neurofibromatosis tipo1, con causas traumáticas y no traumáticas.[7] Las causas descritas de luxación no traumática son varias: neurofibroma, que crea un problema mecánico, siendo el productor de la luxación y dismetría por elongación de la extremidad, que determina una oblicuidad pélvica con disminución de la cobertura cefálica femoral por parte del cótilo en lado alongado; la oblicuidad pélvica debida a la escoliosis también va a producir el mismo problema de disminución de la cobertura cefálica femoral.[8]

En la literatura revisada no se encontraron estudios que asocien la luxación de cadera en la neurofibromatosis tipo 1 con la osteonecrosis.

Este caso muestra la utilidad de los estudios imagenológicos en el diagnóstico y evaluación de las manifestaciones óseas de la neurofibromatosis tipo 1, así como de sus complicaciones. Para la detección de estas lesiones, la tomografía axial computarizada es más específica, pero la resonancia magnética nuclear (RMN) es más sensible. La osteonecrosis es diagnosticada en la RMN cuando se evidencia una banda de hipointensidad de señal, en todas las secuencias, ubicada típicamente en la porción superior de la cabeza femoral, delineando un área central de médula.[9,10]

Como limitación del estudio se encontró la no administración de contraste endovenoso (Gadolinio) el cual pudiese mejorar la detección precoz de la osteonecrosis mediante la demostración de áreas de realce disminuido en secuencias T1 y T2.

Conflicto de intereses:

No conflicto de intereses.

Contribución de autoría:

Rolando Dornes Ramón: conceptualización, diseño, revisión bibliográfica y redacción del documento.

Yordany Vázquez Mora: obtención de los datos. Descripción de los estudios imagenológicos. Procesamiento de las imágenes imagenológicas.

Aimé Alberna Cardoso: análisis e interpretación de los datos del estudio. Obtención de la información de la historia clínica. Revisión crítica. Correcciones al documento.

Financiación:

Hospital Provincial General Docente Dr. Antonio Luaces Iraola. Ciego de Ávila.

REFERENCIAS BIBLIOGRÁFICAS

1. Galbraith JG, Butler JS, Harty JA. Recurrent spontaneous hip dislocation in a patient with neurofibromatosis type 1: a case report. J Med Case Reports [revista en Internet]. 2011 [cited 17 Jun 2019] ; 5 (1): [aprox. 4p]. Available from: https://jmedicalcasereports.biomedcentral.com/track/pdf/10.1186/1752-1947-5-106.

2. Fernández N, Casuriaga AL, Giachetto G. Neurofibroma cervico dorsal en una niña con Neurofibromatosis Tipo 1. Anfamed [revista en Internet]. 2018 [cited 17 Jun 2019] ; 5 (1): [aprox. 6p]. Available from: http://www.scielo.edu.uy/pdf/afm/v5n1/2301-1254-afm-5-01-118.pdf.

3. Stevenson DA, Moyer Milieur LJ, Murray M, Slater H, Sheng X, Carey JC, et al. Bone mineral density in children and adolescents with neurofibromatosis type 1. J Pediatr [revista en Internet]. 2007 [cited 17 Jun 2019] ; 150 (1): [aprox. 6p]. Available from: https://www.clinicalkey.es/service/content/pdf/watermarked/1-s2.0-S0022347606009802.pdf?local

e=es_ES&searchIndex=.

4. Torrentí Salom F. La neurofibromatosis: una enfermedad dominante y recesiva [Internet]. Valencia: Universitat de València. Medigene Press; 2018. [cited 17 Jun 2019] Available from: https://genotipia.com/neurofibromatosis/.

5. Rosas M, Cerisola A, Martínez F, Gontade C, Medici C, González G. Neurofibromatosis segmentaria: una entidad sub diagnosticada. Rev Urug Med Int [revista en Internet]. 2016 [cited 17 Jun 2019] ; 1 (3): [aprox. 8p]. Available from: http://www.scielo.edu.uy/pdf/rumi/v1n3/v01n03a13.pdf.

6. Puig Sanz L. Síndromes neurocutáneos. In: Moraga Llop FA. Protocolos de Dermatología. Madrid: Asociación Española de Pediatría; 2007. p. 209-15.

7. del Bosque-Herrero A, Ezquerra-Herrando L, Albareda-Albareda L. Luxación de cadera en un paciente con enfermedad de von Recklinghausen. Rev Esp Cir Ortop Traumatol [revista en Internet]. 2014 [cited 17 Jun 2019] ; 58 (4): [aprox. 3p]. Available from: https://www.clinicalkey.es/service/content/pdf/watermarked/1-s2.0-S1888441513001306.pdf?locale=es_ES&searchIndex=.

8. Ruiz Hernández I. Klipper Trenaunay Weber. A propósito de un caso. Rev Méd Electrón [revista en Internet]. 2011 [cited 17 Jun 2019] ; 33 (3): [aprox. 11p]. Available from: http://scielo.sld.cu/scielo.php?script=sci_arttext&pid=S1684-18242011000300013.

9. Sánchez Martínez R. Reunión de enfermedades minoritarias [Internet]. Sevilla: Hospital General Universitario Alicante; 2014. [cited 17 Jun 2019] Available from: https://www.fesemi.org/sites/default/files/documentos/ponencias/iv-reunion-minoritarias/3.pdf.

10. Javed F, Ramalingam S, Bashir Ahmed H, Gupta B, Sundar Ch, Qadri T, et al. Oral manifestations in patients with neurofibromatosis type-1: A comprehensive literature review. Critical Reviews in Oncology/Hematology [revista en Internet]. 2014 [cited 17 Jun 2019] ; 91 (2): [aprox. 7p]. Available from: https://www.clinicalkey.es/service/content/pdf/watermarked/1-s2.0-S1040842814000493.pdf?locale=es_ES&searchIndex=.