

## PRESENTACIÓN DE CASO

## Celulitis orbitaria secundaria a sinusitis. Presentación de un caso

### Orbital cellulitis secondary to sinusitis. Case presentation

Oslaymi Yero Lorente<sup>1</sup> Miriellis Rodríguez Benítez<sup>1</sup> Manuel Enrique Rodríguez Valdés<sup>1</sup> Yelenis Abreu Jáuregui<sup>1</sup>

<sup>1</sup> Hospital Pediátrico Universitario Paquito González Cueto, Cienfuegos, Cuba

**Cómo citar este artículo:**

Yero-Lorente O, Rodríguez-Benítez M, Rodríguez-Valdés M, Abreu-Jáuregui Y. Celulitis orbitaria secundaria a sinusitis. Presentación de un caso. **Medisur** [revista en Internet]. 2018 [citado 2026 Feb 11]; 16(6):[aprox. 6 p.]. Disponible en: <https://medisur.sld.cu/index.php/medisur/article/view/4094>

**Resumen**

La celulitis orbitaria es la causa más frecuente de inflamación aguda de la órbita y constituye una urgencia oftalmológica relativamente frecuente y potencialmente grave en la población pediátrica. La inflamación puede extenderse a la región postseptal, y afectar el contenido de la órbita. La relación anatómica de la órbita con estructuras vecinas como los senos paranasales, es clave para entender la etiopatogenia de la enfermedad; aparece, en la mayoría de las ocasiones, como complicación de una sinusitis. Se presenta una paciente de cinco años de edad, con diagnóstico de celulitis orbitaria secundaria a una sinusitis. La descripción de las características clínicas de la enfermedad y su manejo en este caso, puede aportar información útil para el mejor abordaje de la entidad. Se concluye que los elementos fundamentales son el diagnóstico temprano y la atención multidisciplinaria.

**Palabras clave:** celulitis orbitaria, sinusitis, oftalmología

**Abstract**

Orbital cellulitis is the most frequent cause of acute swelling of the orbit and is a relatively frequent ophthalmological emergency and potentially serious in the pediatric population. The inflammation may extend to post septal region, and affect the orbit content. The anatomical relation of the orbit with their neighboring structures as paranasal sinuses is the key to understand the etiopathogenesis of the disease; a case of a five-year-old patient is presented, with a diagnosis of orbital cellulitis secondary to sinusitis. The description of the clinical characteristics of the disease and its management in this case, may offer useful information for a better approach of this entity. It is concluded that the main elements are early diagnosis and multidisciplinary evaluation.

**Key words:** orbital cellulitis, sinusitis, ophthalmology

**Aprobado:** 2018-10-22 12:58:19

**Correspondencia:** Oslaymi Yero Lorente. Hospital Pediátrico Universitario Paquito González Cueto. Cienfuegos [oslaymiyl810917@minsap.cfg.sld.cu](mailto:oslaymiyl810917@minsap.cfg.sld.cu)

## INTRODUCCIÓN

Las principales enfermedades inflamatorias de la órbita y sus anexos son la celulitis orbitaria (CO) y periorbitaria; su diferenciación anatómica está determinada por la relación del proceso infeccioso con el septum orbitario. Ambas, sin un tratamiento adecuado, pueden tener nefastas consecuencias.<sup>1</sup>

Se define la celulitis orbitaria como la inflamación de los tejidos de la órbita. Es una infección con riesgo vital de las partes blandas por detrás del tabique orbitario; puede aparecer a cualquier edad, pero es más común en los niños entre cinco y 12 años de edad y raramente observada en neonatos; predomina en los varones, y tiene predilección por los meses fríos.<sup>2,3</sup>

En la gran mayoría de los casos se presenta como complicación de una sinusitis con extensión de la infección a la órbita. Los senos paranasales en condiciones normales son estériles, y se mantienen así por la acción del sistema de depuración mucociliar. El drenaje ocurre a través de estrechos orificios (1-3 mm). La sinusitis se produce tras un proceso infeccioso respiratorio alto, que genera edema e inflamación de la mucosa, y fácilmente taponea los pequeños orificios de drenaje y dificulta la depuración mucociliar, todo lo cual favorece el crecimiento bacteriano.

Los senos paranasales reciben irrigación procedente de la arteria esfenopalatina, rama de la arteria maxilar interna, que, a su vez, lo es de la carótida externa, así como de las etmoidales anterior y posterior, ramas de la oftálmica (carótida interna). La extensión de la lesión también se facilita por las comunicaciones venosas y linfáticas entre los senos y estructuras adyacentes, que permiten el flujo retrógrado en cualquier dirección. El sistema venoso oftálmico sin válvulas, permite una comunicación vascular extensa entre el seno cavernoso, la órbita y los senos paranasales, lo que condiciona mayor riesgo para que los pacientes con sinusitis desarrollen complicaciones como la celulitis orbitaria. Además, en la zona periorbitaria se producen anastomosis entre las ramas de las arterias carótida interna y externa, condiciones que favorecen la extensión del proceso infeccioso a la cavidad intracraneal.<sup>1-4</sup>

Otras causas pueden ser la diseminación local a partir de dacriocistitis adyacente e infecciones medio faciales o dentales, la vía hematógena,

postraumática (se produce antes de las 72 horas de una lesión que penetra en el septum orbitario) y posquirúrgica (se presenta como una complicación de la cirugía retiniana, lagrimal u orbitaria). Otras causas menos frecuentes son las asociadas con forúnculos faciales, erisipelas, y panoftalmitis.<sup>1,2</sup>

Los casos de celulitis orbitaria se presentan con una frecuencia del 6 al 27 %, y la incidencia del absceso orbitario como complicación de sinusitis es del 1 al 2 %.<sup>5</sup>

Los gérmenes responsables de su aparición son el *Haemophilus influenzae*, *Staphylococcus aureus*, *S. pyogenes*, *Streptococcus pneumoniae*, y los gram negativos en pacientes traumatizados, en los cuales se puede presentar también como infección polimicrobiana.<sup>1-6</sup>

El cuadro clínico se caracteriza por manifestaciones generales como malestar general, fiebre, dolor, entre otros, y se acompaña de edema palpebral y eritema, proptosis, quemosis, dolor a la movilización ocular y disminución de los movimientos oculares.<sup>2-4</sup> La tomografía axial computarizada (TAC) contrastada de cráneo, es el método diagnóstico de elección.<sup>1,3,4</sup>

En este trabajo se describe el caso de una paciente de 5 años de edad, con diagnóstico de celulitis orbitaria secundaria a una sinusitis. Se exponen las características clínicas y su manejo con la finalidad de alertar sobre la importancia del diagnóstico temprano y su atención inmediata y multidisciplinaria.

## PRESENTACIÓN DEL CASO

Se expone el caso de una paciente femenina, color de piel blanco, 5 años de edad, de procedencia urbana, producto de un embarazo que cursó sin dificultad, parto eutócico, a término, buen peso y apgar adecuado al nacer y antecedentes de salud aparente.

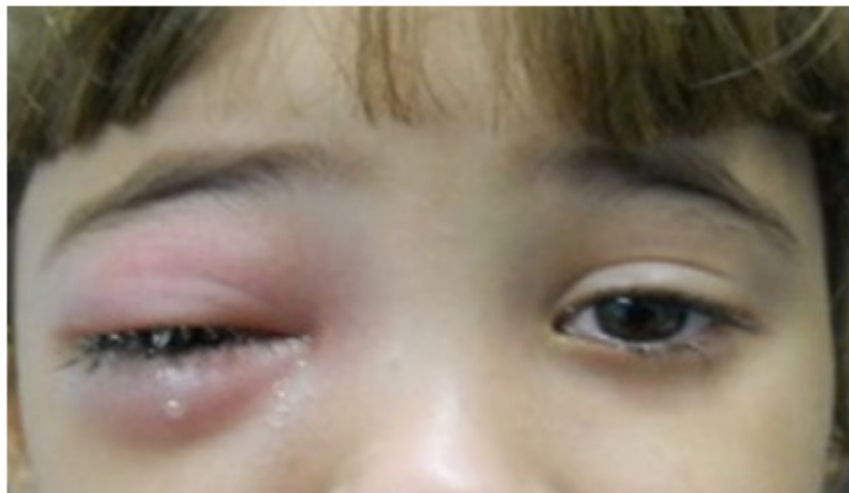Acompañada de sus familiares, acudió al Hospital Pediátrico Provincial Paquito González Cueto, de Cienfuegos, pues presentaba desde hacía tres días aumento de volumen en región periorcular derecha, con enrojecimiento, calor, dolor y dificultad para los movimientos del ojo y el párpado; también presentó fiebre de 38 - 38,5°C, entre tres y cuatro veces al día. Luego de ser examinada, se decidió su ingreso en sala de Cirugía en servicio de Oftalmología; allí

permaneció las primeras 24 horas, pero debido al empeoramiento del cuadro clínico, fue trasladada a la Unidad de Terapia Intensiva. Un día después, fue llevada nuevamente a la sala de Cirugía (servicio de Oftalmología).

Como datos positivos al interrogatorio, se obtuvo que desde hacía siete días la niña presentaba fiebre elevada, mantenida, ardor al orinar y vómitos. Se le realizó examen de orina, el cual resultó positivo, y se le administró tratamiento

con cefaclor; dos días después comenzó con aumento de volumen y enrojecimiento del ojo derecho.

El examen físico permitió constatar edema periocular, con rubor, calor, imposibilidad de la apertura ocular derecha, acompañado de limitación de los movimientos oculares, sobre todo la supraducción y la aducción, además de proptosis ocular derecha. (Figura 1).

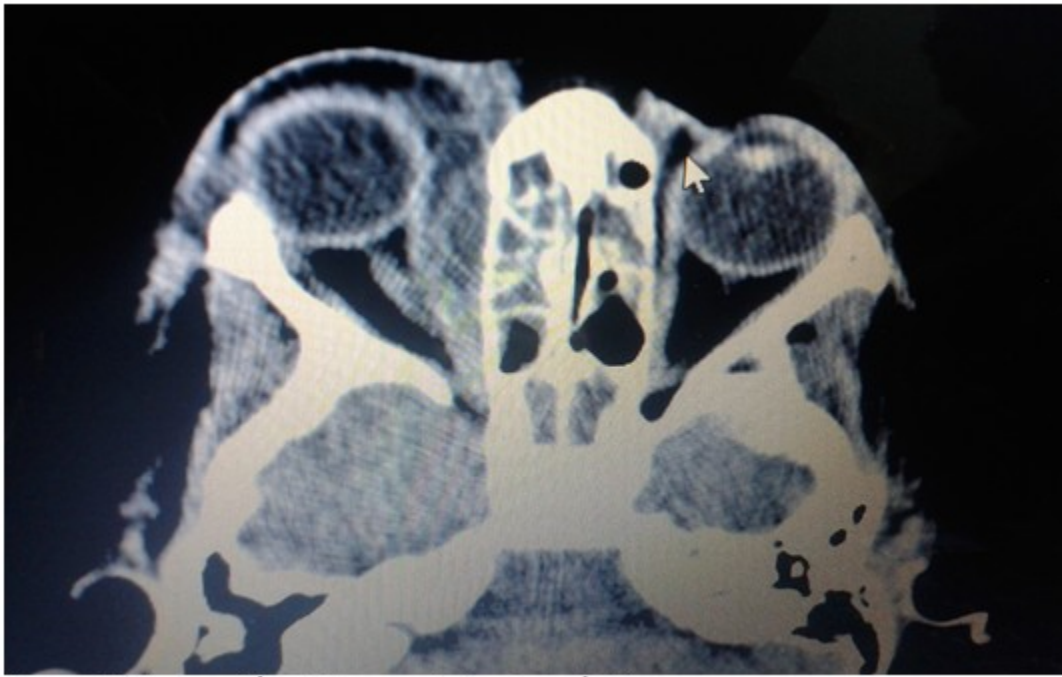


**Figura 1.** Aumento de volumen y enrojecimiento de ambos párpados del ojo derecho.

Exámenes complementarios: Hemograma completo: hemoglobina normal (124 g/l), hematocrito 0,38 l/l, leucocitosis ( $12,5 \times 10^9/l$ ) con predominio de segmentados, eritrosedimentación acelerada (100 mm/h); hemocultivos negativos; ionograma y gasometría normales.

Se estableció el diagnóstico presuntivo de celulitis orbitaria sin una causa oftalmológica que lo explicara, por lo que se indicó la realización de

TAC de órbita (Figura 2) urgente. Esta informó el aumento de volumen de partes blandas en ojo derecho, seno maxilar derecho prácticamente ocupado en su totalidad y el izquierdo parcialmente; en el ángulo nasal o interno se observó una imagen compleja, a predominio hiperdensa, que penetró en el cono y desplazó anterior y medialmente el globo ocular; engrosamiento de los músculos externos; nervio óptico y estructuras intracraneales exploradas normales; sin evidencias de lesión ósea.



**Figura 2.** Tomografía axial computarizada de órbita.

Conocida la causa primaria de la celulitis, se pudo definir mejor la pauta de tratamiento. Además de las medidas antitérmicas en presencia de fiebre, se administró:

- Ceftriaxona (1gr-10ml) 100 mg/Kg/día; 10 ml diluidos en 10 cc de dextrosa al 5 % endovenoso lento, cada 12 horas, por dos días.
- Cefazolina (500mg-10ml) 80 mg/Kg/día; 12,6 ml diluidos en 10 cc de dextrosa al 5 % endovenoso lento cada ocho horas.
- Vancomicina (500mg-10ml) 60 mg/Kg/día; 8,4 ml diluidos en 100 ml de dextrosa al 5 %

endovenoso, a pasar en una hora cada 12 horas, por 7 días.

- Metilprednisolona (500mg-10ml) 2,5 mg/Kg/día; 2,5 cc diluidos en 10 cc de dextrosa al 5 % endovenoso lento cada seis horas.
- Omeprazol (40mg-10ml) se le administró 5ml endovenoso lento cada 12 horas.
- Fomentos frescos constantes.

Después del tratamiento médico (endovenoso) la paciente evolucionó satisfactoriamente. Se decidió el alta médica (Figura 3) a los nueve días de ingreso hospitalario, pero se mantuvo con seguimiento regular en consulta de Oftalmología.



**Figura 3.** Se observa remisión de los síntomas iniciales (día del alta médica).

## DISCUSIÓN

El desarrollo natural del seno maxilar inicia en el cuarto mes del proceso de desarrollo intrauterino. Comienza a neumatizarse a los dos o tres años; después de los cinco o seis años puede haber algún proceso inflamatorio y alcanza su tamaño definitivo, por lo tanto, se neumatiza por completo alrededor de los 10-12 años. Las celdas etmoidales lo hacen desde el nacimiento; pueden albergar un proceso infeccioso y presentar algunas complicaciones, y la celulitis orbitaria es la más frecuente de ellas.<sup>2</sup>

La celulitis periorbitaria es mucho más frecuente y menos agresiva que la orbitaria. La letalidad de esta última en la era preantibiótica fue del 17 % y una cuarta parte de los sobrevivientes quedaban ciegos. A pesar de la notable disminución de la prevalencia de celulitis orbitaria desde la introducción de los antimicrobianos, esta es responsable de múltiples complicaciones como pérdida de la visión, trombosis de seno cavernoso, absceso cerebral, y en los casos más severos puede causar la muerte, razón por la cual el diagnóstico y tratamiento deben ser precisos y oportunos. El examen de la piel y párpados es imprescindible buscando traumatismo reciente o infección vecina. La presencia de signos respiratorios de más de diez días de duración, descarga postnatal

y halitosis, son útiles en el diagnóstico de sinusitis; además, la dacriocistitis y la infección dental pueden ser el origen de la enfermedad.<sup>3</sup>

El diagnóstico es eminentemente clínico. Se establece con un minucioso interrogatorio, detallando la aparición de los síntomas, así como el tratamiento realizado hasta el momento en que asiste a nuestra consulta, y un examen físico ocular detallado, que incluya el ojo contra lateral, donde se debe evaluar la agudeza visual y mejor agudeza visual corregida, visión en colores, reflejos pupilares, movimientos oculares y fundoscopia con midriasis.<sup>1,3-5</sup>

Existen signos críticos para el diagnóstico, entre ellos el edema palpebral, eritema que puede llegar a ser intenso, disminución de la agudeza visual, proptosis y oftalmoplejía grave. Otros signos que se observan son la quemosis, hipoestesia periorbitaria (por compromiso de la primera rama del V par craneal), alteración de los reflejos pupilares, edema del disco óptico y la congestión de los vasos retinianos, aunque también pueden encontrarse pequeñas hemorragias intraretinianas. Se observa rinorrea sanguinolenta y/o purulenta fétida.<sup>1,3,7-10</sup> En el caso de esta niña se observan semejanzas, ya que el examen físico reveló el edema periocular, con rubor, calor, imposibilidad de la apertura ocular derecha, limitación de los movimientos



oculares, sobre todo la supraducción y la aducción, además de proptosis ocular derecha; todo ello acompañado de fiebre de 38 – 38,5°C.

La pérdida de sensibilidad en el área de distribución de la rama oftálmica del trigémino, el desarrollo de neuropatía craneal, ptosis y oftalmoplegia externa del ojo contralateral y alteración del estado de conciencia, son signos ominosos que indican afectación del seno cavernoso y leptomeninges. Estos hallazgos son suficientes para iniciar tratamiento antimicrobiano intensivo.<sup>3</sup>

De los exámenes imagenológicos, la TAC de cráneo contrastada es el estándar de oro para corroborar el diagnóstico de celulitis orbitaria, ya que se realiza con el propósito de observar si existe compromiso del tejido orbitario. Los cortes axiales y coronales delgados de la órbita permiten diferenciar con toda nitidez la inflamación preseptal u orbitaria.<sup>1,3,4,7</sup> En efecto, en el caso que nos ocupa, pudo definirse mediante la TAC de órbita urgente que la celulitis orbitaria era secundaria a una sinusitis, ya que se observó aumento de volumen de partes blandas en ojo derecho, así como el seno maxilar derecho prácticamente ocupado en su totalidad y el izquierdo parcialmente.

Otros criterios que apoyaron el diagnóstico fueron los resultados del hemograma: leucocitosis con desviación a la izquierda y eritrosedimentación acelerada; en este sentido, la proteína C reactiva suele estar por encima de 10 mg/dL. Los hemocultivos son muy útiles para establecer el diagnóstico microbiológico, aunque es positivo en menos del 10 % de los pacientes. El rendimiento de los cultivos por aspiración del área preseptal, secreción conjuntival y material purulento obtenido por drenaje, tiende a ser mayor al del hemocultivo. Finalmente, cuando existe sospecha de infección sinusal o peridontaria, la radiografía de senos paranasales y la panorámica de piezas dentarias son de gran ayuda para definir el origen de la enfermedad.<sup>3</sup>

La decisión de internar a los pacientes con celulitis periorbitaria se basa en la presencia de fiebre y síntomas de toxi-infección; cuando no existe compromiso del estado general, es suficiente la terapia oral y observación cuidadosa en domicilio, en tanto, el paciente con síntomas de infección sistémica debe hospitalizarse para recibir terapia antimicrobiana parenteral.<sup>3</sup>

Todos los niños con celulitis o absceso orbitario

deben ser hospitalizados y recibir tratamiento por vía parenteral. Se describe la asociación de la amoxicilina con la ampicilina debido a su amplia cobertura sobre la flora anaeróbica (incluyendo agentes productores de beta-lactamasa). Estos microorganismos son prevalentes en infecciones dentarias, y eventuales en la sinusitis, así como la causa más frecuente de celulitis orbitaria. Otra alternativa es cefotaxima y cloxacilina, aunque el espectro de estos fármacos desatiende anaerobios (las isoxisililpenicilinas tienen escasa acción sobre anaerobios y la cefalosporina ninguna). La terapia debe ser prescrita por espacio de 10 a 14 días, sin embargo, se prolonga de tres a seis semanas cuando existe destrucción ósea (osteomielitis).<sup>3,4,7-10</sup>

En un estudio realizado por Rojas y colaboradores (estudio citado por Silva),<sup>6</sup> al analizar el tratamiento farmacológico en los pacientes con celulitis, encontró diferencia significativa entre el uso de la cefazolina (53,5 %) y el trifamox (38,9 %); así mismo lo evidencia la experiencia aportada por casos precedentes, por lo que se empleó cefazolina en la mayor parte de la terapéutica en esta paciente.

Para decidir la conducta terapéutica más adecuada, el caso fue objeto de discusión por especialistas de Oftalmología, Pediatría y Otorrinolaringología. Y es que la evaluación y seguimiento de los pacientes con celulitis orbitaria debe estar a cargo de un equipo médico multidisciplinario, en parte, porque también existe la alternativa quirúrgica. Acerca de esta, no existe consenso respecto al momento más idóneo, las propuestas no son del todo esclarecedoras, aunque la mayoría de los expertos propone drenaje cuando el absceso intraorbitario es amplio y bien definido, en caso de oftalmoplegia y deterioro significativo de la agudeza visual, en presencia de absceso subperióstico, o cuando el rendimiento del esquema antimicrobiano es inútil después de 24 a 36 horas.<sup>3-5,9,10</sup>

La celulitis orbitaria es una enfermedad que, de no ser diagnosticada en el momento oportuno, puede ocasionar complicaciones como la tromboflebitis del seno cavernoso, la meningoencefalitis, e incluso, la muerte, o dejar secuelas, entre las que se citan los trastornos de la motilidad ocular, y la disminución de la visión y/o ceguera. Por tales motivos, el paciente debe ser hospitalizado y tener un seguimiento multidisciplinario.

## REFERENCIAS BIBLIOGRÁFICAS

1. González JL, Bacas B, Corteguera ME, Rodríguez R. Celulitis orbitaria. Presentación de un caso. REMIJ [revista en Internet]. 2014 [ cited 16 Oct 2018 ] ; 1 (1): [aprox. 32p]. Available from: <http://www.remij.sld.cu/index.php/remij/article/view/101/211>.
2. Tamayo E, Batista M, Ricardo L, Machín Y, Morales L, Buzón A. Presentación de un lactante con celulitis orbitaria. CCM [revista en Internet]. 2016 [ cited 16 Oct 2018 ] ; 20 (4): [aprox. 16p]. Available from: <http://scielo.sld.cu/pdf/ccm/v20n4/ccm25416.pdf>.
3. Arteaga Bonilla R, Arteaga Michel R. Celulitis preseptal y orbitaria. Rev Bol Ped [revista en Internet]. 2003 [ cited 16 Oct 2018 ] ; 42 (3): [aprox. 13p]. Available from: [http://www.scielo.org.bo/scielo.php?script=sci\\_arttext&pid=S1024-06752003000300008](http://www.scielo.org.bo/scielo.php?script=sci_arttext&pid=S1024-06752003000300008).
4. Pantoja O, Rosales P, Rodríguez S, Rivero M, Marzo R, Entenza N. Etmoiditis complicada con celulitis orbitaria en un lactante. Rev Cubana Pediatr [revista en Internet]. 2014 [ cited 16 Oct 2018 ] ; 86 (4): [aprox. 18p]. Available from: <http://scielo.sld.cu/pdf/ped/v86n4/ped13414.pdf>.
5. Carrillo JD, Vázquez E, Mercado MC. Celulitis orbitaria complicada por absceso subperióstico debido a infección por Streptococcus pyogenes. Boletín Médico del Hospital Infantil de México [revista en Internet]. 2017 [ cited 16 Oct 2018 ] ; 74 (2): [aprox. 26p]. Available from: <https://www.sciencedirect.com/science/article/pii/S166511461630154X>.
6. Silva M, Pérez E. Caracterización de pacientes en edad pediátrica con celulitis, atendidos en la provincia de Mayabeque. Revista Electrónica Dr. Zoilo E. Marinello Vidaurreta [revista en Internet]. 2016 [ cited 16 Oct 2018 ] ; 41 (11): [aprox. 16p]. Available from: [http://revzoilomarinello.sld.cu/index.php/zmv/article/view/970/pdf\\_352](http://revzoilomarinello.sld.cu/index.php/zmv/article/view/970/pdf_352).
7. Mallika OU, Sujatha N, Narayan M, Sinumol S. Orbital and Preseptal Cellulitis. Kerala Journal of Ophthalmology [revista en Internet]. 2011 [ cited 16 Oct 2018 ] ; 23 (1): [aprox. 11p]. Available from: [http://ksos.in/ksosjournal/journalsub/Journal\\_Article\\_23\\_380.pdf](http://ksos.in/ksosjournal/journalsub/Journal_Article_23_380.pdf).
8. Mathew AV, Craig E, Al-Mahmoud R, Batty R, Raghavan A, Mordekar SR, et al. Paediatric post-septal and pre-septal cellulitis: 10 years' experience at a tertiary-level children's hospital. Br J Radiol [revista en Internet]. 2013 [ cited 16 Oct 2018 ] (87): [aprox. 12p]. Available from: <http://www.birpublications.org/doi/pdf/10.1259/bjr.20130503>.
9. Akçay E, Dereli G, Cagil N. Preseptal and orbital cellulitis. J Microbiol Infect Dis [revista en Internet]. 2014 [ cited 16 Oct 2018 ] ; 4 (3): [aprox. 10p]. Available from: <http://dergipark.ulakbim.gov.tr/jmid/article/view/5000115969/5000107911>.
10. Schollin L, Dennison SH, Stjärne P, Granath A, Srivastava S, Eriksson M, et al. Most preschool children hospitalised for acute rhinosinusitis had orbital complications and this was more common in younger children and boys. Acta Paediatrica [revista en Internet]. 2017 [ cited 16 Oct 2018 ] (106): [aprox. 12p]. Available from: <http://onlinelibrary.wiley.com/doi/10.1111/apa.13650/epdf>.