

IMAGEN EN LA MEDICINA

Quiste coloide del III ventrículo Colloid cyst of the third ventricle

Pedro Juan Barrios Fuentes¹

¹ Hospital General Universitario Dr. Gustavo Aldereguía Lima, Cienfuegos, Cienfuegos, Cuba, CP: 55100

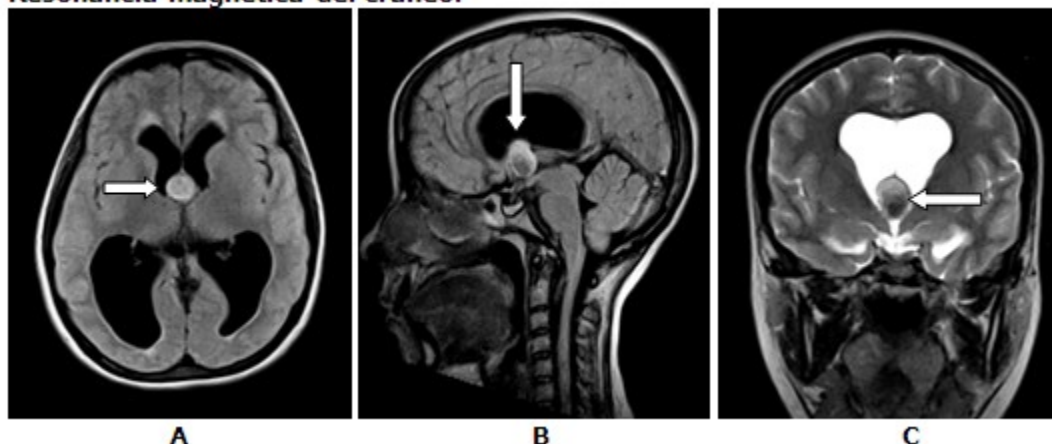
Cómo citar este artículo:

Barrios-Fuentes P. Quiste coloide del III ventrículo. **Medisur** [revista en Internet]. 2018 [citado 2026 Feb 10]; 17(1):[aprox. 1 p.]. Disponible en: <https://medisur.sld.cu/index.php/medisur/article/view/3992>

Aprobado: 2018-12-03 16:05:54

Correspondencia: Pedro Juan Barrios Fuentes. Hospital General Universitario Dr. Gustavo Aldereguía Lima. pjbarrios@jagua.cfg.sld.cu

Resonancia magnética del cráneo.



Paciente blanca femenina de 18 años, con antecedentes de cefalea vascular de cuatro años de evolución, tortícolis congénita y acusia total derecha. Ahora con incremento de la cefalea, somnolencia, vómitos, afebril y hemodinámicamente estable la resonancia magnética mostró lesión nodular a nivel del III ventrículo hipointensa en T2 e hiperintensa en T1, que provoca hidrocefalia obstructiva. Bloque A: secuencia spin eco T1 axial con nódulo hiperintenso en el III ventrículo, (Flecha). Bloque B: secuencia spin eco T1 sagital que muestra el nódulo hiperintenso en el III ventrículo

responsable de la hidrocefalia (Flecha). Bloque C: secuencia spin eco T2 coronal que muestra hipointensidad del nódulo en esta secuencia en relación con el líquido cefalorraquídeo (Flecha). La intervención quirúrgica encontró un Quiste coloide. Esta lesión es de rara frecuencia, aparecen en adultos jóvenes en el III ventrículo y provocan hidrocefalia obstructiva. En la tomografía axial computarizada este nódulo muestra hiperdensidad pues contiene coloide.

REFERENCIAS BIBLIOGRÁFICAS