Descargado el: 26-11-2026 ISSN 1727-897X

IMAGEN EN LA MEDICINA

Diastematomielia
Diastematomyellia

Pedro Juan Barrios Fuentes[1]

[1] Hospital General Universitario Dr. Gustavo Aldereguía Lima, Cienfuegos, Cuba

Cómo citar este artículo:
Barrios-Fuentes P. Diastematomielia. **Medisur** [revista en Internet]. 2018 [citado 2026 Nov 26]; 16(5):[aprox. 1 p.]. Disponible en: https://medisur.sld.cu/index.php/medisur/article/view/3988

Aprobado: 2018-09-12 15:11:41

Correspondencia: Pedro Juan Barrios Fuentes. Hospital General Universitario Dr. Gustavo Aldereguía Lima pjbarrios@jagua.cfg.sld.cu

 ISSN 1727-897X

Resonancia Magnética.

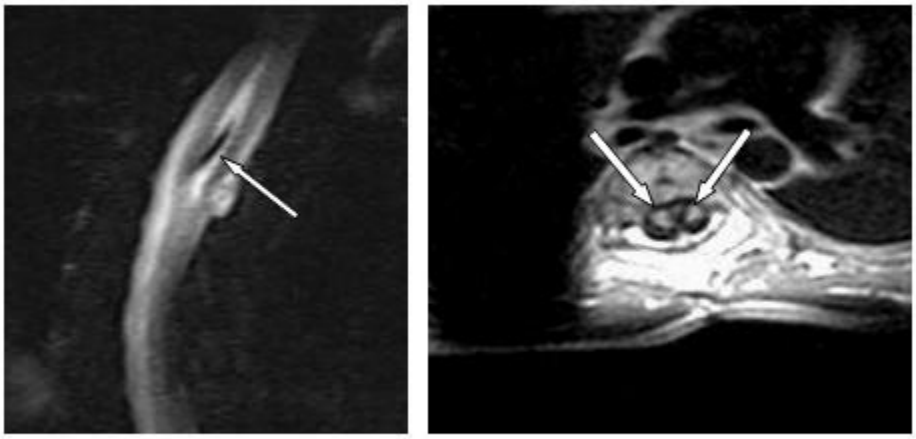

A B

Paciente de 14 años, sexo femenino, que desde su nacimiento presenta deformidad de la columna vertebral y prominencia ósea a nivel de la región dorsal. Se realiza varios estudios imagenológicos y en la Resonancia Magnética se aprecia en el bloque A: corte coronal en secuencia spin eco T2 . Bloque B: corte axial en secuencia spin eco, T1 en los cuales se observa espolón óseo central en el canal raquídeo (flecha) con 2 hemimédulas (doble fechas) a nivel de las vértebras D4 a D6 y signos irritativos de raíces de D4 a D6 bilaterales. La TAC (tumografía axial computarizada) y la RMN (resonancia magnética computarizada) son los principales estudios para el diagnóstico. La RMN además nos ayuda a precisar el nivel del cono medular, que en estos casos en más del 70 % se halla por debajo de L2, definiéndose la médula anclada. Para muchos la diastematomielia lleva implícita la presencia de una médula anclada.

REFERENCIAS BIBLIOGRÁFICAS