

IMAGEN EN LA MEDICINA

## Hallazgo inusual de endocarditis trombótica no bacteriana sobre electrodo de dispositivo de estimulación cardíaca

### Unusual finding of thrombotic non-bacterial endocarditis on an electrode of a cardiac stimulation device.

Javier Martínez Navarro<sup>1</sup>

<sup>1</sup> Hospital General Universitario Dr. Gustavo Aldereguía Lima, Cienfuegos, Cuba

#### Cómo citar este artículo:

Martínez-Navarro J. Hallazgo inusual de endocarditis trombótica no bacteriana sobre electrodo de dispositivo de estimulación cardíaca. **Medisur** [revista en Internet]. 2018 [citado 2026 Abr 13]; 16(5):[aprox. 1 p.]. Disponible en: <https://medisur.sld.cu/index.php/medisur/article/view/3951>

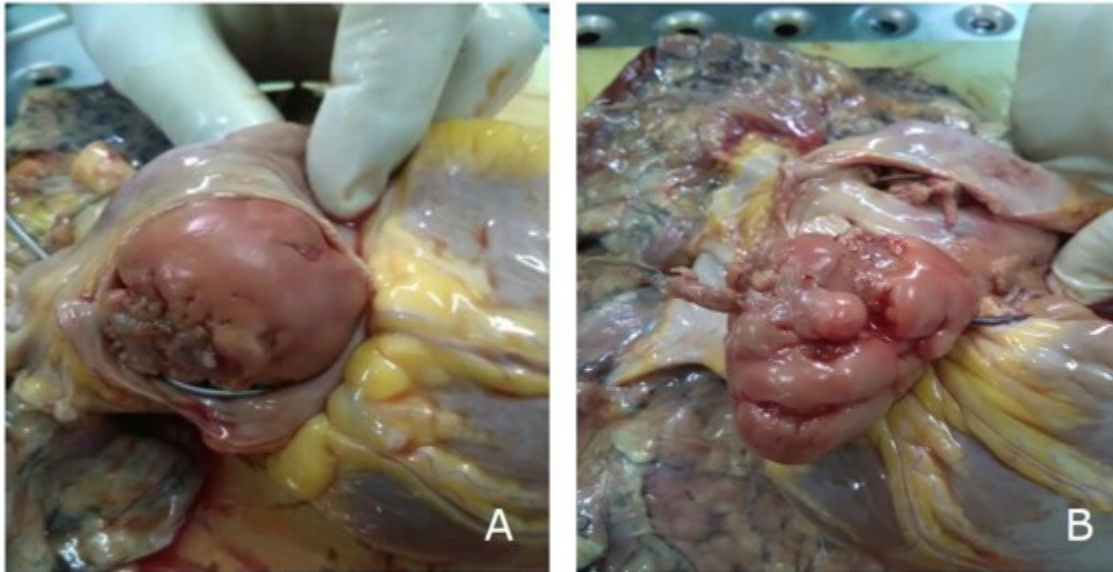
---

**Aprobado: 2018-09-14 15:15:05**

**Correspondencia:** Javier Martínez Navarro. Hospital General Universitario Dr. Gustavo Aldereguía Lima [javiermn@jagua.cfg.sld.cu](mailto:javiermn@jagua.cfg.sld.cu)

Se presentan imágenes (Figura 1) de un trombo gigante desarrollado sobre electrodo de un marcapasos, en autopsia realizada a mujer de 52

años con antecedentes de bloqueo aurículo-ventricular de tercer grado con marcapasos permanente. El estudio histológico confirmó endocarditis trombótica no bacteriana.



**Figura 1:** Vistas de la lesión. A) Gran trombo que protruye por orificio de la vena cava inferior en aurícula derecha. B) Apertura de la aurícula derecha. Nótese la relación del trombo con electrodo del marcapasos.

## REFERENCIAS BIBLIOGRÁFICAS