

## PRESENTACIÓN DE CASO

# Carcinoma papilar invasor de la mama. Presentación de un caso Invasive papillary breast carcinoma. Case presentation

Javier Martínez Navarro<sup>1</sup> Martha Yudey Rodríguez Pino<sup>1</sup> Virgen Yasmín Martínez Navarro<sup>1</sup> Lisanka Fumero Roldán<sup>1</sup>

<sup>1</sup> Hospital General Universitario Dr. Gustavo Aldereguía Lima, Cienfuegos, Cienfuegos, Cuba, CP: 55100

### Cómo citar este artículo:

Martínez-Navarro J, Rodríguez-Pino M, Martínez-Navarro V, Fumero-Roldán L. Carcinoma papilar invasor de la mama. Presentación de un caso. **Medisur** [revista en Internet]. 2017 [citado 2026 Feb 10]; 15(4):[aprox. 6 p.]. Disponible en: <https://medisur.sld.cu/index.php/medisur/article/view/3642>

## Resumen

Los carcinomas papilares invasivos primarios de la mama son raros, representan aproximadamente el 1 % de todos los tumores malignos en ese órgano y se caracterizan por aparecer en mujeres posmenopáusicas entre 64 a 67 años como promedio. Se presenta el caso de una anciana de 84 años de edad que presentó un nódulo mamario cuya biopsia informó un carcinoma papilar invasor, a pesar de no manifestar telorrea y encontrarse en una ubicación que no es la habitual. Se considera un caso relevante y de interés para los profesionales de la salud al ser esta neoplasia mamaria infrecuente en nuestro medio y de la que existen pocos casos publicados.

**Palabras clave:** carcinoma papilar, neoplasias de la mama, mujeres posmenopáusicas, biopsia

## Abstract

Primary invasive breast papillary carcinomas are rare, accounting for approximately 1% of all malignant tumors in that organ and are characterized by occurring in postmenopausal women aged 64 to 67 years on average. We present the case of an 84 year old woman with a breast nodule whose biopsy revealed an invasive papillary carcinoma; In spite of not manifesting telorrea and nor its location was the habitual one. It is considered a relevant case and of interest for health professionals since this uncommon mammary neoplasm is in our country and few cases have been published.

**Key words:** carcinoma, papillary, breast neoplasms

**Aprobado:** 2017-06-30 10:59:10

**Correspondencia:** Javier Martínez Navarro. Hospital General Universitario Dr. Gustavo Aldereguía Lima. Cienfuegos. [martha.rodriquez@gal.sld.cu](mailto:martha.rodriquez@gal.sld.cu)

## INTRODUCCIÓN

La clasificación histológica del cáncer de mama (CM) ha posibilitado determinar dos distintos grupos: el carcinoma *in situ* y el carcinoma invasor (CI). El CI es aquel que invade más allá de la membrana basal y se introduce en el estroma mamario donde puede llegar hasta los vasos sanguíneos, ganglios linfáticos regionales y causar metástasis a distancia. Entre sus principales tipos histológicos se encuentran el carcinoma ductal, lobulillar, tubular, mucinoso, medular, papilar y el metaplásico.<sup>1</sup> Como grupo muestran un comportamiento biológico muy diverso y una gran variabilidad clínica. Conocer su pronóstico, permite informar a la paciente y/o a sus familiares sobre la posible evolución de la enfermedad así como elegir el tratamiento más apropiado.<sup>2</sup>

Los carcinomas papilares invasivos (CPI) son raros, representan aproximadamente el 1 % de todos los tumores malignos mamarios, se caracterizan por presentarse en mujeres posmenopáusicas, con edad promedio entre 64 a 67 años, ubicados generalmente en la región retroareolar, manifestándose como una masa solitaria de bordes bien definidos.<sup>3</sup>

Por tales razones se reporta un caso de CPI en una anciana de 84 años de edad. Se considera un caso relevante y de interés para los profesionales de la salud al ser esta entidad poco frecuente y de la que existen pocos casos publicados.

## PRESENTACIÓN DEL CASO

Paciente femenina de 84 años de edad, de color de piel blanca, con antecedentes patológicos personales de hipertensión arterial para lo cual lleva tratamiento con enalapril a dosis de 20 mg dos veces al día, quien se palpó un nódulo en la mama izquierda de consistencia dura y por tal motivo acudió al Hospital General Universitario

Dr. Gustavo Aldereguía Lima, de Cienfuegos, donde en el examen físico se detectó, en el cuadrante inferior externo (CIE) de mama izquierda, una masa tumoral de bordes mal definidos, no dolorosa y de 4 cm de diámetro mayor, de consistencia duro pétrea, poco móvil, recubierto por piel de aspecto de corteza de naranja y que no se acompañaba de descarga por el pezón. El resto del examen físico resultó dentro de límites normales. Se indicaron exámenes complementarios e imagenológicos.

### Estudios analíticos

Hemoglobina: 110 g/l.

Hematócrito: 0.37 vol / litro

Eritrosedimentación: 72 mm/ h

Leucocitos totales:  $10.2 \times 10^9$  l.

Segmentados: 70 %

Linfocitos: 30 %

Glicemia: 6.4 mmol /l

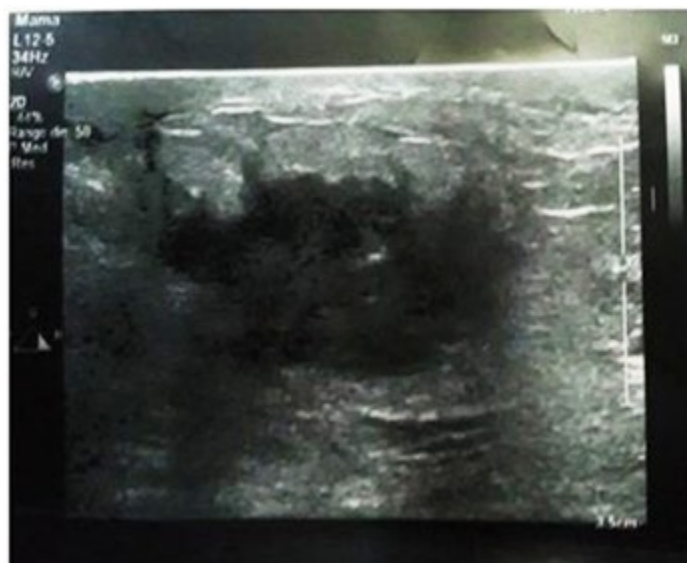Creatinina: 85 mmol/l

Tiempo de sangrado y de coagulación: normales.

Conteo de plaquetas:  $230 \times 10^9$  l

### Estudios imagenológicos

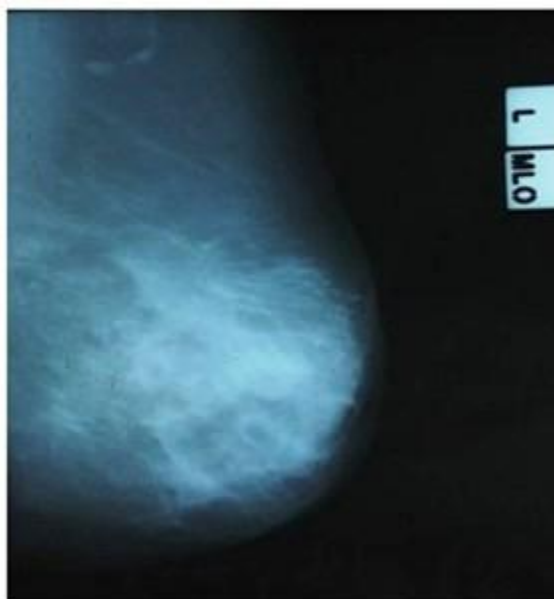
Ultrasonido mamario: mamas con patrón graso, observándose en la mama izquierda en el cuadrante inferior externo próximo a la aréola imagen de aspecto nodular, heterogénea con centro de baja ecogenicidad y de contornos irregulares que mide 21 x 19 mm de diámetro con área de tejido irregular difuso y engrosamiento de la piel a este nivel. En axila izquierda se observan varias adenopatías, la mayor de 11 mm. (Figura 1).



**Figura 1.** Ultrasonido mamario donde se observa imagen de aspecto nodular, heterogéneo, con centro de baja ecogenicidad y de contornos irregulares que mide 21 X 19 mm de diámetro.

Mamografía bilateral: mamas moderadamente grasas, heterogéneas, llama la atención aumento de la densidad de la mama izquierda con respecto a su homóloga, se observa en el cuadrante inferior externo próximo a la línea media, imagen de aspecto nodular de 20 x 19 mm de contornos irregulares sin

microcalcificaciones y con engrosamiento trabecular difuso y de la piel a este nivel. En la proyección axilar izquierda se observa adenopatía de 11 mm. *Breast Imaging Reporting and Data System* (BI-RADS) categoría 5: Altamente sugestivo de malignidad. Se recomienda realizar citología aspirativa con aguja fina (CAAF). (Figura 2).



**Figura 2.** Vista mamográfica de la mama izquierda con imagen de aspecto nodular de 20 X 19 mm, de contornos irregulares, sin microcalcificaciones y con engrosamiento trabecular difuso.

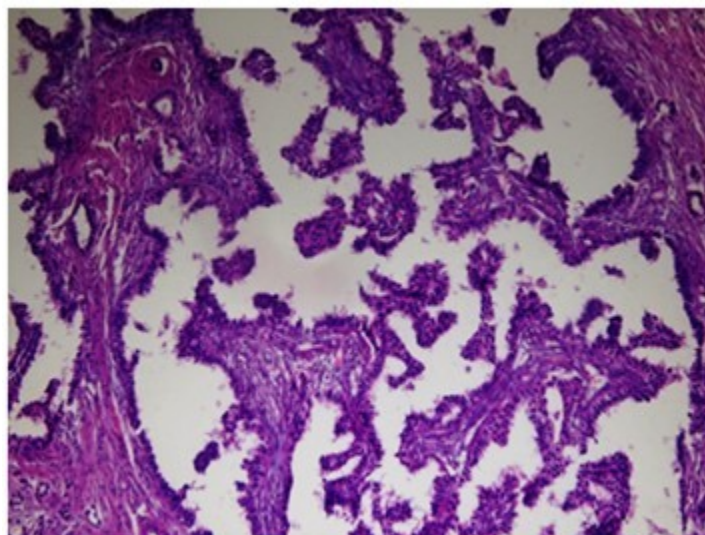
Se realizó CAAF de la lesión la cual fue informada por el departamento de Anatomía Patológica de nuestro hospital como positiva de células malignas.

Se efectuó excéresis quirúrgica de la lesión tumoral para estudio por parafina y se envió la pieza al Departamento de Anatomía Patológica para su estudio, el cual informó:

Descripción macroscópica: pieza quirúrgica ovoide, que mide 60 x 45 x 35 mm cuya superficie es de color blanco amarillento, duro al tacto. Al corte se observa área espiculada de 21

x 22 x 19 mm con centro necrótico. Borde de sección quirúrgica más cercano 4 mm.

Diagnóstico microscópico: carcinoma papilar invasor con componente intraductal o *in situ* mínimo (menor o igual al 25 %) tipo cribiforme y micropapilar. Hay necrosis y no se observan calcificaciones intraluminares. Presencia de invasión linfovascular y escasa respuesta inflamatoria crónica. Grado histológico II de Scarff-Bloom-Richardson. No se observaron metástasis en ninguno de los 13 ganglios linfáticos axilares examinados. (Figura 3).



**Figura 3.** Corte histológico teñido con hematoxilina/eosina, 200 x. Se observan papilas con tallos fibrovasculares bien definidos, revestidos por varias capas de epitelio con células moderadamente pleomórficas.

El estudio de inmunohistoquímica (IHQ) informó receptores de estrógeno (RE) y de progesterona (RP) en un 80 % y 60 %, respectivamente, receptores 2 del factor de crecimiento epidérmico humano (Her-2) se informó 0, e índice de proliferación celular (Ki 67) en 20 %. Se realizaron además otros marcadores: cromogranina, sinaptofisina y enolasa neuroespecífica, los cuales resultaron negativos. Actualmente la paciente se mantiene bajo control y asintomática.

## DISCUSIÓN

Si bien el cáncer de mama constituye la primera localización en tumores malignos del sexo femenino, con tasas de incidencia y mortalidad que han ido en aumento en los últimos años, existen formas especiales cuyo diagnóstico es muy poco frecuentes,<sup>4</sup> como es el caso de esta paciente, a la cual se le diagnosticó un CPI localizado en el CIE de la mama izquierda. El CPI de la mama es una variante rara del CM que afecta con mayor frecuencia a mujeres mayores. Cerca del 50 % de estos tumores nacen en la parte central de la mama, presentando derrame por el pezón de tipo seroso o sanguinolento,<sup>5</sup> contrario a lo que sucedió en este caso, pues en la paciente nunca se demostró la presencia de ningún tipo de descarga a través del mismo y la localización del tumor no se correspondió con la zona retroareolar, como es común, según la

literatura consultada.

Las características por imagen son variables pero típicamente malignas. La ecografía mamaria ha demostrado ser un método útil en el estudio imagenológico de estas lesiones. Casi el 90 % de las lesiones papilares malignas son sólidas, heterogéneas e hiperecogénicas.<sup>6</sup> Entre las características mamográficas predominantes se puede observar una masa de alta densidad, de márgenes espiculados o microlobulados asociada o no a microcalcificaciones, por lo general, pleomórficas y agrupadas, como es el caso presentado.<sup>7</sup> El componente invasivo debe sospecharse cuando parte del contorno carece de un borde nítido.<sup>5</sup>

En nuestro caso, siguiendo los criterios del BI-RADS del Colegio Americano de Radiología, dado el aumento de densidad con un contorno polilobulado y relativamente bien delimitado, podríamos clasificar la lesión en la categoría 5: altamente sospechoso de malignidad.

El diagnóstico de malignidad es acertado en la mayoría de las CAAF y presenta una sensibilidad variable, se logra un diagnóstico en 40 a 85 % de los casos.<sup>8</sup> Se describen algunos caracteres citológicos que orientan a carcinoma papilar, como los frotis hiper celulares, con grupos papilares y presencia de células aisladas y dispersas. En aquellos casos que corresponden a



lesiones sólidas y/o menos diferenciadas, pueden verse atípias e hiperchromasia, lo cual orienta definitivamente a carcinoma, en el caso que nos ocupa se observaron escasas células dispersas en el extendido que mostraron atipia marcada destacándose un fondo necrótico. Algunos autores consideran que ante la sospecha de carcinoma papilar el examen de elección debe ser la biopsia escisional <sup>9,10</sup> procedimiento realizado en este caso.

Macroscópicamente son tumores bien circunscritos. Cuando son sólidos tienen un aspecto multilobulado y están compuestos de tejido glandular, suave, friable, con focos de necrosis y hemorragia.<sup>5</sup> Algunas de estas características estuvieron presentes en el espécimen quirúrgico correspondiente al nódulo mamario de nuestra paciente.

Histológicamente, el diagnóstico de CPI requiere la presencia de diferenciación papilar en forma de papilas con tallos fibrovasculares bien definidos, revestidos por varias capas de epitelio con células moderadamente pleomórficas. El componente invasivo de un CP también puede ser papilar o tener los rasgos de un carcinoma de tipo ductal sin otra especificación y puede estar frecuentemente asociado con una de las formas no invasivas,<sup>5,11</sup> tal como se presentó en este caso.

Otra forma de clasificar el CM es mediante la utilización de técnicas de IHQ. Este método, muy de moda en la actualidad, permite categorizar estos tumores según la expresión de RE, RP y Her-2. La presencia de un tumor mamario con ambos receptores positivos es el predictor más fiable de dependencia hormonal, y eleva la respuesta favorable a la hormonoterapia en un 70-80 %.<sup>12</sup> De acuerdo con el estado de estos marcadores nuestro caso se define molecularmente dentro del subtipo luminal A (RE positivo, RP positivo/negativo, Her-2 negativo), quienes se asocian a mejor pronóstico.

## REFERENCIAS BIBLIOGRÁFICAS

1. Mendoza del Solar G, Cervantes Pacheco JI. Cáncer de mama triple negativo. Rev Soc Perú Med Interna [revista en Internet]. 2014 [ cited 4 Abr 2017 ] ; 27 (2): [aprox. 4p]. Available from: <http://repebis.upch.edu.pe/articulos/rspmi/v27n2/a5.pdf>.
2. Larrea Fernández L. Características clínico

patológicas del cáncer de mama en mujeres menores de cincuenta años. Revista Médica Carriónica [revista en Internet]. 2016 [ cited 4 Abr 2017 ] ; 3 (1): [aprox. 6p]. Available from: <http://cuerpomedico.hdosdemayo.gob.pe/index.php/revistamedicacarrionica/article/view/31>.

3. Quiroz Quiroz CO. Perfil epidemiológico de cáncer de mama triple negativo en pacientes atendidos en el Hospital Nacional Hipólito Unanue entre Junio del 2012 a Junio del 2015 [Tesis]. Lima: Universidad Ricardo Palma. Facultad de Medicina Humana; 2016. [ cited 6 Abr 2017 ] Available from: [http://cybertesis.urp.edu.pe/bitstream/urp/725/1/Quiroz\\_C.pdf](http://cybertesis.urp.edu.pe/bitstream/urp/725/1/Quiroz_C.pdf).

4. Soto Fuenzalida G, Martínez Acosta JR, Pérez Tristán FA. Embarazo y cáncer de mama en el primer trimestre, reporte de un caso y revisión de la literatura. Clínica e Investigación en Ginecología y Obstetricia [revista en Internet]. 2016 [ cited 6 Abr 2017 ] ; 23 (2): [aprox. 8p]. Available from: <http://www.sciencedirect.com/science/article/pii/S0210573X16300909>.

5. Rocha-Rodríguez M, Álvarez-Alfonso YB, Casián-Castellanos GA, Rodríguez-Blas AI. Carcinoma papilar: reporte de un caso y revisión de la literatura. Rev Hosp Jua Mex [revista en Internet]. 2014 [ cited 4 Abr 2017 ] ; 81 (2): [aprox. 4p]. Available from: <http://www.medigraphic.com/pdfs/juarez/ju-2014/ju142j.pdf>.

6. Arnal Burró AM, Asensio Díaz E, Moreno Reviriego A, Bernardo Vega R, García Serna I, Martín Medrano E. ¿Qué prueba de imagen determina más correctamente el tamaño tumoral en el cáncer de mama?. Rev Esp Investig Quirurg [revista en Internet]. 2016 [ cited 4 Abr 2017 ] ; 19 (1): [aprox. 5p]. Available from: <https://dialnet.unirioja.es/servlet/articulo?codigo=5445708>.

7. Bustamante LM, Falcón L, Sánchez W. Carcinoma micropapilar invasivo de mama. Revisión de la literatura a propósito de un caso. Interciencia [revista en Internet]. 2013 [ cited 6 Abr 2017 ] ; 4 (4): [aprox. 6p]. Available from: <http://www.exeperu.net/demos/clinicainternacional/pdf/revista-interciencia/51841e461a5d8f164335aa310d6caeed.pdf>.

8. García Batista ML, Ojeda Quevedo Y, Arceo Espinosa M, Serrat Fonseca F, Gómez Tasé RV.

Citología aspirativa con aguja fina en el diagnóstico de las neoplasias de mama. Bayamo, Granma. Multimed [revista en Internet]. 2013 [ cited 6 Abr 2017 ] ; 17 (3): [aprox. 6p]. Available from:

<http://www.revmultimed.sld.cu/index.php/mtm/article/view/305>.

9. Sanabria Barrera SM, Sánchez Aranguren LC, Hardy M, Ouani O, López Casillas M. Terapias selectivas contra cáncer hepático y de seno, dirigidas a la bioenergética mitocondrial. Innovaciencia [revista en Internet]. 2015 [ cited 4 Abr 2017 ] ; 3 (1 Suppl 1): [aprox. 2p]. Available from:

<http://revistas.udes.edu.co/site/index.php/innovaciencia/article/view/363>.

10. Peg V. Lesiones papilares de la mama. Rev Senol Patol Mamar [revista en Internet]. 2013 [ cited 6 Abr 2017 ] ; 26 (2): [aprox. 3p]. Available from:

<http://www.elsevier.es/es-revista-revista-senologia-patologia-mamaria-131-articulo-lesiones-papilares-mama-S0214158213000509>.

11. González Ortega JM, González Díaz A, Díaz Valdéz M, Fleites Acosta A, Roque Lorenzo JL, Dueñas González DM. Carcinoma papilar intraquístico de la mama. Reporte de un caso. Rev Med Electrón [revista en Internet]. 2016 [ cited 4 Abr 2017 ] ; 38 (2): [aprox. 5p]. Available from:

[http://scielo.sld.cu/scielo.php?script=sci\\_arttext&pid=S1684-18242016000200015&lng=es](http://scielo.sld.cu/scielo.php?script=sci_arttext&pid=S1684-18242016000200015&lng=es).

12. Urbina C, Isaías M. Implicaciones pronósticas de los subtipos moleculares por inmunohistoquímica de cáncer de mama en el Hospital de Especialidades Eugenio Espejo [Tesis]. Quito: Pontificia Universidad Católica de Ecuador. Unidad de Mastología; 2015. [ cited 7 Abr 2017 ] Available from:

<http://repositorio.puce.edu.ec/handle/22000/8577>.