

PRESENTACIÓN DE CASO

Cistitis glandular. Presentación de un caso

Glandular Cystitis. Case presentation

Nelson Cuéllar Suárez¹ Ives de la Caridad Otero Pérez¹ Heydisandy Peña Martín²

¹ Hospital General Universitario Dr. Gustavo Aldereguía Lima, Cienfuegos, Cienfuegos, Cuba, CP: 55100

² Hospital Pediátrico Paquito González Cueto, Cienfuegos, Cienfuegos, Cuba, CP: 55100

Cómo citar este artículo:

Cuéllar-Suárez N, Otero-Pérez I, Peña-Martín H. Cistitis glandular. Presentación de un caso. **Medisur** [revista en Internet]. 2017 [citado 2023 Oct 1]; 15(4):[aprox. 4 p.]. Disponible en: <https://medisur.sld.cu/index.php/medisur/article/view/3607>

Resumen

La cistitis glandular es una lesión proliferativa infrecuente, está compuesta de estructuras glandulares, columnares y células intestinales secretoras de mucina; se localiza dentro de la mucosa y submucosa de la vejiga. Se ha encontrado en pacientes de todas las edades, incluyendo niños. Para dar a conocer las características clínicas y anatomopatológicas de una enfermedad poco frecuente y por el interés que puede tener para residentes en formación se decidió presentar el caso de un paciente masculino, de color de piel negra, 21 años de edad con historia de disuria, aumento de la frecuencia miccional diurna, nocturna y urgencia, así como episodios repetidos de hematuria macroscópica, al que se le realizó el diagnóstico clínico de cistitis glandular confirmado por biopsia.

Palabras clave: cistitis, disuria, citología, enfermedades de la vejiga urinaria, diagnóstico clínico, biopsia

Abstract

Glandular Cystitis is an infrequent proliferative lesion, it is composed of glandular structures, columnar and mucin-secreting intestinal cells. It is located inside the bladder mucosa and submucosa. It has been found in patients of all ages, including children. To present the clinical and anatomopathological characteristics of a rare disease and the interest that it may have for in training residents, it was decided to present the case of a 21 year old black male patient, with a history of dysuria, increased urinary frequency in the day, night and urgency, as well as repeated episodes of macroscopic hematuria, with clinical diagnosis of glandular cystitis confirmed by biopsy.

Key words: cystitis, dysuria, cytology, urinary bladder diseases, clinical diagnosis, biopsy

Aprobado: 2017-06-29 13:36:50

Correspondencia: Nelson Cuéllar Suárez. Hospital General Universitario Dr. Gustavo Aldereguía Lima. Cienfuegos. inesop@jagua.cfg.sld.cu

INTRODUCCIÓN

La cistitis glandular (CG) es una lesión proliferativa infrecuente compuesta de estructuras glandulares, columnares, células intestinales secretoras de mucina; se localiza dentro de la mucosa y submucosa de la vejiga. Se ha encontrado en pacientes de todas las edades incluyendo niños; tiene una incidencia de menos del 1 %. Se considera que forma parte de un amplio espectro de lesiones proliferativas de la vejiga que se desarrollan como respuesta a inflamación e incluye nidos de Brunns, cistitis quística, cistitis folicular, glandular y posiblemente adenocarcinoma de vejiga.^{1,2}

En esta afección se puede ver un panorama amplio de cambios glandulares de metaplasia intestinal en la vejiga. El remplazo extensivo del urotelio con un epitelio pareciéndose a mucosa intestinal es reconocido como una lesión premaligna. Sin embargo, la historia natural de metaplasia intestinal de vejiga urinaria y su resultado a largo plazo son desconocidos.¹

El objetivo de este trabajo es dar a conocer las características clínicas y anatomopatológicas de una enfermedad poco frecuente, la cistitis glandular, de interés para el residente en formación y el especialista de urología, a su vez

trasmitir la experiencia al resto de la comunidad médica.

PRESENTACIÓN DEL CASO

Paciente masculino, de color de piel negra, 21 años de edad con historia de disuria, aumento de la frecuencia miccional diurna, nocturna y urgencia. Además presentaba episodios repetidos de hematuria macroscópica en los dos meses previos a la primera consulta.

Fue asistido en el Servicio de Urología del Hospital Gustavo Aldereguía Lima, de Cienfuegos.

Al examen físico se encontró, al tacto rectal: próstata de aspecto normal y en su límite superior se encontró una masa indurada.

En los exámenes parciales de orina se obtuvieron resultados normales. Había recibido antibióticos y antiespasmódicos.

La urografía excretora mostraba leve hidronefrosis izquierda. En la uretrocistoscopia se encontraron levantamientos del piso vesical más hacia el lado izquierdo, dados por varias imágenes abultadas independientes, sin cambios en la mucosa. (Figura 1).

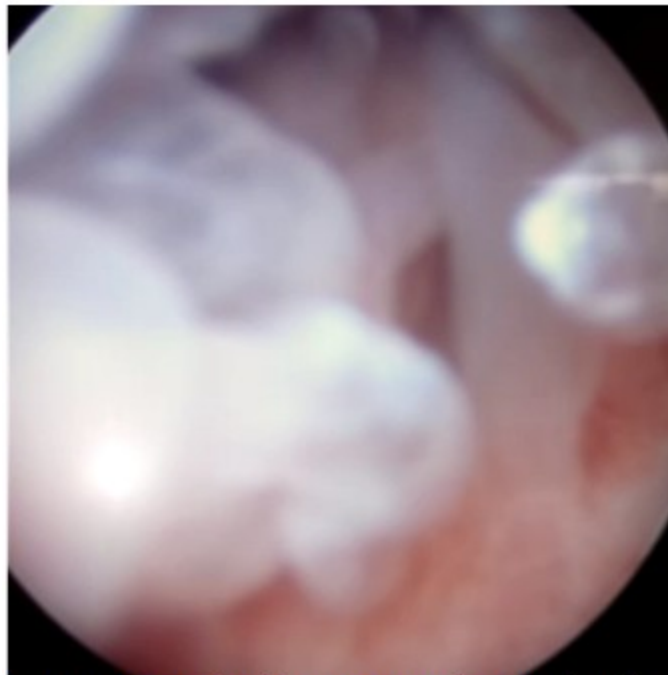


Figura 1. Imagen endoscópica que muestra la cistitis glandular.

En la radiografía se observó una imagen de aspecto quístico sugestiva de tumoración intravesical.

La tomografía axial computarizada (TAC) abdominal reportó engrosamiento focal de la pared postero-lateral izquierda de la vejiga con pérdida del plano de clivaje hacia la ampolla rectal. Masa de densidad de tejidos blandos intraluminal.

Se decidió cirugía para biopsia diagnóstica. Al hacer el corte con el asa del abultamiento mayor se llegó a una cavidad que drenó abundante

líquido de aspecto negruzco viscoso, sucediendo igual con los otros abultamientos. Se tomó muestra representativa del tejido. No se profundizaron los cortes por el temor de romper el piso vesical.

Reporte de anatomía patológica: mucosa vesical recubierta por epitelio transicional con presencia en la submucosa de estructura pseudoglandular, algunas de ellas con quistes recubiertos por epitelio columnar pseudoestratificado y un estroma congestivo levemente infiltrado con linfocitos sugestivo de lesión de la mucosa vesical: cistitis glandular. (Figura 2).

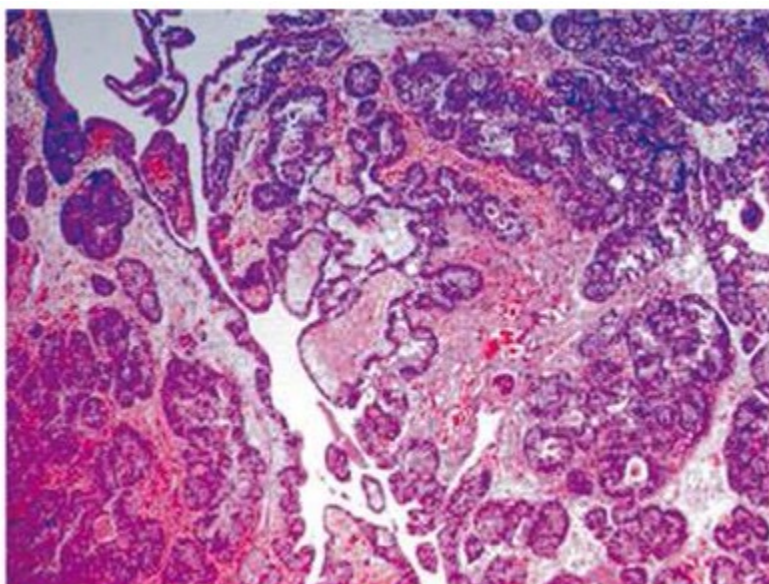


Figura 2. Resultado histopatológico que muestra la submucosa con estructuras pseudoglandulares y secreción de aspecto mucosos en algunas luces-E 20X.

Se solicitó interconsulta con un centro hospitalario que contaba con posibilidades terapéuticas de laser para completar la destrucción quística, la cual no se practicó. Tres meses después el paciente acudió al servicio de urgencia por presentar edema de ambos miembros inferiores, hipertensión arterial y oligoanuria. Se realizaron exámenes complementarios que mostraron anemia, hiperpotasemia e hipercreatinemia. Se realizó ultrasonido renal que informó hidronefrosis bilateral, por lo que fue anunciado de urgencia y se realizó nefrectomía bilateral.

Se internó y posteriormente se le practicó

resección y electro fulguración endoscópica del tejido vesical de manera electiva. Se reportó nuevamente por anatomía patológica como cistitis glandular sin componentes de malignidad.

Por solicitud de los familiares se trasladó al paciente hasta el hospital Hermanos Ameijeiras lugar donde se encuentra hospitalizado realizándose otros estudios de los que no disponemos en nuestro centro, para definir conducta final del caso. Se mantiene comunicación con el personal médico que está encargado del caso, así como con los familiares.

DISCUSIÓN

La cistitis glandular es una enfermedad a la cual se le plantean dos teorías con el objetivo de explicar su origen etiológico:

1. Respuesta metaplástica de las células transicionales del epitelio a una irritación crónica (cálculos, infección, tumor, u obstrucción a la salida de la orina). El urotelio responde con una proliferación en excesivo crecimiento y formación de yemas (botones) epiteliales. Estas yemas se pueden dirigir hacia abajo, adentro del tejido conectivo subespinal. Ellas pueden permanecer como nidos de Brunn, convirtiéndose en quistes (cistitis quística) o modificarse adentro de células columnares mucinosas que forman glándulas secretantes (cistitis glandular). Recientes estudios han documentado la presencia de o-sialomucina acetilada en especímenes de cistitis glandular. Esta mucina normalmente está presente en la mucosa epitelial del intestino delgado y esto puede ser ayuda en la identificación histopatológica.^{1,2}
2. Origen embriogenético, debido a que las células intestinales endodérmicas anidadas permanecen en la vejiga después de la separación del resto del tracto urogenital. Sin embargo varios reportes han mostrado evidencias de la debilidad de esta teoría. La cistitis glandular puede ocurrir en derivados mesodérmicos, arriba de las estructuras del tracto urinario superior (uréter y pelvis renal), las cuales embriológicamente son separados del tracto intestinal. También la mucosa de vejigas extrólicas están revestidas por un urotelio de células transicionales normales al nacer, y la cistitis glandular o adenocarcinoma ocurre como una adquisición posnatal. La cistitis glandular ocurre más comúnmente en la base de la vejiga, alrededor del cuello vesical,

trígono y orificios uretrales. Cuando el proceso inflamatorio se extiende puede producir obstrucción uni o bilateral. Ha sido asociada la cistitis glandular con lipomatosis pélvica, una rara condición vista más comúnmente en hombres jóvenes o a mediana edad. En tales casos grandes depósitos ocurren en la pelvis comprometiendo la vejiga posterior, la próstata y el recto y ocasionalmente produciendo obstrucción ureteral.³

La metaplasia intestinal de la vejiga es una lesión rara; puede ser confundida con un tumor cuando es extensa y difusa. En estos casos es necesario realizar biopsia para llegar al diagnóstico definitivo. Este tipo de lesión se caracteriza por glándulas con células columnares con abundante mucina intracitoplasmática, frecuentemente con células goblet, células de panneth, argentafines y argirófila.⁴ Durante años no ha habido un acuerdo unánime acerca de la nomenclatura para esta lesión, se le ha denominado cistitis glandular de tipo intestinal, metaplasia intestinal, metaplasia glandular y tejido gastrointestinal aberrante.²

La recurrencia de este tipo de lesión que presentamos ha sido descrita en la literatura, así como la progresión de cistitis glandular-displasia-adenocarcinoma ha sido descrita en algunos pacientes con biopsias secuenciales durante 5-15 años.⁵ El diagnóstico se basa en el examen clínico, radiológico e histológico.^{3,4}

Sospecha de diagnóstico:

- a. Lesiones quísticas encontradas a la cistoscopia.
- b. Urografía: lesiones ocupando espacio dentro de la vejiga, hidronefrosis o riñón excluido.
- c. TAC: masas intra o retrovesicales.
- d. Biopsia para descartar malignidad.

Tratamiento:

Cuando el compromiso de la mucosa vesical es pequeño, la enfermedad puede permanecer estable o mejorar con un tratamiento activo de la causa de la irritación (remoción de cálculos, sondas, etcétera), antibióticos a largo plazo si es

por infección, pero se esta no existe y es idiopática no ayuda la antibioticoterapia.⁵

Algunos han sugerido el manejo endoscópico con biopsia transuretral, resección y fulguración para diagnóstico o aliviar la obstrucción urinaria. Áreas localizadas de CG. también han sido resecadas transvesicalmente cuando hay un severo compromiso del trigono y base vesical con la consiguiente obstrucción ureteral. Se practica ureteroneocistostomía bilaterales en la cúpula vesical. Cistectomías y uroderivaciones se ha reportado últimamente en enfermedades muy extensas. El neodymium YAG laser ha probado ser útil en el tratamiento de tumores vesicales superficiales e invasivos de vejiga. Esto lleva a la destrucción homogénea del tejido para una controlada profundidad de penetración, lo cual puede incluir una coagulación intramural completa. Esto puede causar menos riesgo de perforación vesical, fibrosis y cicatrices que la convencional electrofulguración endoscópica. No se han observado estenosis cicatriciales de los meatos ureterales para casos de extensas y severas CG., incluyendo el trigono. El laser de coagulación de tejidos puede controlar las lesiones proliferativas. La cistectomía o los reimplantes ureterales se pueden evitar, y los orificios ureterales pueden ser prescindidos de un daño a corto o largo término, sin embargo, la capacidad funcional de la vejiga puede ser reducida. Importante en cualquier forma de tratamiento es el total examen histopatológico de todos los especímenes removidos. Se debe tener en cuenta que lesiones proliferativas o neoplásicas pueden coexistir y ellas frecuentemente comparten una similar apariencia endoscópica.^{5,6}

La cistitis glandular ha sido considerada como una lesión premaligna para adenocarcinoma de vejiga. Varios casos han sido documentados progresando a malignidad durante intervalos de muchos años. Sin embargo, otros han negado

esta asociación declarando que los cambios proliferativos, tales como cistitis quística y cistitis glandular, son benignos y son comúnmente hallazgos de autopsia. Indiferente a esta controversia, los pacientes con excesiva CG tienen un epitelio vesical que estará siendo provocado a sufrir una intensa hiperplasia y ello conduce a un tratamiento complementario final. La cistoscopia anual, la citología urinaria y la biopsia vesical de lesiones sospechosas son recomendadas para el temprano descubrimiento de cambios malignos.⁷

REFERENCIAS BIBLIOGRÁFICAS

1. Kayac F, Akpınar IN, Aker F, Turkeri LN. Large cystitis glandularis. A very rare cause of severe obstructive urinary symptoms in adults. *Int Urol Nephrol*. 2007 ; 39 (2): 441-4.
2. Guarch Troyas R, Jiménez Calvo J, Reparaz B, Gómez Dorronsoro ML. Florid glandular cystitis of the intestinal type with mucin extravasation. A lesion simulating a tumor. *Actas Urol Esp*. 2013 ; 27 (4): 297-300.
3. Velasco E. Cistitis glandular. Presentación de un caso inusual. *Rev Urol*. 2012 ; 3 (1): 13-6.
4. Vicente J, Algaba F. Cistopatía quística y glandular. In: *Semiología diagnóstica endovesical. Valoración endoscópica y microscópica*. Barcelona: Pulso Ediciones; 1998. p. 82-92.
5. Hampson SJ, Falzon M, Cowie AG. Intestinal metaplasia of the bladder. Implications for management. *Br J Urol*. 2012 ; 69: 323-4.
6. Ghezala W, Saidi R, Lefi M, Saad H. Florid glandular cystitis. *Prog Urol*. 2015 ; 156 (6): 1141-4.
7. Sauty L, Ravery V, Toublanc M, Boccon-Gibod R. Florid glandular cystitis. Study of 3 cases and review of the literature. *Prog Urol*. 1998 ; 8 (4): 561-4.