

IMAGEN EN LA MEDICINA

Mixoma auricular pediculado: imágenes ecocardiográficas diagnósticas

Pedicled atrial myxoma: diagnostic echocardiographic images

Rodolfo Vega Candelario¹ Junior Vega Jiménez²

¹ Hospital General Docente Provincial Roberto Rodríguez, Ciego de Ávila, Cuba

² Hospital Militar Docente Dr. Mario Muñoz Monroy de Matanzas, Matanzas, Cuba

Cómo citar este artículo:

Vega-Candelario R, Vega-Jiménez J. Mixoma auricular pediculado: imágenes ecocardiográficas diagnósticas.

Medisur [revista en Internet]. 2017 [citado 2023 Sep 25]; 15(6):[aprox. 2 p.]. Disponible en: <https://medisur.sld.cu/index.php/medisur/article/view/3515>

Aprobado: 2017-11-08 15:32:10

Correspondencia: Rodolfo Vega Candelario. Hospital General Docente Roberto Rodríguez. Morón. Ciego de Ávila. juniorv.mtz@infomed.sld.cu

Paciente que fue remitido desde el Servicio de Medicina Interna hacia Cardiología para realizar estudio ecocardiográfico, al presentar el cuadro clínico de palpitaciones, disnea paroxística al

reincorporarse del lecho y episodios de síncope. Le fue diagnosticado un mixoma auricular izquierdo pediculado.

Imágenes ecocardiográficas diagnósticas.

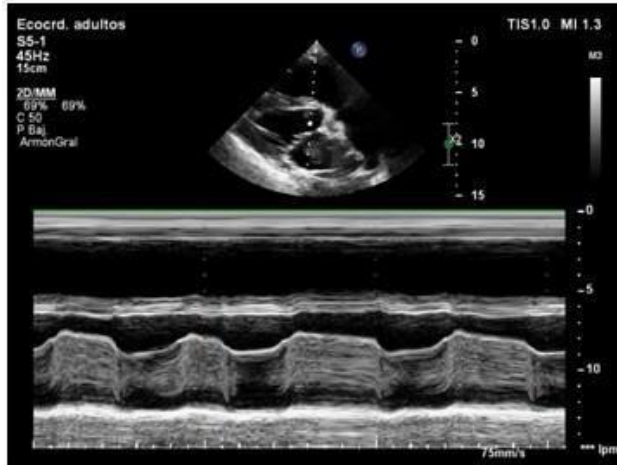


Figura 1.

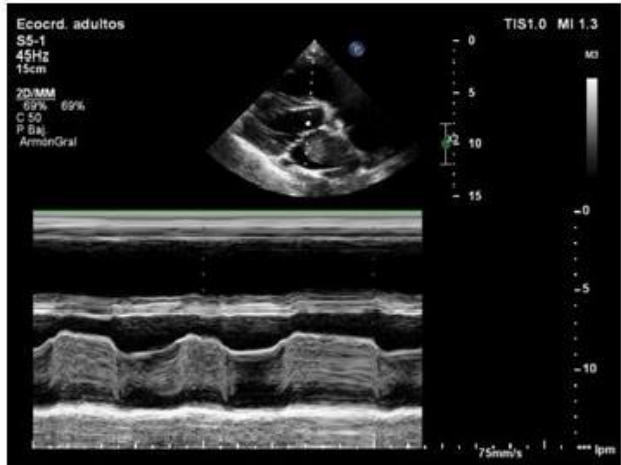


Figura 2.

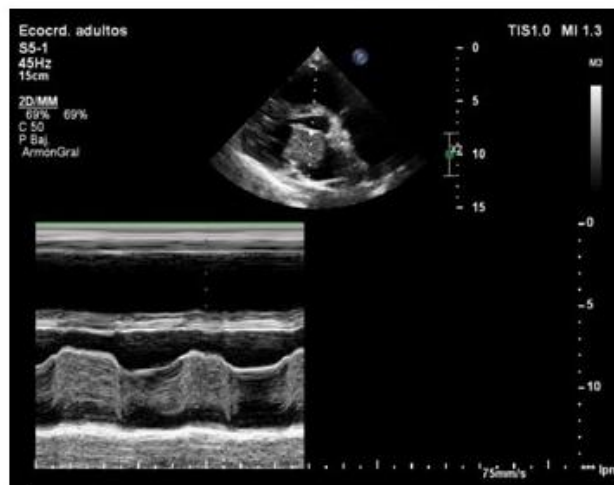


Figura 3.

Figuras 1,2,3: En el modo B y M se puede observar el mixoma pediculado (M) que insertado en el ángulo entre el tabique interauricular y pared posterior de la aurícula izquierda se mueve

y bascula sobre el pedículo para, en diástole ventricular, introducirse en el orificio valvular mitral no dejando coaptar las valvas, originando un defecto de cierre valvular muy importante.

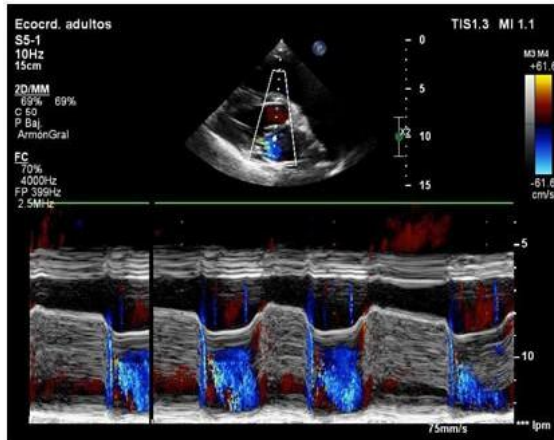


Figura 4.

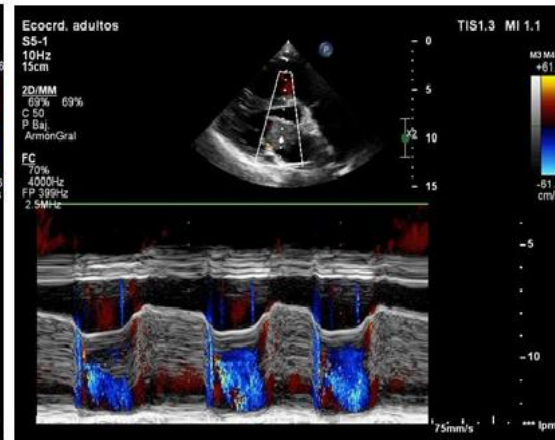


Figura 5.

Figuras 4 y 5: En estas imágenes ecocardiográficas se muestra que al introducirse el tumor o mixoma (M) en el orificio valvular mitral origina una obstrucción de dicha válvula ocasionando un defecto de llenado importante del ventrículo izquierdo y un remanso de sangre

en aurícula izquierda comportándose como una estenosis mitral severa intermitente.

REFERENCIAS BIBLIOGRÁFICAS