Descargado el: 28-11-2026 ISSN 1727-897X

IMAGEN EN LA MEDICINA

Encefalomielitis diseminada aguda
Acute Disseminated Encephalomyelitis

Roberto Lotti Mesa[1]

[1] Hospital Clínico Quirúrgico Celia Sánchez Manduley, Manzanillo, Granma, Cuba, CP: 87510

Cómo citar este artículo:
Lotti-Mesa R. Encefalomielitis diseminada aguda. **Medisur** [revista en Internet]. 2017 [citado 2026 Nov 28]; 15(3):[aprox. 3 p.]. Disponible en: https://medisur.sld.cu/index.php/medisur/article/view/3454

Aprobado: 2017-04-06 10:43:38

Correspondencia: Roberto Lotti Mesa. Hospital Clínico Quirúrgico Celia Sánchez Manduley. Manzanillo. Granma rlottim@infomed.sld.cu

 ISSN 1727-897X

La encefalomielitis aguda diseminada, también conocida como encefalitis post-infecciosa, es una enfermedad inflamatoria mediada inmunológicamente, de baja frecuencia, que compromete el sistema nervioso central. Se manifiesta por alteraciones neurológicas multifocales, rápidamente progresivas y de presentación habitualmente monofásica. Clínicamente, las manifestaciones son heterogéneas: cefalea, meningismo, diplopía, ataxia, déficit motor, síntomas y signos que pueden aparecer aislados o asociados. Se presentan imágenes de resonancia magnética nuclear encefálica realizadas a una paciente de 34 años, con manifestaciones psiquiátricas y movimientos involuntarios. Al examen neurológico se encontró hemiparesia derecha e hiperrreflexia muscular profunda. Los estudios imagenológicos, conjuntamente con los hallazgos del estudio inmunológico del líquido cefalorraquídeo, permitieron diagnosticar una encefalomielitis diseminada aguda. (Figuras 1, 2 y 3) Para su tratamiento se aplicaron esteroides por vía endovenosa, con buena respuesta clínica.

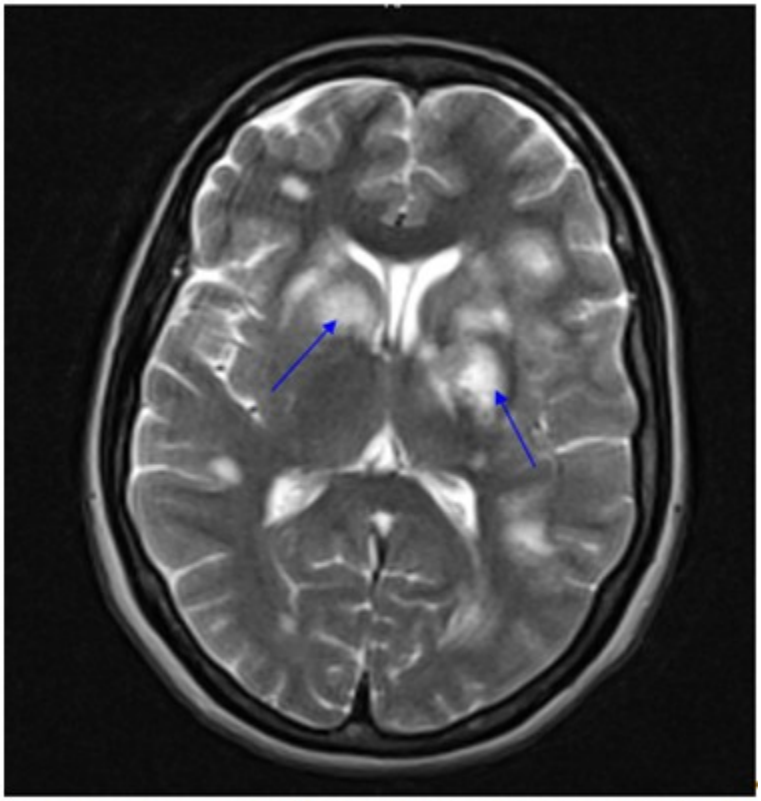

Figura 1. Resonancia magnética encefálica, secuencia T2, corte axial. Se observan múltiples imágenes hiperintensas en ganglios basales y sustancia blanca subcortical, asimétricas, de bordes definidos, sin efecto de masa.

Descargado el: 28-11-2026
ISSN 1727-897X

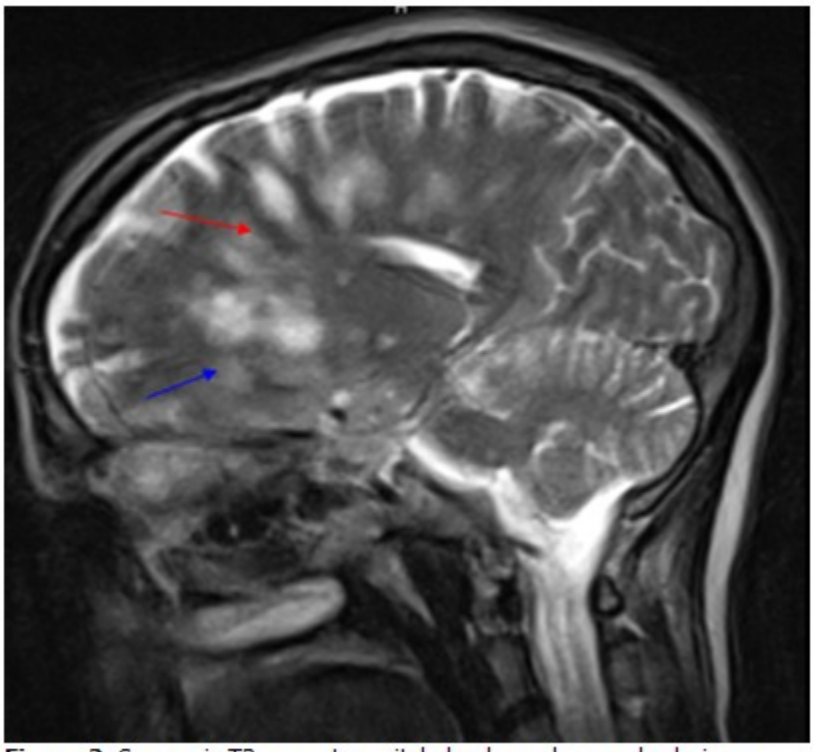

Figura 2. Secuencia T2, en corte sagital, donde se observan las lesiones hiperintensas en ganglios basales (flecha azul), supracallosas (flecha roja).

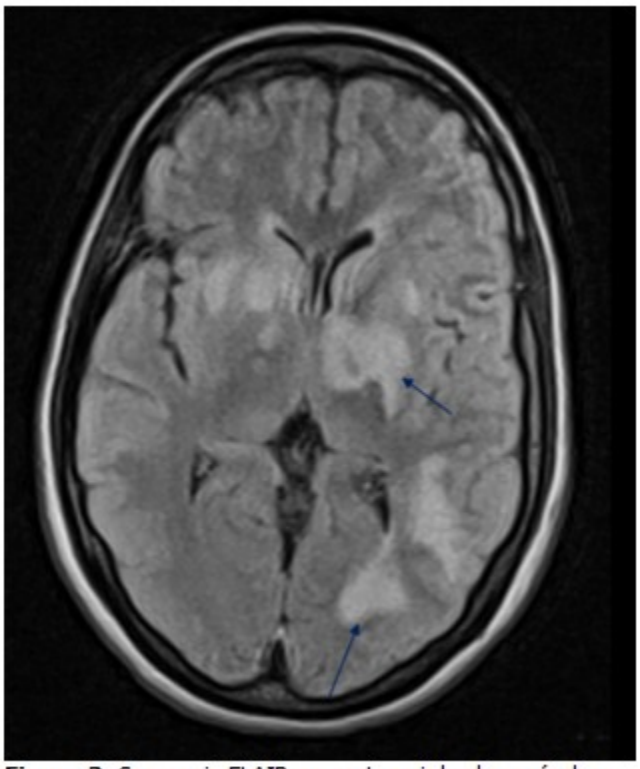

Figura 3. Secuencia FLAIR, en corte axial, observándose las hiperintensidades en ganglios basales y sustancia blanca subcortical occipital.

REFERENCIAS BIBLIOGRÁFICAS