

COMUNICACIÓN BREVE

# Resultados de rinoplastia abierta en pacientes portadores de deformidades nasales

## Results of Open Rhinoplasty in Patients with Nasal Deformities

Bernardo Canto Vidal<sup>1</sup> Ángel Viera Dosil<sup>2</sup> Dayamí Aguilar Colina<sup>1</sup> Bienvenido Mesa Reinaldo<sup>1</sup> Enma Gil Ojeda<sup>3</sup>

<sup>1</sup> Hospital General Universitario Dr. Gustavo Aldereguía Lima, Cienfuegos, Cienfuegos, Cuba, CP: 55100

<sup>2</sup> Hospital Universitario Dr. José Luis Díaz Soto, La Habana, La Habana, Cuba

<sup>3</sup> Universidad de Ciencias Médicas, Cienfuegos, Cienfuegos, Cuba, CP: 55100

### Cómo citar este artículo:

Canto-Vidal B, Viera-Dosil Á, Aguilar-Colina D, Mesa-Reinaldo B, Gil-Ojeda E. Resultados de rinoplastia abierta en pacientes portadores de deformidades nasales. **Medisur** [revista en Internet]. 2016 [citado 2026 Feb 9]; 15(1):[aprox. 7 p.]. Disponible en: <https://medisur.sld.cu/index.php/medisur/article/view/3413>

### Resumen

**Fundamento:** La rinoplastia es un procedimiento quirúrgico para solucionar problemas estéticos o funcionales. Aunque es rechazado por muchos cirujanos debido a la incisión externa de la columela, es muy útil en casos difíciles.

**Objetivo:** describir los resultados de rinoplastia abierta en pacientes con deformidades nasales.

**Métodos:** se realizó un estudio descriptivo, de 55 pacientes operados en el periodo 2005-2012 en el hospital Gustavo Aldereguía Lima, de Cienfuegos, mediante la técnica de rinoplastia abierta. Las variables analizadas fueron: edad, sexo, color de la piel y tipo de incisión.

**Resultados:** la mayoría de los pacientes fueron menores de 30 años, siendo la edad mínima 14 años y la máxima 50 años. El tipo de incisión más utilizado fue la de V invertida. En ninguno de los pacientes operados se presentó queloide. El 100 % de los pacientes manifestó un alto grado de satisfacción respecto al resultado de la operación.

**Conclusión:** la rinoplastia abierta ofrece una serie de ventajas que garantizan al cirujano el éxito de la intervención quirúrgica. Si se adoptan las medidas necesarias el riesgo quirúrgico es mínimo, al igual que las probabilidades de aparición de cicatriz queloide, la cual es más frecuente en pacientes mestizos y negros, quienes también son los que más demandan este tipo de cirugía en la serie estudiada.

**Palabras clave:** rinoplastia, procedimientos quirúrgicos reconstructivos, cicatrización de heridas, nariz

### Abstract

**Foundation:** Rhinoplasty is a surgical procedure to solve aesthetic and functional problems. Although it is refused by many surgeons due to the external incision of the columella, it is highly useful in difficult cases.

**Objective:** To describe the results of open rhinoplasty in patients with nasal deformities.

**Methods:** A descriptive study was realized, of patients operated through the technique of open rhinoplasty in the period 2005-2012 in the Hospital Gustavo Aldereguía Lima, Cienfuegos. The variables analyzed were: age, sex, race, and type of incision.

**Results:** Most of the patients were under 30 years old; the lowest age was 14 and the maximum 50 years old. The type of incision mostly used was inverted V. In none of the operated patients a keloid appeared. The 100 % of patients manifested a high degree of satisfaction with respects to the results of the operation.

**Conclusion:** Open rhinoplasty offers a series of advantages which guarantee the success of the surgical intervention to the surgeon. If the necessary measures are adopted the surgical risk is minimal, similarly the probabilities of appearance of a keloid scar which is more frequent in mestizo and black patients who are also those who demand this type of surgery in the studied series.

**Key words:** rhinoplasty, reconstructive surgical procedures, wound healing, nose

**Aprobado:** 2016-12-01 15:02:01

**Correspondencia:** Bernardo Canto Vidal. Hospital General Universitario Dr. Gustavo Aldereguía Lima. Cienfuegos [canto@jagua.sld.cu](mailto:canto@jagua.sld.cu)

## INTRODUCCIÓN

La rinoplastia es un procedimiento quirúrgico para solucionar problemas estéticos o funcionales. Aunque es rechazado por muchos cirujanos debido a la incisión externa de la columela, es muy útil en casos difíciles. Fue descrito por primera vez en 1934 por Emile Rethi, especialmente indicado para el vértice nasal difícil, mediante una incisión cutánea transcolumelar que asciende por ambos márgenes columelares y termina en la base nasal bordeando las cruras laterales caudalmente y dando lugar a la llamada rinoplastia abierta (citado por Gálvez y Rodríguez-Camps).<sup>1,2</sup>

En la década del 80 era frecuente que las operaciones de deformidades labio palatinas dejaran para un segundo tiempo la nariz deformada. Por esa época se comenzó a realizar la rinoplastia abierta utilizando la incisión de Rethi, ya que brindaba un abordaje directo de las rodillas y el resto de las estructuras anatómicas del dorso nasal, sobre todo para corregir las asimetrías de las alas nasales, que quedaban como secuela de operaciones anteriores. Por los buenos resultados que ofrecía la técnica de rinoplastia abierta, comenzó a utilizarse en pacientes mestizos principalmente, siempre con el temor de alguna huella cicatrizal severa en la columela,<sup>3</sup> extendiendo su uso en las rinoplastias primarias y secundarias que por sus características anatómicas lo requerían.<sup>4</sup>

Como alternativa para evitar la posible cicatriz en la columela en las rinoplastias abiertas, sobre todo en pacientes de piel morena, Guerrerosantos propuso en 1990 una técnica de rinoplastia abierta, pero sin incisiones externas, a través de la vía marginal bilateral, decolando totalmente las cruras laterales, mediales y domos, garantizando así una visión más amplia de todas las estructuras.<sup>5</sup>

Existen varias indicaciones para la rinoplastia nasal: aumento del dorso nasal, disfunciones de

la válvula nasal, desviaciones del septum, las narices de piel gruesa, tumores nasales, lesiones pos traumatismo, secuelas de la rinoplastia primaria, secuelas de deformidades congénitas y otras deformidades de difícil acceso. En este estudio se describen los resultados de la rinoplastia abierta en pacientes con deformidades nasales.

## MÉTODOS

Se realizó un estudio descriptivo, de serie de casos, con 55 pacientes intervenidos quirúrgicamente mediante la técnica de rinoplastia abierta, durante el periodo 2005-2012, en el Servicio de Cirugía Maxilofacial del Hospital Gustavo Aldereguía Lima, de Cienfuegos.

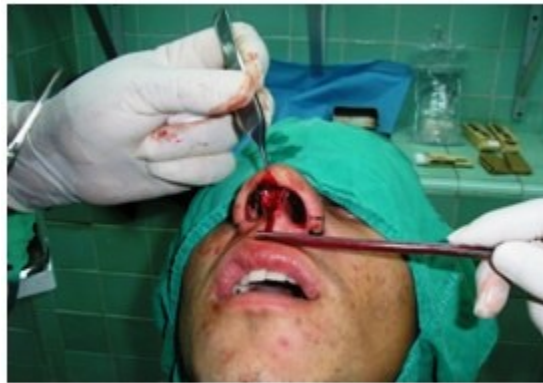Las variables analizadas fueron: edad, sexo, color de la piel (blanco, mestizo o negro) y tipo de incisión (en V, en V invertida, en escalón o de Rethi).

### Descripción de la técnica quirúrgica empleada

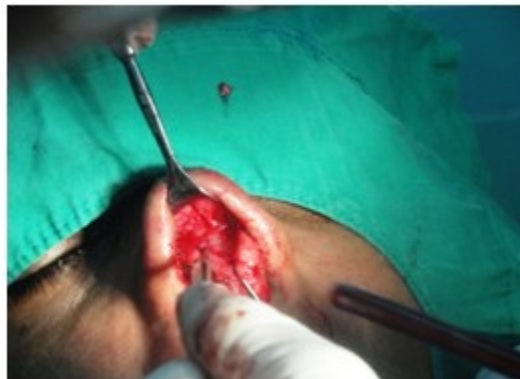Previo infiltración de lidocaína al 2 %, se realizó incisión en la base de la columela (Figura 1), continuando en forma marginal hasta la mitad del ala nasal, avanzando hacia adentro 2 a 3 cms. (Figura 2).

Se realizó decolado de la piel abordando los domos (Figura 3) mediante disección con tijera de iris. Con una pinza de Axón o gancho de Huck, se trajo hacia adelante la estructura compuesta por las cruras interna, medias y externa. De acuerdo a la necesidad de estrechar la punta nasal, se realizó disección del domo seccionando una parte de él, suturando luego con nylon 5-0. (Figura 4). Se colocó esparadrapo microsporo para dar la forma anatómica deseada y en los casos que lo requirieron se aplicó una férula de yeso. En correspondencia con las particularidades de cada caso también se pueden introducir injertos.

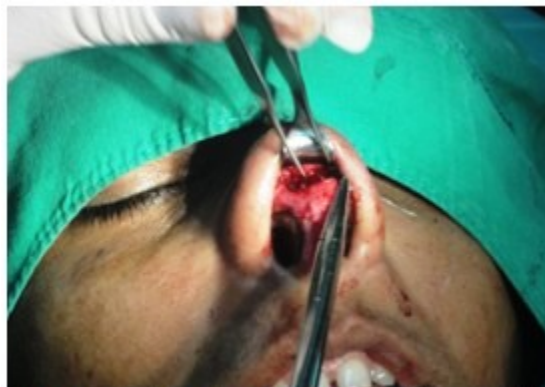A todos los pacientes se les infiltró hdrocortisona o triamcinolona (100 mg) en el lecho quirúrgico.



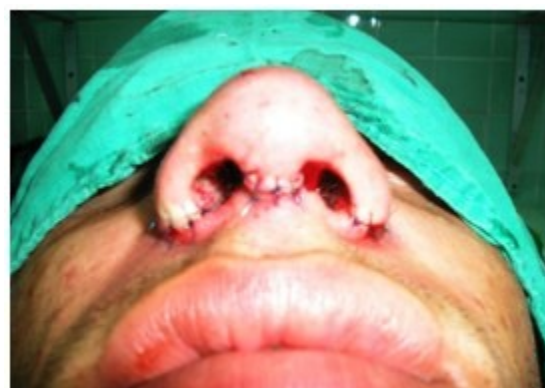**Figura 1.** Abordaje de la punta nasal.



**Figura 2.** Se avanza exponiendo la estructura anatómica hasta la mitad del ala nasal.



**Figura 3.** Se observan los cartílagos del domo expuestos.



**Figura 4.** Se observa la sutura en base de la columela y alas nasales para estrechamiento de las narinas.

Las imágenes y datos han sido utilizados previo consentimiento informado a los pacientes. Para la realización del estudio se contó con la aprobación del Consejo Científico de la Institución.

## RESULTADOS

Predominaron los pacientes menores de 30 años, la edad mínima fue de 14 años y la máxima de 50.

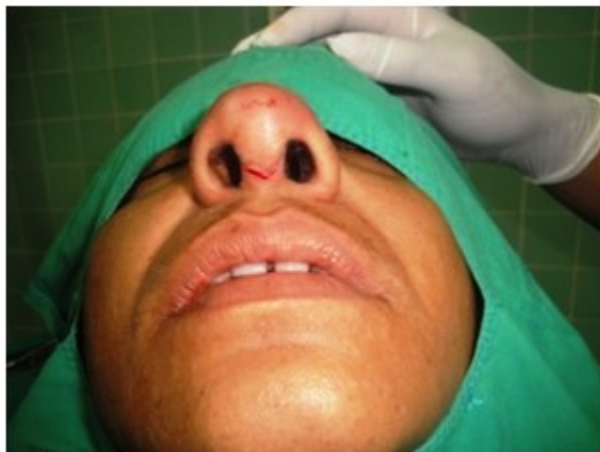También fueron más frecuentes los mestizos, seguidos de los de piel negra. El sexo femenino aportó más del 50 % de la muestra. (Tabla 1).

**Tabla 1.** Distribución de pacientes según sexo y color de la piel.

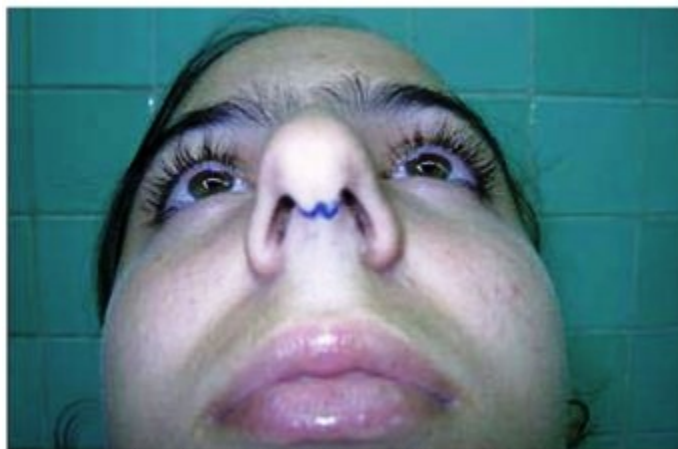Color de piel	Masculino	Femenino	Total
<b>Mestiza</b>	10	13	<b>23</b>
<b>Negra</b>	1	1	<b>2</b>
<b>Blanca</b>	10	20	<b>30</b>
<b>Total</b>	<b>21</b>	<b>34</b>	<b>55</b>

La incisión en V invertida (Figura 5) fue la más utilizada (24 pacientes), seguida de la incisión en

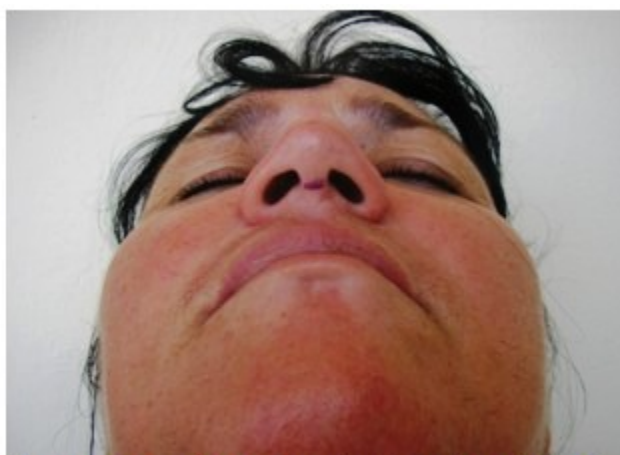V (21 pacientes) (Figura 6), la incisión de Rethi (Figura 7) y la incisión en escalón (Figura 8); estas últimas con 5 pacientes, respectivamente.



**Figura 5.** Se observa incisión en V.



**Figura 6.** Se observa incisión en V invertida.



**Figura 7.** Se observa incisión de Rethi en base de la columela.





**Figura 8.** Se observa incisión en escalón.

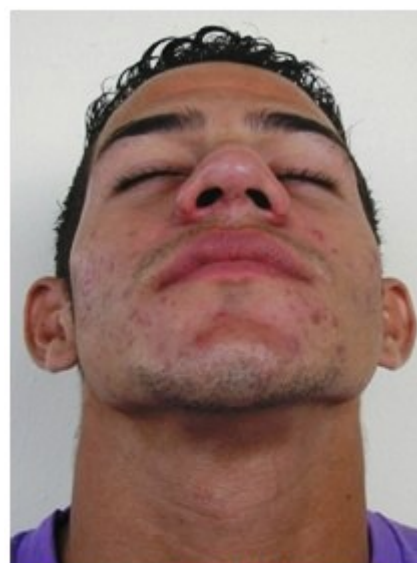
## DISCUSIÓN

En la serie estudiada, ninguno de los pacientes presentó complicaciones. Los resultados fueron excelentes, aunque hubo algunas evoluciones tórpidas.

Debido a la probabilidad de accidentes anestésicos con el uso de anestesia general, se ha asumido como primicia el uso de la anestesia local en estos pacientes, sin embargo, existen casos en que es necesaria su utilización. El empleo de anestesia local contribuye a disminuir el tiempo de recuperación, a la vez que ofrece más seguridad al paciente al reducir el riesgo quirúrgico.

En cuanto a las variables edad y sexo, también en estudios precedentes similares<sup>2,6-9</sup> se ha obtenido que los pacientes con edades cercanas a los 30 años demandan más este tipo de cirugía, y que el sexo femenino es representativo de mayor cantidad de pacientes.

El empleo de hdrocortisona o triamcinolona, intramuscular o endovenosa, al final de las intervenciones, está encaminado a disminuir el edema y por tanto, la cicatriz queloide. La efectividad de los esteroides en pacientes con riesgo de cicatriz queloidea, se ha evidenciado en este y otros estudios.<sup>7,10</sup> (Figura 9).



**Figura 9.** Se observa casi de manera imperceptible la cicatriz de una incisión en v.

Se concluye que la rinoplastia abierta ofrece una serie de ventajas que garantizan al cirujano el éxito de la intervención quirúrgica. Si se adoptan las medidas necesarias el riesgo quirúrgico es mínimo, al igual que las probabilidades de aparición de cicatriz queloide, más observada en pacientes mestizos y negros, quienes también son los que más demandan este tipo de cirugía en la serie estudiada.

## REFERENCIAS BIBLIOGRÁFICAS

1. Gálvez Chávez JC. Rinoplastia abierta, experiencias en el Hospital Clínicoquirúrgico Hermanos Ameijeiras (1977-2005). Rev Cubana Cir [revista en Internet]. 2005 [ cited 12 Abr 2015 ] ; 44 (4): [aprox. 12p]. Available from: [http://scielo.sld.cu/scielo.php?script=sci\\_arttext&pid=S0034-74932005000400002](http://scielo.sld.cu/scielo.php?script=sci_arttext&pid=S0034-74932005000400002).
2. Rodríguez-Camps S. Una Nueva Técnica de Remodelación de la Punta Nasal en Rinoplastia, para Casos Extremadamente Difíciles, Mediante la Resección Total de los Cartílagos Alares [Tesis]. Valencia: Universidad de Valencia; 2015. [ cited 9 Nov 2016 ] Available from: [http://roderic.uv.es/bitstream/handle/10550/52690/TESIS\\_COMPLETA\\_INCLUIDA\\_PORTADA.pdf?sequence=1](http://roderic.uv.es/bitstream/handle/10550/52690/TESIS_COMPLETA_INCLUIDA_PORTADA.pdf?sequence=1).
3. Canto Vidal B, Canto Vigil T. Rinoplastia en la nariz mestiza y negroide. Medisur [revista en Internet]. 2010 [ cited 9 Nov 2016 ] ; 8 (1): [aprox. 5p]. Available from: <http://medisur.sld.cu/index.php/medisur/article/view/1060>.
4. Canto Vidal B. Rinoplastia primaria y secundaria. Medisur [revista en Internet]. 2015 [ cited 20 Mar 2015 ] ; 10 (5): [aprox. 9p]. Available from: <http://www.medisur.sld.cu/index.php/medisur/article/view/1833/1022>.
5. Guerrerosantos J. Open rhinoplasty without skin-collumela incision. Plast Reconstr Surg. 1990 ; 85 (6): 955-60.
6. Casanueva F, Astudillo D, Santamaría A, Cardemil F. Autoespaciador en rinoplastia por técnica abierta y cerrada. Rev Otorrinolaringol Cir Cabeza Cuello [revista en Internet]. 2015 [ cited 20 Mar 2015 ] ; 75 (2): [aprox. 15p]. Available from: [http://www.scielo.cl/scielo.php?script=sci\\_arttext&pid=S0718-48162015000200004](http://www.scielo.cl/scielo.php?script=sci_arttext&pid=S0718-48162015000200004).
7. Canto Vidal B. Cirugía Reconstructiva en pacientes portadores de asimetría facial y retrognatia mandibular acompañada de rinomegalia. Medisur [revista en Internet]. 2012 [ cited 20 Mar 2015 ] ; 10 (6): [aprox. 12p]. Available from: <http://www.medisur.sld.cu/index.php/medisur/article/view/2050/1047>.
8. Canto Vidal B, Fuentes Febles DF. Perfiloplastia. Nuevo concepto de tratamiento. Medisur [revista en Internet]. 2009 [ cited 9 Nov 2016 ] ; 7 (1): [aprox. 10p]. Available from: <http://www.medisur.sld.cu/index.php/medisur/article/view/631/817>.
9. Raín M, Faba G. Manejo del dorso nasal: Experiencia del Departamento de Otorrinolaringología del Hospital Clínico de la Pontificia Universidad Católica de Chile. Rev Otorrinolaringol Cir Cabeza Cuello [revista en Internet]. 2012 [ cited 21 Nov 2016 ] ; 72 (3): [aprox. 16p]. Available from: [http://www.scielo.cl/scielo.php?script=sci\\_arttext&pid=S0718-48162012000300003&lng=es](http://www.scielo.cl/scielo.php?script=sci_arttext&pid=S0718-48162012000300003&lng=es).
10. Gurlek A, Fariz A, Aydogan H, Ersoz-Ozturk A, Eren AT. Effect of different corticosteroids on edema and echymosis in open rhinoplasty. Aesthetic Plast Surg. 2006 ; 30 (2): 150-4.