

PRESENTACIÓN DE CASO

Tratamiento quirúrgico de rinofima. Presentación de dos casos

Surgical treatment of rhinophyma. Report of two cases

Bernaldo Canto Vidal¹ Ángel Viera Dosil² Ramón Ahmed Pérez García¹

¹ Hospital General Universitario Dr. Gustavo Aldereguía Lima, Cienfuegos, Cienfuegos, Cuba, CP: 55100

² Hospital Universitario Dr. José Luis Díaz Soto, La Habana, La Habana, Cuba

Cómo citar este artículo:

Canto-Vidal B, Viera-Dosil A, Pérez-García R. Tratamiento quirúrgico de rinofima. Presentación de dos casos.

Medisur [revista en Internet]. 2016 [citado 2026 Feb 10]; 14(5):[aprox. 4 p.]. Disponible en: <https://medisur.sld.cu/index.php/medisur/article/view/3390>

Resumen

El rinofima es una enfermedad de la piel de la nariz, consistente en una hipertrofia de las glándulas sebáceas locales que conlleva a una deformación característica. Se presenta con hipertrofia de la piel, inflamación crónica, aumento del tejido vascular, con múltiples telangiectasias y comedones, todo lo cual ocasiona una punta de la nariz deformada. Afecta con más frecuencia al sexo masculino y puede llegar a malignizarse. Se presentan dos pacientes afectados por rinofima, que fueron atendidos en el Servicio de Cirugía Maxilofacial del Hospital Universitario Dr. Gustavo Aldereguía Lima de Cienfuegos. Se describe la técnica quirúrgica empleada en ambos casos. Se trata de una enfermedad rara, por lo que se considera de interés su estudio y divulgación.

Palabras clave: rinofima, hipertrofia, enfermedades de la piel, telangiectasia

Abstract

Rhinophyma is a nose skin disease consisting on a hypertrophy of the local sebaceous glands which leads to a characteristic deformation. It presents with skin hypertrophy, chronic inflammation and increase of the vascular tissue, with multiple telangiectasias y comedones, all of which causes a deformed tip of the nose. It more often affects the male sex and can get to a malignancy. Two patients affected by rhinophyma are presented who were assisted at the maxillofacial service of the General Teaching Hospital Dr Gustavo Aldereguía Lima, Cienfuegos. The surgical technique used in both cases is described. It is a rare disease therefore it is considered of interest for study and dissemination.

Key words: rhinophyma, hypertrophy, skin diseases, telangiectasis

Aprobado: 2016-10-11 10:21:56

Correspondencia: Bernaldo Canto Vidal. Hospital General Universitario Dr. Gustavo Aldereguía Lima. Cienfuegos canto@jagua.cfg.sld.cu

INTRODUCCIÓN

El rinofima es una enfermedad de la piel de la nariz, consistente en una hipertrofia de las glándulas sebáceas locales que conlleva una deformación característica. Se considera una variante del acné rosácea, por lo que también es conocido como rosácea fimatosa. Se calcula que la prevalencia de la rosácea es de un 10 % y que afecta fundamentalmente a hombres entre la quinta y séptima década de la vida, en los fototipos I y II.¹

Se presenta con hipertrofia de la piel, inflamación crónica con aumento del tejido vascular, múltiples telangiectasias y comedones, que hacen que la punta nasal se deforme y adquiera color rojo o violáceo. Su etiología y patogénesis no son muy conocidas. Alguna vez se pensó que el rinofima era causado por el consumo excesivo de alcohol, sobre todo vino y otras bebidas estimulantes como el café, sin embargo, con el paso del tiempo se ha evidenciado que aparece en la misma proporción en personas que no beben y en las que consumen mucho alcohol.²⁻⁴

Existe un potencial de malignidad marcado, fundamentalmente hacia carcinoma basocelular, espinocelular y angiosarcoma.⁵ El tratamiento para los diferentes tipos de rosácea es variado, incluye tratamiento tópico (antibiótico y no antibiótico) y sistémico; aunque se plantea que el tratamiento con esteroides puede ocasionar la producción de glándulas sebáceas. En el caso del rinofima se recomienda el tratamiento quirúrgico como complemento del farmacológico.^{1,5,6}

Se presentan dos pacientes afectados por

rinofima, que fueron atendidos en el Servicio de Cirugía Maxilofacial del hospital de Cienfuegos. Se describen las técnicas quirúrgicas empleadas en ambos casos. Se trata de una enfermedad rara, por lo que se considera de interés su estudio y divulgación.

PRESENTACIÓN DE CASOS

Caso 1

Paciente de 72 años de edad, masculino, de color de la piel blanco, que acudió a consulta remitido de su Área de Salud. Refirió que la deformación de su nariz le afectaba desde el punto de vista de sus relaciones sociales, ya que era objeto de burlas cuando salía a la calle. No refirió ningún síntoma que asociado a la hipertrofia.

Caso 2

Paciente de 68 años de edad, masculino, de color de la piel blanco, natural de Ciego de Ávila, que acudió a consulta remitido desde su provincia por presentar deformidad nasal. No refirió dolor ni otros síntomas.

En ambos pacientes el examen físico reveló hipertrofia de la piel de la nariz, telangiectasias y comedones, (Figura 1, figura 2) No refirieron dolor a la palpación. Se indicaron estudios radiográficos y exámenes de laboratorio. Luego de llegar al diagnóstico de rinofima o rosácea fimatosa, debido a las evidencias clínicas, ambos fueron discutidos en consulta preoperatoria, donde se decidió realizar la reducción con bisturí normal número 10 y electro bisturí, y anestesia local.

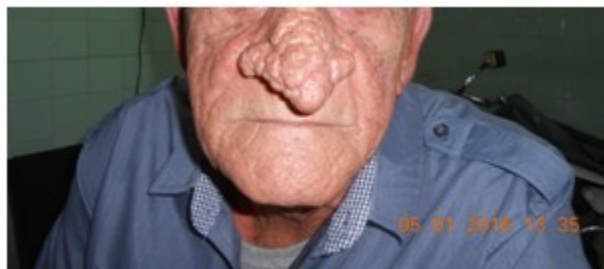

Figura 1. Vista frontal del rinofima antes de la cirugía (caso 1).

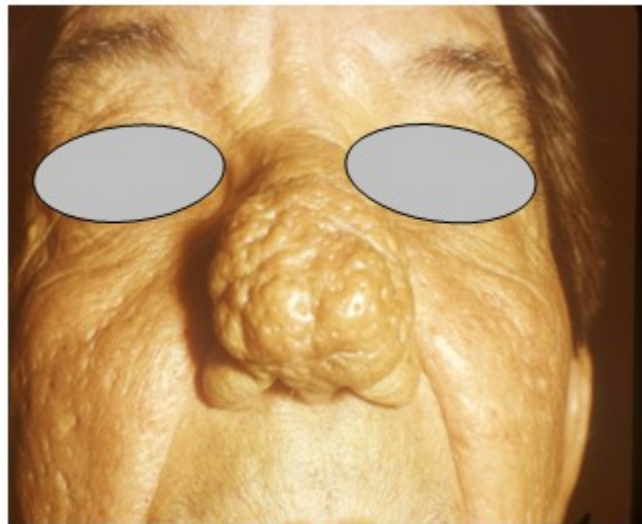


Figura 2. Vista frontal del rinofima antes de la cirugía (caso 2).

Técnica quirúrgica: Utilizando bisturí No. 10, se inició la reducción del rinofima fileteando el tejido afectado hasta llevarlo a lo más normal posible, sin incluir el cartílago. Luego se realizó hemostasia por compresión y electrocoagulador. Al final se colocó apósito embadurnado con una crema antibiótica (Sulfadiazina de Plata).

Pasados tres días se realizó la primera cura con mercurocromo, procedimiento que se mantuvo a diario durante tres semanas, hasta lograr la reepitelización.

El resultado de la cirugía fue satisfactorio en ambos casos (Figura 3, figura 4).

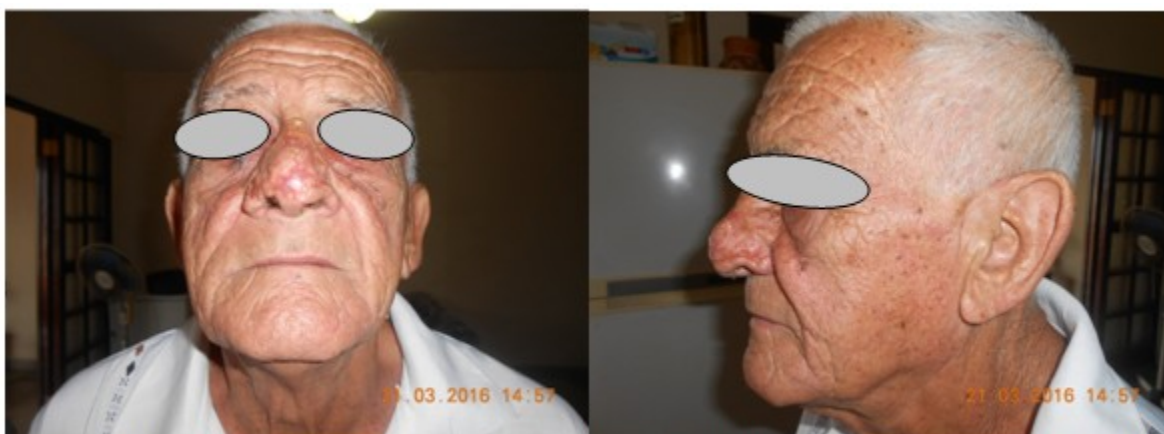

Figura 3. Vistas frontal y lateral que muestran el resultado de la reducción del rinofima (Caso 1).

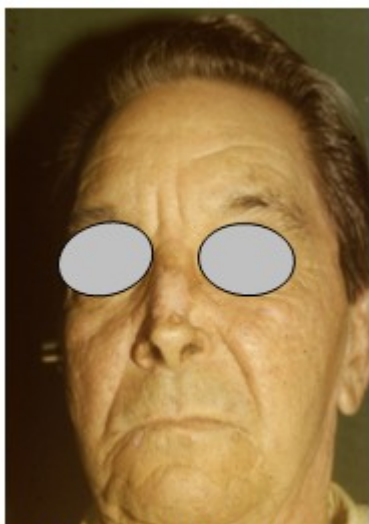


Figura 4. Vista frontal después de la corrección quirúrgica (Caso 2).

DISCUSIÓN

Los pacientes con rinofima avanzado pueden presentar obstrucciones nasales, por el obstáculo que representa el crecimiento irregular de la piel para las vías permeables. Ante la presencia de telangiectasias puede pensarse en un daño crónico y esclerosis sistémica, debido a los efectos de la luz solar, y puede haber alteraciones por el uso tópico de esteroides.⁷ En los casos presentados la hipertrofia no causaba ningún tipo de trastorno y a pesar de la edad de los pacientes, estos se sometieron a la cirugía por una cuestión estética.

Se ha demostrado mediante evidencias la efectividad del tratamiento quirúrgico del rinofima, mediante el uso del bisturí normal y el electro bisturí. Se filetean las capas profundas de la nariz, sin llegar a la parte cartilaginosa. El electro bisturí permite realizar la operación sin mucho sangramiento y con bastante hemostasia. Algunos prefieren, al terminar de filetear, tomar piel del antebrazo,⁸⁻¹⁰ pero nunca la piel queda como cuando se deja epitelizar. El objetivo de estas técnicas es eliminar las glándulas sebáceas hipertróficas y el tejido fibroso, obteniendo una reepitelización a partir de células epiteliales de los folículos pilosos.

Se proponen otras alternativas de tratamiento, como la radioterapia, pero esta puede

condicionar la aparición en el futuro de cáncer de piel. También puede usarse el rayo láser ND:YAC 1064; con este la tasa de mejoría varía entre un 50 % y un 75 %.¹¹ Al comparar estos procedimientos con el utilizado en los casos presentados, las ventajas son evidentes, entre las cuales es fundamental el bajo riesgo para el paciente.

REFERENCIAS BIBLIOGRÁFICAS

1. González E. Rosácea. Mas Dermatología [revista en Internet]. 2007 [cited 19 Jul 2015] (2): [aprox. 8p]. Available from: <http://www.masdermatologia.com/pdf/0008.pdf>.
2. Habif TP. Acne, rosacea, and related disorders. In: Habif TP, editors. Clinical Dermatology. 5th. ed. St. Louis, MO: Elsevier Mosby; 2009.
3. Lucas JL, Tomecki KJ. Acne and rosacea. In: Carey WD, editors. Cleveland Clinic: Current Clinical Medicine 2010. 2nd. ed. Philadelphia, PA: Elsevier Saunders; 2010.
4. Powell FC, Raghallaigh SN. Rosacea and related disorders. In: Bologna JL, Jorizzo JL, Schaffer JV, editors. Dermatology. 3rd. ed. Philadelphia, PA: Elsevier Mosby; 2012.
5. Alfonso I, Zúñiga MC, MC, Tamargo TO, Cruz Y, Arcentales D, Toledo MC. Caracterización Clínico Epidemiológica y Terapéutica de Pacientes con Tratamiento del Envejecimiento Cutáneo en un Hospital de Cuba. Dermatol Perú [revista en Internet]. 2014 [cited 19 Jul 2015] ; 24 (4): [aprox. 18p]. Available from: <http://repebis.upch.edu.pe/articulos/dermatol.peru/v24n4/a2.pdf>.
6. Spoenclin J, Voegel JJ, Jick SS, Meier CR. A Study on the Epidemiology of Rosase in the UK. Br J Dermatol. 2012 ; 167 (3): 508-605.
7. Mangal M, Agargual A, Jain H, Gupta A. Giant Rhinophyma of the Nose. J Oral Maxillofacial Surg. 2012 ; 70 (2): 376-7.
8. Selig HF, Lumenta DB, Kamolz LP. The Surgical Treatment of rhinophyma. Complete excision and simple step reconstruction by use of collagen, elastim matriz an autologous non meshed split thick ness skin grafts. Int J Surg Case Rep. 2013 ; 4 (2): 200-3.
9. Dunne JA, Saleh DB, Rawlins JM. Magnament of

Rhinophyma with Verajet and Recell. Br J Oral Maxillofac Surg. 2013 ; 51 (8): e282-4.

http://www.scielo.org.bo/scielo.php?script=sci_arttext&pid=S1817-74332013000100011&lng=es.

10. Ovando DI, Paredes M, Arcienega E. Rinofima - Auto injerto de piel total. Rev Cient Cienc Méd [revista en Internet]. 2013 [cited 22 Sep 2015] ; 16 (1): [aprox. 3p]. Available from:

11. Rørdam OM, Guldbakke K. Rhinophyme Big Problem. Simple Solution. Acta Derm Venereol. 2011 ; 91 (2): 188.