

PRESENTACIÓN DE CASO

Tratamiento de una fractura luxación de Galeazzi inveterada. Presentación de un caso

Treatment of a Chronic Galeazzi Fracture-dislocation. A Case Report

Yaniel Truffin Rodríguez¹ Rafael López Cuéllar¹ Osmany Pérez Martínez¹

¹ Hospital General Universitario Dr. Gustavo Aldereguía Lima, Cienfuegos, Cienfuegos, Cuba, CP: 55100

Cómo citar este artículo:

Truffin-Rodríguez Y, López-Cuéllar R, Pérez-Martínez O. Tratamiento de una fractura luxación de Galeazzi inveterada. Presentación de un caso. **Medisur** [revista en Internet]. 2016 [citado 2026 Abr 8]; 14(5):[aprox. 5 p.]. Disponible en: <https://medisur.sld.cu/index.php/medisur/article/view/2994>

Resumen

La fractura luxación de Galeazzi es una lesión poco frecuente que puede pasar inadvertida. Siempre debería sospecharse ante una fractura desplazada del tercio medio distal de la diáfisis del radio. Por tales razones se presenta el caso de un paciente de 50 años de edad, que sufrió un trauma con una herramienta cortante en antebrazo izquierdo en su tercio medio distal, el cual produjo una herida en la cara dorsal del antebrazo y una fractura luxación de Galeazzi. No se pudo precisar si la fractura fue abierta pues el paciente no ofreció información coherente durante la valoración realizada en el Servicio de Ortopedia del Hospital de Cienfuegos, donde fue atendido a los 55 días del trauma. Se realizó osteosíntesis de la fractura del radio. Por el tiempo transcurrido desde la lesión inicial así como la presencia de lesiones degenerativas en la muñeca se realizó una artrodesis radio-cubital distal (Sauvé-Kapandji) y estabilización del cubito distal con tornillo maleolar de 3, 5 mm colocado de cubital a radial. Se orientó rehabilitación y a los cinco meses el paciente fue dado de alta definitiva con resultados satisfactorios.

Palabras clave: fracturas del radio, luxaciones, informes de casos

Abstract

Galeazzi fracture-dislocation is a rare injury that may go unnoticed. It should be suspected when dealing with a displaced fracture of the junction of the distal and middle third of the radial shaft. For these reasons, we present the case of a 50-year-old patient who suffered a trauma with a cutting tool in the junction of the distal and middle third of his left forearm, which resulted in a wound on the dorsal aspect of the forearm and a Galeazzi fracture-dislocation. We could not determine whether the fracture had been open or not since the patient did not provide clear information during the assessment conducted in the Orthopedics Service of the hospital of Cienfuegos 55 days after the trauma. The open reduction and internal fixation of the fracture was performed. Given the time elapsed since the injury and the presence of degenerative lesions in the wrist, a distal radioulnar arthrodesis (the Sauvé-Kapandji procedure) was carried out. The stabilization of the distal ulna was achieved by using a 3.5 mm malleolar screw placed in an ulnar to radial direction. The patient underwent physical rehabilitation and was discharged five months later with satisfactory results.

Key words: radius fractures, dislocations, case reports

Aprobado: 2016-07-14 12:18:13

Correspondencia: Yaniel Truffin Rodríguez. luisgp@jagua.cfg.sld.cu

INTRODUCCIÓN

La fractura luxación de Galeazzi es una lesión poco frecuente que puede pasar inadvertida. Siempre debería sospecharse ante una fractura desplazada del tercio medio y distal de la diáfisis del radio.¹

Su tratamiento en el adulto es eminentemente quirúrgico,^{2,3} por otra parte el tratamiento conservador puede arrojar malos resultados hasta en un 80 % de los casos.⁴

En los niños estas lesiones pueden ser tratadas satisfactoriamente mediante la inmovilización con escayolas y se obtienen resultados finales positivos.^{5,6}

El tratamiento de elección en el adulto es la reducción abierta y la fijación interna de la fractura del radio con una lámina DCP de la medida adecuada con seis u ocho orificios; para la fijación de la articulación radio-cubital distal se puede emplear un tornillo maleolar 3, 5 mm o alambres de Kirschner. Dicha estabilización solo será necesaria en caso de persistir la inestabilidad de la articulación radio-cubital distal después de haber fijado el radio.⁷

Tras la cirugía se debe colocar una inmovilización braquial con el antebrazo en supinación por un periodo de seis semanas, transcurrido este periodo se retirarán la inmovilización y el medio de fijación radio-cubital distal.

Por lo poco frecuente de la lesión, que puede pasar inadvertida y por haberse tratado 55 días después de producida, se decidió la presentación de este caso.

PRESENTACIÓN DEL CASO

Paciente de 50 años de edad, con antecedentes de salud anterior, trabajador agrícola, que sufrió un trauma con una herramienta cortante en antebrazo izquierdo en su tercio medio distal, el cual le produjo una herida en la cara dorsal del antebrazo y una fractura luxación de Galeazzi. No se pudo precisar si la fractura fue abierta pues el paciente no ofreció información

coherente durante la valoración realizada en el Servicio de Ortopedia del Hospital de Cienfuegos, donde fue atendido a los 55 días del trauma.

Dicha lesión fue tratada de manera incorrecta mediante inmovilización con un enyesado braquial. Tras un periodo de 45 días le fue retirada la inmovilización y se le orientó comenzar con la rehabilitación. A los 55 días el paciente acudió a consulta en el Hospital, con dolor a nivel de la articulación radio-cubital distal, a nivel del foco de fractura y con deformidad marcada del antebrazo en dirección dorsal.

El paciente mostró dos radiografías realizadas a los 45 de la lesión en las que se observó: una fractura transversal sin consolidar (Figura 1) y angulación dorsal del radio así como la disyunción radio-cubital distal (Figura 2).

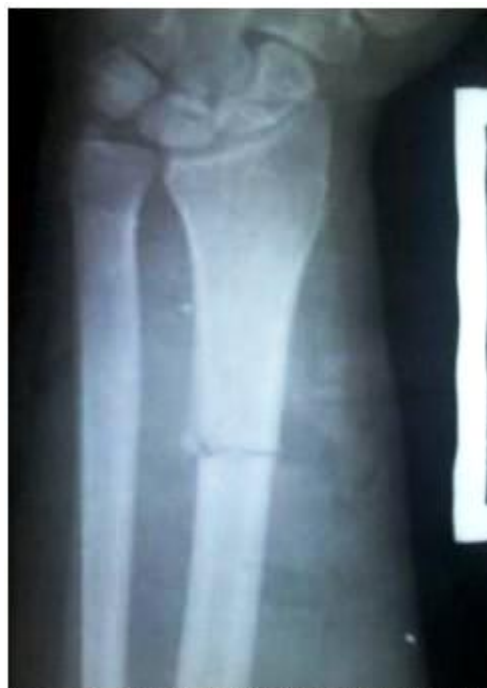

Figura 1. Imagen radiográfica anteroposterior que muestra fractura transversal a nivel de la unión del tercio medio y distal del radio sin signos de consolidación a los 45 días de la lesión, con disyunción radio-cubital distal.

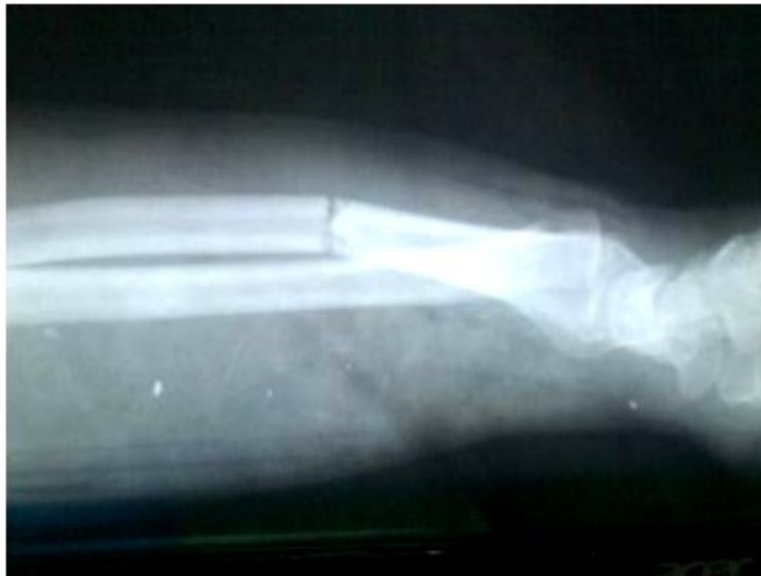

Figura 2. Imagen radiográfica lateral en la que se aprecia la angulación dorsal del radio así como la disyunción radio-cubital distal a los 45 días de la lesión.

Ya en consulta, a los 55 días de la lesión, se le orientó otra radiografía. (Figura 3).

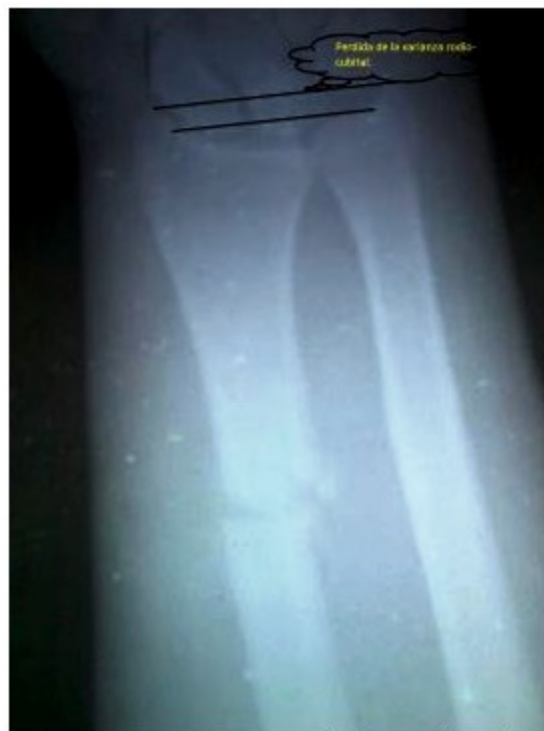

Figura 3. Imagen que muestra la fractura-luxación a los 55 días de evolución, donde es evidente la pérdida de la variación radio-cubital.

Con el objetivo de restablecer la normalidad anatómica de la muñeca, aliviar la sintomatología dolorosa y lograr la consolidación de la fractura en el radio, se le expuso al paciente la necesidad de realizar tratamiento quirúrgico. Para su planificación se tendría en cuenta, por supuesto, el periodo de tiempo transcurrido desde la lesión inicial, la edad del paciente así como la presencia de lesiones degenerativas en la muñeca afectada. Todos estos aspectos modifican sin dudas el enfoque terapéutico final.

El paciente fue ingresado en el Servicio de Ortopedia y Traumatología de nuestro centro hospitalario, en el mismo se realizaron los exámenes de laboratorio e imagenológicos necesarios para su evaluación anestésica preoperatoria y se indicó la profilaxis antibiótica y antitrombótica.

Se decidió realizar la osteosíntesis de la fractura

del radio con una placa de un tercio de caña con seis orificios y tornillos 4,5 mm, fue necesaria la colocación de la lámina por vía dorsal con el objetivo de explorar la zona en la cual se produjo la herida inicial y de esta manera tener la certeza de que no existían lesiones asociadas ni cuerpos extraños en este sitio. Lógicamente se hubiese preferido la colocación por vía volar para evitar la posible irritación de los tendones extensores de la mano debido al material de osteosíntesis.

Durante la estabilización del radio se colocó injerto de cresta ilíaca en el foco de fractura con el objetivo de mejorar las posibilidades para la consolidación. Teniendo en cuenta el periodo de tiempo transcurrido desde la lesión inicial así como la presencia de lesiones degenerativas en la muñeca, se realizó una artrodesis rodio-cubital distal (Sauvé-Kapandji)^{7,8} y para la estabilización del cúbito distal se empleó un tornillo maleolar 3, 5 mm colocado de cubital a radial.(Figura 4).

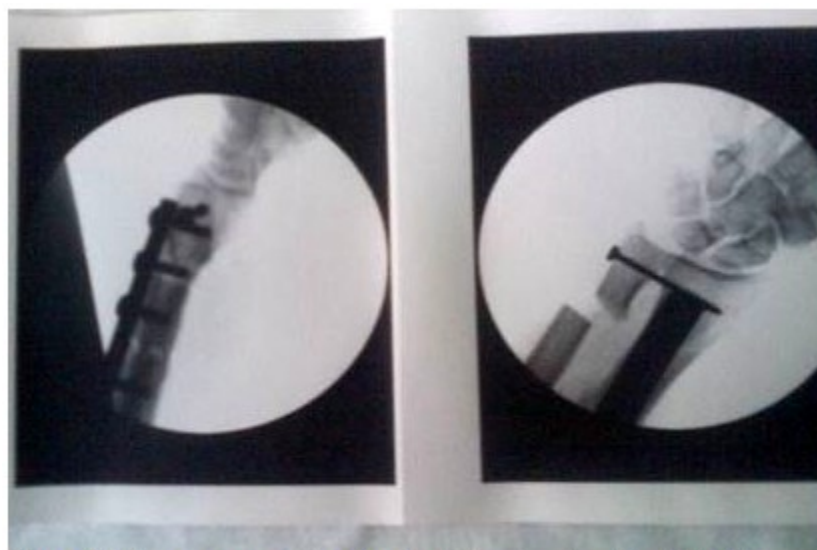
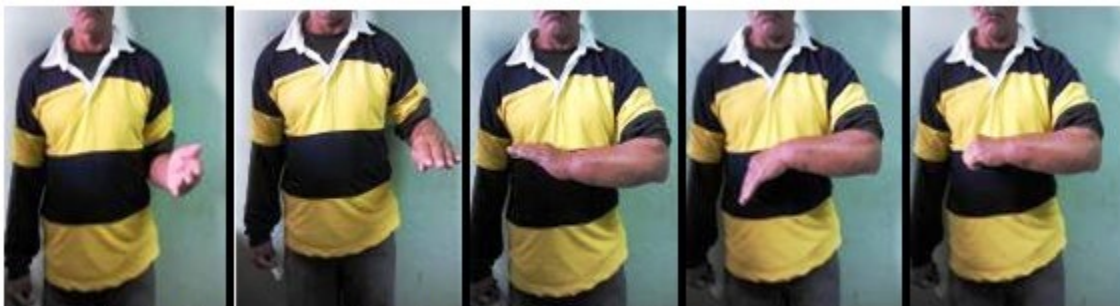

Figura 4. Imágenes que muestran la artrodesis y la colocación del tornillo.

Tras culminar la cirugía se colocó una férula braquial con el antebrazo en posición neutra, el paciente fue egresado al día siguiente de nuestro servicio y la primera consulta se realizó a las dos semanas. En dicha consulta se retiraron los puntos de piel y se examinó la herida quirúrgica, se colocó un enyesado braquial circular y se orientó la nueva consulta para un mes después.

A las seis semanas se retiró la inmovilización y comenzó la fase de rehabilitación en el área de salud, a las ocho semanas de la cirugía había signos clínicos y radiológicos de consolidación.

El paciente finalmente fue dado de alta de nuestra consulta a los cinco meses con resultados funcionales positivos. (Figuras 5 a 9).



Figuras 5 a 9. Imágenes que muestran el resultado a los cinco meses

DISCUSIÓN

La lesión abordada en nuestro trabajo debe ser tratada desde el inicio según lo estipulado en la literatura, la mala elección terapéutica puede acarrear complicaciones nefastas para nuestros pacientes y provoca, además, la necesidad de realizar procedimientos quirúrgicos más engorrosos.

En el adulto el tratamiento es quirúrgico y se debe comenzar por la fijación de la fractura del radio, luego el cirujano debe explorar la estabilidad de la articulación radio cubital distal, si existe estabilidad se coloca inmovilización en posición de supinación del antebrazo; si es reducible pero estable es necesario definir si existe o no fractura del estiloides cubital, en caso de estar presente se debe realizar la fijación del estiloides cubital, de no existir fractura se procede a colocar de uno a dos alambres de Kirschner desde el cúbito al radio para garantizar la estabilidad, la tercera variante es aquella en que existe irreductibilidad de la articulación radio cubital distal donde es necesaria la reducción abierta de esta articulación.⁹

En el caso presentado se realizó osteosíntesis de la fractura del radio con una placa de un tercio de caña con seis orificios y tornillos 4,5 mm. Se realizó injerto de cresta ilíaca en el foco de fractura con el objetivo de mejorar las posibilidades para la consolidación. Teniendo en cuenta el periodo de tiempo transcurrido desde la lesión inicial así como la presencia de lesiones degenerativas en la muñeca, se realizó una artrodesis radio-cubital distal (Sauvé-Kapandji)^{7,8} y para la estabilización del cúbito distal se empleó un tornillo maleolar 3, 5 mm colocado de

cubital a radial.

Se insiste en que esta lesión debe ser bien tratada desde el inicio para evitar las complicaciones que sufrió el paciente.

REFERENCIAS BIBLIOGRÁFICAS

1. Atesok KI, Jupiter JB, Weiss AP. Galeazzi fracture. *J Am Acad Orthop Surg.* 2011 ; 19 (10): 623-33.
2. Rothe M, Rudy T, Stanković P, Stürmer K. Treatment of Galeazzi's fracture - is the surgical revision of the distal radioulnar joint necessary?. *Handchir Mikrochir Plast Chir.* 2001 ; 33 (4): 252-7.
3. Mestdagh H, Duquennoy A, Letendart J, Sensey J, Fontaine C. Long-term results in the treatment of fracture-dislocations of Galeazzi in adults. Report on twenty-nine cases. *Ann Chir Main.* 1983 ; 2 (2): 125-33.
4. Mikić Z. Galeazzi fracture-dislocations. *J Bone Joint Surg.* 1975 ; 57 (8): 1071-80.
5. Palafox de la Rosa L, Ibarra S. Incidencia de las fracturas de Galeazzi en niños. *Acta Ortopédica Mexicana.* 2002 ; 16 (6): 321-4.
6. Kamano M, Ko H, Kazuki K. Paediatric Galeazzi-equivalent fracture: two case reports. *Hand Surgery.* 2005 ; 10 (2/3): 249-54.
7. García-López M, Pareja-Esteban J, Valmaña-de la Sotilla J, Jiménez-Alcázar L, Martínez-Calvo M, Plasencia-Arriba M. Sauvé-Kapandji procedure in

distal radioulnar joint disorders. Rev Esp Cir Ortop Traumatol. 2013 ; 57 (5): 340-7.

8. Sebastin SJ, Larson BP, Chung KC. History and evolution of the Sauvé-Kapandji procedure. J Hand Surg Am. 2012 ; 37 (9): 1895-902.

9. Álvarez López A, García Lorenzo Y, Montanche Salamanca D. Luxofractura de Galeazzi. Presentación de un caso. AMC [revista en Internet]. 2012 [cited 23 Feb 2014] ; 16 (6): [aprox. 8p]. Available from: http://scielo.sld.cu/scielo.php?script=sci_arttext&pid=S1025-02552012000600011.