

IMAGEN EN LA MEDICINA

## Tumor hepático gigante maligno en paciente joven Malignant Hepatic Giant Tumor in a Young Patient

Raysy Sardiñas Ponce<sup>1</sup>

<sup>1</sup> Hospital General Docente Enrique Cabrera, La Habana, La Habana, Cuba

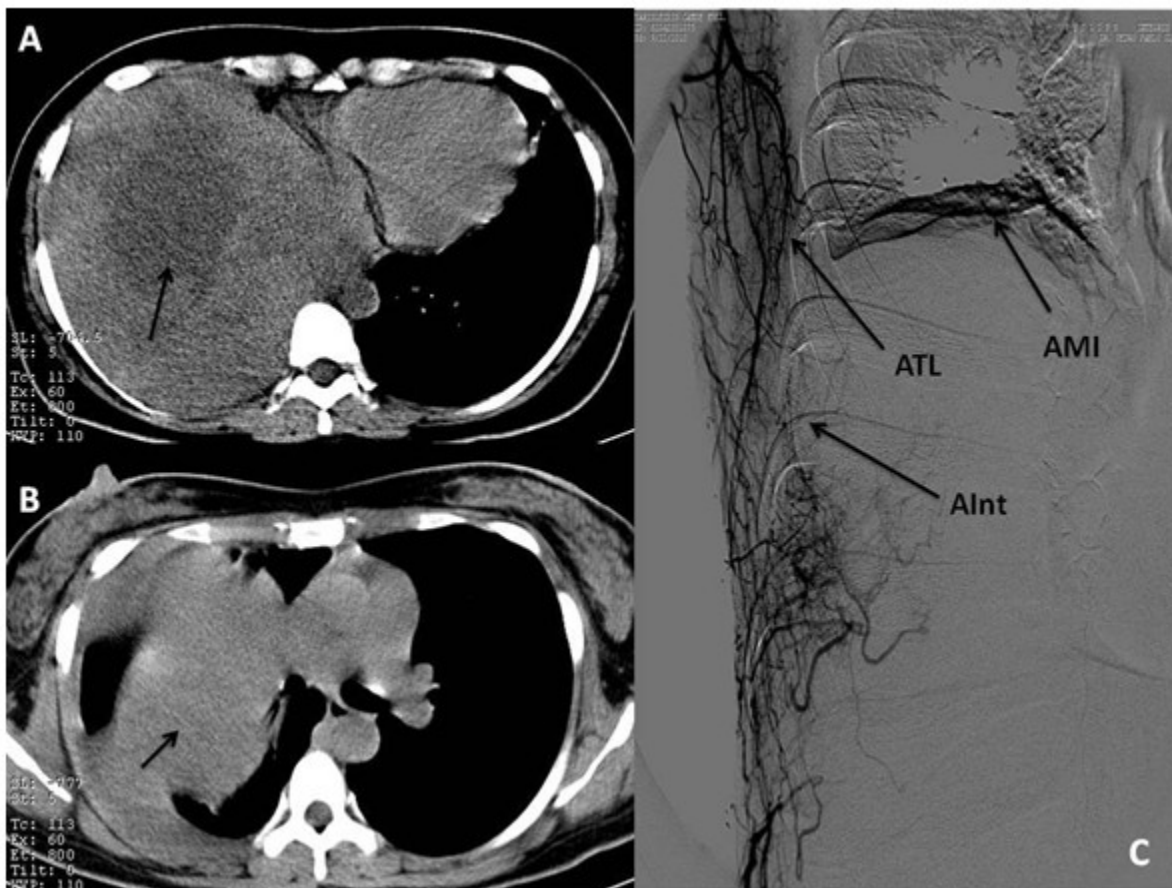
### Cómo citar este artículo:

Sardiñas-Ponce R. Tumor hepático gigante maligno en paciente joven. **Medisur** [revista en Internet]. 2015 [citado 2026 Abr 6]; 13(2):[aprox. 1 p.]. Disponible en: <https://medisur.sld.cu/index.php/medisur/article/view/2838>

---

**Aprobado: 2015-03-10 15:05:13**

**Correspondencia:** Raysy Sardiñas Ponce. Hospital General Docente Enrique Cabrera. La Habana. [raysyponce@infomed.sld.cu](mailto:raysyponce@infomed.sld.cu)



Paciente de 28 años edad, estudiada por dolor torácico derecho, que en tomografía axial computarizada (TAC) de abdomen (A) y tórax (B) se diagnosticó gran tumor (señalado con flecha) que impresionaba corresponder al hígado con amplia área de necrosis, de 13x14 centímetros y densidad de 50 UH, que desplaza al hemidiafragma derecho y comprime el pulmón, desplazando las estructuras mediastinales al lado contralateral. La paciente evolucionó con empeoramiento rápido con disnea intensa en un período de cuatro semanas, corroborando, al repetir la TAC, el crecimiento del tumor. Se realizó arteriografía (C) para concluir el estudio

preoperatorio observándose que el tumor mostraba una amplia vascularización con ramas procedentes de las arterias mamaria interna (AMI), torácica lateral (ATL) e intercostales (AInt), así como de la hepática derecha. En citología aspirativa con aguja fina se informó positivo de células neoplásicas, sugiriendo la exéresis de la lesión, que no pudo realizarse pues la paciente evolucionó desfavorablemente y falleció con insuficiencia respiratoria aguda.

**REFERENCIAS BIBLIOGRÁFICAS**