

IMAGEN EN LA MEDICINA

## **Fibrotecoma extraovárico retroperitoneal gigante** **Extra-Ovarian Retroperitoneal Giant Fibrotecoma**

Raysy Sardiñas Ponce<sup>1</sup>

<sup>1</sup> Hospital General Docente Enrique Cabrera, La Habana, La Habana, Cuba

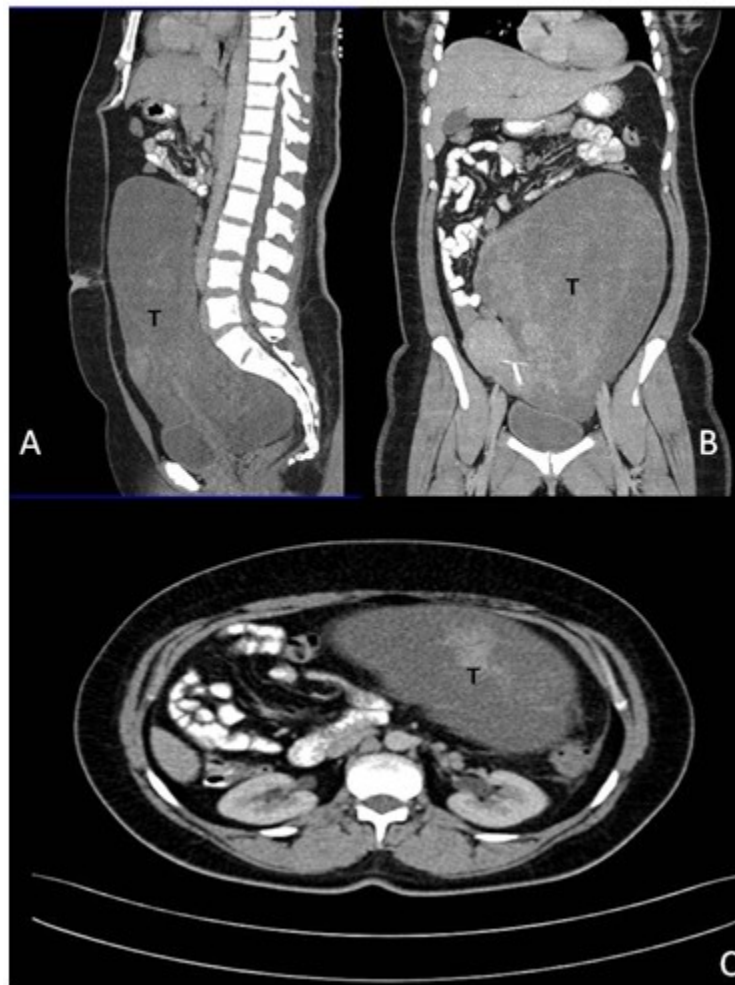
### **Cómo citar este artículo:**

Sardiñas-Ponce R. Fibrotecoma extraovárico retroperitoneal gigante. **Medisur** [revista en Internet]. 2015 [citado 2026 Abr 29]; 13(2):[aprox. 1 p.]. Disponible en: <https://medisur.sld.cu/index.php/medisur/article/view/2835>

---

**Aprobado: 2015-03-10 14:59:21**

**Correspondencia:** Raysy Sardiñas Ponce. Hospital General Docente Enrique Cabrera. La Habana. [raysyponce@infomed.sld.cu](mailto:raysyponce@infomed.sld.cu)



Tomografía axial computadorizada con contraste endovenoso de una paciente de 38 años con aumento de volumen del abdomen, de aproximadamente 40 centímetros que ocupaba todo el hemiabdomen izquierdo cruzando la línea media. Los exámenes de laboratorio fueron normales, incluyendo el marcador tumoral CA-125. Se muestran los cortes sagitales (A y B) y axial (C) donde se observa tumor

retroperitoneal sólido, que parece depender del ovario izquierdo, que ocupa hipogastrio, fosa ilíaca y flanco izquierdo y desplaza las asas intestinales, en íntimo contacto con la aorta. La paciente fue intervenida quirúrgicamente, se realizó exéresis del tumor retroperitoneal, se encontraron ovarios normales, con evolución favorable. El resultado de la biopsia informó fibrotecoma ovárico.

**REFERENCIAS BIBLIOGRÁFICAS**