

PRESENTACIÓN DE CASO

Piggy Back primario: una alternativa en la cirugía de pacientes portadores de hipermetropías elevadas. Presentación de un caso

Primary Piggyback: an Alternative Surgical Treatment for Patients with High Hypermetropia. A Case Report

Armando Rafael Milanés Armengol¹ Katia Molina Castellanos¹ Alina González Díaz¹

¹ Hospital General Universitario Dr. Gustavo Aldereguía Lima, Cienfuegos, Cienfuegos, Cuba, CP: 55100

Cómo citar este artículo:

Milanés-Armengol A, Molina-Castellanos K, González-Díaz A. Piggy Back primario: una alternativa en la cirugía de pacientes portadores de hipermetropías elevadas. Presentación de un caso. **Medisur** [revista en Internet]. 2014 [citado 2026 Feb 10]; 12(3):[aprox. 5 p.]. Disponible en: <https://medisur.sld.cu/index.php/medisur/article/view/2780>

Resumen

En nuestro país la hipermetropía es el defecto refractivo más frecuente. La mejor manera de corregir el defecto constituye un problema serio para el oftalmólogo y para el propio paciente, sobretodo en defectos elevados. Se presenta el caso de un paciente masculino de 45 años de edad con antecedentes patológicos personales oculares de hipermetropía elevada en ambos ojos; es un trabajador agrícola, el cual manifestó serias dificultades para la adaptación a sus cristales ya que le pesan mucho y su visión es borrosa con ellos, por lo que los cambia con frecuencia. Se analizaron las diferentes formas de tratar su defecto y se optó por el implante de dos lentes intraoculares (piggy back) con lo cual el paciente logró mejoría en su agudeza visual y la desaparición del defecto refractivo sin la aparición de ninguna complicación trans ni posoperatoria. La hipermetropía elevada es algo poco frecuente en los pacientes hipermetrópes, por lo que esta técnica es poco utilizada en nuestro medio, razones por las que se decidió la presentación del caso.

Palabras clave: hipermetropía, implantación de lentes intraoculares

Abstract

Hypermetropia is the most common refractive disorder in our country. Finding the best procedure to correct this defect is a serious problem for the ophthalmologist and the patient, especially those with severe defects. The case of a 45-year-old patient with a history of high hypermetropia in both eyes is presented. He is an agricultural worker who had serious difficulties adapting to the lenses as they were too heavy and caused him blurry vision, leading to their frequent change. After analyzing the different ways to correct his defect, it was decided to implant two (piggyback) intraocular lenses, which resulted in increased visual acuity and elimination of the refractive disorder without occurrence of intraoperative and postoperative complications. High hypermetropia is uncommon in hypermetropic patients, thus this technique is not frequently used in our setting, which lead to the presentation of this case.

Key words: hypermetropia, lens implantation, intraocular

Aprobado: 2014-05-08 09:19:51

Correspondencia: Armando Rafael Milanés Armengol. Hospital General Universitario Dr. Gustavo Aldereguía Lima. Cienfuegos. katimocas@jagua.cfg.sld.cu

INTRODUCCIÓN

Las ametropías tienen una elevada prevalencia en la población general, su frecuencia se estima en un 30 %.

La incidencia de los defectos refractivos varía según la edad, el país, grupo étnico, nivel educativo y la ocupación. En nuestra población, las estadísticas recogen que el mayor porcentaje está representado por los hipermétropes con un 72,91 %, incluyendo los astigmatismos hipermetrópicos simples y compuestos; los miopes simples y los astigmatismos miópicos simples y compuestos representan el 19,79 %, solo el 4,42 % está representado por el astigmatismo mixto.¹

Harold Ridley concibió la idea de implantar una lente intraocular (LIO) en el año 1949.² La cirugía del cristalino ha evolucionado en las últimas décadas. El objetivo terapéutico inicial era mejorar la visión, pero este ha sido sustituido por uno nuevo: mejorar la visión sin corrección óptica.³

Actualmente se utilizan diferentes tipos de lentes en la cirugía de la catarata, existen los lentes rígidos, plegables y los acomodativos.

Para el cálculo del poder dióptrico han sido utilizadas también diferentes formulas que han ido evolucionando en el tiempo, las más usadas en la actualidad son las de tercera y cuarta generación. Pero entonces ha surgido un gran problema para los cirujanos que en su quehacer diario se encuentran con pacientes portadores de hipermetropías elevadas y que requieren para su rehabilitación visual lentes intraoculares por encima de las 30 dioptrías.

Las lentes por encima de 34 dioptrías no están disponibles en el mercado, mientras que la Administración de Alimentos y Medicamentos (FDA) no aprueba lentes de más de 30 D, ya que la aberración esférica produce una superficie óptica con un radio de curvatura demasiado pequeño.^{4,5} Esta encrucijada dejó de ser un problema en el año 1993 cuando Gayton y Saunders describieron la técnica de implantar dos LIO en el globo ocular (*piggy-back*) tras observar que lentes múltiples en un mismo ojo presentaban una calidad óptica superior que una lente única de alto grado, al existir una menor aberración esférica.⁶

La técnica de *piggy back* tiene determinadas indicaciones, tales como: cirugía de la catarata

en altos hipermétropes, corrección de errores refractivos residuales en pseudofáquicos (sorpresa refractiva)⁷ cirugía refractiva en altos hipermétropes, en el queratocono y corrección del astigmatismo en cirugía de catarata.^{8,9}

Esta técnica ha resultado ser fácil, eficaz y segura.^{10,11} El rendimiento óptico de estas lentes parece clínicamente bueno, sin que se haya observado disminución de la mejor agudeza visual corregida, lo cual se ha observado en implantes secundarios. Además, varios autores han descrito una mayor profundidad de foco de estos ojos en comparación con ojos pseudofáquicos simples.^{12,13}

El procedimiento de *piggy back* en la pseudofaquia puede ser primario cuando es programado en un paciente portador de altas ametropías y catarata desde el preoperatorio, o secundario después de un error refractivo en el posoperatorio de un paciente pseudofáquico, en que se añade una nueva LIO sobre la ya existente, ya que ofrece menos complicaciones que extraer la LIO implantada.

La utilización de esta técnica evita complicaciones como la ruptura capsular, tracción retiniana, ciclodialisis. Está contraindicada en aquellos casos con antecedentes de uveítis, en ojos con espacios muy reducidos o ausentes entre el saco capsular con la lente intraocular implantada y el iris, donde exista poca estabilidad del saco capsular y en casos donde la lente fue colocada inicialmente en el surco.¹

Aunque las complicaciones son raras, pueden aparecer: cambio refractivo hacia hipermetropía, la contracción de la cápsula anterior, glaucoma de ángulo estrecho, glaucoma pigmentario secundario (síndrome de dispersión pigmentaria), la formación de membranas intralenticulares y el atrapamiento de la lente intraocular.^{1,14}

La hipermetropía elevada es algo poco frecuente en los pacientes hipermétropes, por lo que esta técnica es poco utilizada en nuestro medio, razones por las que se decidió la presentación del caso.

PRESENTACIÓN DEL CASO

Paciente masculino de 45 años de edad con antecedentes patológicos personales oculares de hipermetropía elevada en ambos ojos, trabajador agrícola. Acudió a consulta de Oftalmología del

Hospital General Universitario Dr. Gustavo Aldereguía Lima, de Cienfuegos, manifestando que presentaba serias dificultades para la adaptación a sus cristales ya que estos le pesan mucho y tiene una visión borrosa con ellos por lo que los cambia con frecuencia.

Solamente refirió hipertensión arterial como antecedente patológico general.

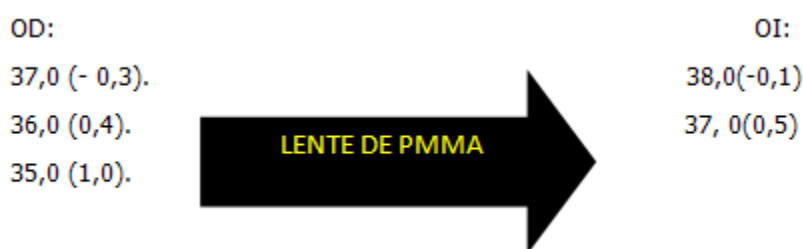
Se le realizó examen oftalmológico en ambos ojos:

Presión ocular: OD: 16 mm de Hg.
OI: 18 mm de Hg.

Parámetros	Ojo derecho	Ojo izquierdo
Lámpara de hendidura	Cámara anterior estrecha, iridotomía periférica hora 12.	Cámara anterior estrecha, iridotomía periférica hora 12.
Queratometría	45,86 46,81	46,04 46,04
MAV s/c	Cd 4 metros	Cd 5 metros.
Refracción	+ 9,50 esf + 1,50 cil x 180°.	+ 8,50 esf + 2,50 cil x 0°.
MAV c/c	0,7	0,8
Longitud axial	18,61	18,44
Cámara anterior	2,38	2,39
Microscopia endotelial	Sin alteración	Sin alteración
Paquimetría	498 u	496 u
Fondo de ojo	Normal	Normal

Para el cálculo de la LIO a implantar se utilizó el

IOL Master y la fórmula *Holladay*. Se obtuvieron los siguientes resultados:



Bajo consentimiento informado del paciente se decidió tratamiento quirúrgico de ambos ojos mediante la extracción extracapsular del cristalino con implante de LIO, utilizando la técnica de Blumenthal, primero el ojo derecho y después el ojo izquierdo.

Hto: 0,46.
Tiempo de sangrado: 2 minutos.
Tiempo de coagulación: 8 minutos.
Glucemia: 5,8 mmol.
EKG: dentro de lo normal.

Los exámenes complementarios indicados arrojaron los siguientes resultados:

La cirugía y el posoperatorio transcurrieron sin complicaciones. Se realizó el implante de las LIOs sin dificultades. (Figura 1)

Hb: 14, 2 g/l.

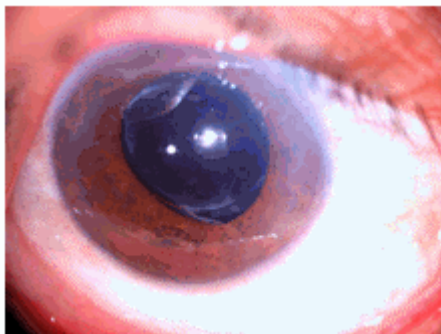


Figura 1. Implante de dos LIOs, una a nivel del saco capsular (lente de polimetilmetacrilato) y otra a nivel del sulcus (plegable).

Se describen a continuación los hallazgos más importantes que corroboran lo anteriormente expuesto:

A/O: corneas transparentes, cámara anterior formada, pupilas centrales, LIOs centradas.

Fondo de ojo: sin alteración.

Resultado refractivo al primer mes de la cirugía:
OD: +0,50 esférico + 2,00 cilindro x 180° (1,0 difícil).

OI: + 0,75 esférico + 0,50 cilindro x 0°. (1,0).

Resultado refractivo al tercer mes de la cirugía:
OD: +0,75 esférico + 2,00 cilindro x 180° (1,0 difícil).

OI: + 1,00 esférico + 0,50 cilindro x 0°. (1,0).

DISCUSIÓN

Existen diferentes alternativas en el tratamiento de estos pacientes: el uso de lente de contacto corneal, el tratamiento quirúrgico mediante la cirugía refractiva con láser (Lasik y Lasek) y la extracción extracapsular del cristalino con implante de lente intraocular, pero en este caso por tratarse de una hipermetropía elevada resultaría en un LIO mayor de 30 D por lo que habría que recurrir a la técnica del implante de dos LIOs (piggy back).¹⁵

En el caso que se está presentando se fueron excluyendo diferentes opciones, la primera de ella fue el uso de lente de contacto corneal, por la ocupación del paciente (obrero agrícola) que contraindica su uso. Se descartó también la cirugía refractiva por el alto grado de

hipermetropía que portaba este paciente y por tener corneas planas menores de 500 u.

Finalmente la opción decidida fue la extracción del cristalino con implante de LIO que, por tratarse de una hipermetropía elevada que requiere una LIO mayor de 30,0 D, se decidió el implante de dos LIOs (piggy back).

La selección de los LIO a implantar es un aspecto importante para evitar efectos secundarios o complicaciones tales como: riesgo de dispersión pigmentaria, defectos de transluminación, uveítis intermitente, glaucoma u opacificaciones interlenticulares. La combinación de LIO hidrofóbica y LIO de PMMA puede ocasionar opacificación interlenticular, hipermetropía a largo plazo por material proveniente de células ecuatoriales remanentes, que ocasiona descolocación del LIO posterior o separación periférica de las dos superficies ópticas, con lo que se puede afectar la tensión zonular del complejo LIO-saco o por proliferación de las perlas de Elschning.

En la combinación de dos LIO de acrílico hidrofóbicas se ha demostrado que existe un alto riesgo de opacificación interlenticular si se colocan las dos lentes en el saco, en algunos casos tan severa que es necesario remover las dos LIO con el saco a través de una gran incisión, y puede ocasionar la pérdida de vítreo y otras complicaciones. Esto puede ser evitado colocando una LIO en saco y otra en sulcus.¹⁶ La combinación de una LIO de acrílico hidrofóbico con una LIO de silicona es una de las mejores combinaciones descritas, por la poca frecuencia de crecimiento de material interlenticular si se logra combinar cualidades donde el material acrílico hidrofóbico de bordes cuadrados sea colocado en saco y la LIO de silicona que posee poca adhesividad a los tejidos sea ubicada en sulcus.¹⁷

Dentro de las complicaciones descritas en la literatura revisada se referían al cambio refractivo hacia la hipermetropía, y en nuestro caso también ocurrió un ligero desplazamiento hacia la hipermetropía aunque de muy poca cuantía.

Concluimos que hubo una mejora de la agudeza visual traducida en dos a tres líneas de la cartilla de Snellen, este resultado es similar al de otro estudio reportado,¹⁸ el defecto refractivo elevado desapareció, no se reportó ninguna complicación durante el transoperatorio y solamente una

pequeña tendencia hacia el aumento de la hipermetropía entre el 1er y 3er mes en tan solo 0,5 esférico. Es una técnica que pudiera ser aplicada con más frecuencia en nuestro entorno de trabajo teniendo en cuenta las dificultades con las que tenemos que enfrentarnos a diario con pacientes portadores de altos grados de hipermetropías y en las cuales en muchas ocasiones no contamos con la lente apropiada dado su escasez en el mercado y por ocasionar aberraciones esféricas que provocan una mala calidad visual.

REFERENCIAS BIBLIOGRÁFICAS

1. Andújar Coba P, Méndez Duque de Estrada AM, Barroso Lorenzo R, Ruiz Rodríguez Y, Curbelo Cunill L. Sorpresa refractiva. In: Río Torres M, Capote Cabrera A, Padilla González CM, Eguía Martínez F, Hernández Silva JR. Oftalmología. Criterios y tendencias actuales. La Habana: Editorial Ciencias Médicas; 2009. p. 285-91.
2. Obuchowska I, Mariak Z. Sir Harold Ridley. The creator of modern cataract surgery. *Klin Oczna*. 2005 ; 107 (4-6): 382-4.
3. Wladis EJ, Gewirtz MB, Guo S. Cataract Surgery in the Small Adult Eye. *Surv Ophthalmol*. 2006 ; 51 (2): 153-61.
4. Wook J, Suk W, Jeung Y, Won K. Cataract Surgery Using Piggyback Method in Patient with Nanophthalmos. *J Korean Ophthalmol Soc*. 2010 ; 51 (7): 1016-22.
5. Alfonso JF, Fernández-Vega L, Baamonde MB. Secondary diffractive bifocal piggyback intraocular lens implantation. *J Cataract Refract Surg*. 2006 ; 32 (11): 1938-43.
6. Akaishi L, Tzelikis P. Piggy back. In: Nicoli C, Villar Kuri J, editors. *El libro del cristalino de las Américas*. Brasilia: Livraria Santos; 2007. p. 345-50.
7. Eguías Martínez F, Río Torres M, Capote Cabrera A. Sorpresa refractiva tras cirugía del cristalino. In: *Manual de diagnóstico y tratamiento en Oftalmología*. La Habana: Editorial Ciencias Médicas; 2010. p. 247-51.
8. Latkany RA, Chokshi AR, Speaker MG, Abramson J, Soloway BD, Guopei Y, et al. Intraocular lens calculations after refractive surgery. *J Cataract Refract Surg*. 2005 ; 31: 562-70.
9. Baumeister M, Kohnen T. Scheimpflug measurement of intraocular lens position after piggy back implantation of foldable intraocular lenses in eyes with high hyperopia. *J Cataract Refract Surg*. 2006 ; 32 (12): 2098-104.
10. Holladay JT, Gills JP, Leidlein J, Cherchio M. Achieving emmetropia in extremely short eyes with two piggyback posterior chamber intraocular lenses. *Ophthalmology*. 1996 ; 103 (7): 1118-23.
11. Gayton JL. Maximizing results. *Cataract Refract Surg*. 1998 ; 22: 139-48.
12. Gills JP. Cataract surgery the state of the art. Thorofare NJ: Slack Inc. *Cataract Refract Surg*. 2000 ; 24: 189.
13. Javitt JC, Wang F, West SK. Blindness due to cataract: epidemiology and prevention. *Annu Rev Public Health*. 1996 ; 17: 159-77.
14. Iwase T, Tanaka N. Elevated intraocular pressure in secondary piggyback intraocular lens implantation. *J Cataract Refract Surg*. 2005 ; 31 (9): 1821-3.
15. Ruíz Rodríguez Y, Miranda Hernández M, Ibarra Ávila R, Hernández Silva JR, Pérez Candelaria E, Mena Grandales K. Piggy back en el tratamiento de la sorpresa refractiva hipermetrópica. *Rev Cubana Oftalmol [revista en Internet]*. 2011 [cited 18 Ene 2013] ; 24 (1): [aprox. 12p]. Available from: http://www.revofthalmologia.sld.cu/index.php/oftalmologia/article/view/21/html_14.
16. Eleftheriadis H, Marcantonio J, Duncan G, Liu C. Interlenticular opacification in piggy back AcrySof intraocular lenses: explantation technique and laboratory investigations. *Br J Ophthalmol*. 2001 ; 85 (7): 830-6.
17. Park S, Ressiniotis T, Wood C. Intraocular lens pupillary capture after neodymium:YAG laser treatment of interlenticular opacification of posterior chamber piggyback intraocular lenses. *J Cataract Refract Surg*. 2006 ; 32 (6): 1056-8.
18. Montero Díaz E, Capote Cabrera A, Pérez Candelaria E, Santiesteban García I, Pedroso Llanes A, Rodríguez Suárez B. Resultados del implante múltiple de lentes intraoculares en la cirugía de catarata en el Instituto Cubano de Oftalmología Ramón Pando Ferrer. *Rev Cubana*

Oftalmol [revista en Internet]. 2010 [cited 23 Feb 2011] ; 23 (1): [aprox. 11p]. Available from: http://www.bvs.sld.cu/revistas/oft/vol23_01_10/oft08110.htm.