

PRESENTACIÓN DE CASO

Tumor dermoide córneoconjuntival. Presentación de caso

Conjunctival Dermoid Tumor. A Case Report

Osbel Alfonso Sánchez¹ Sandra Saray Quignon Santana¹

¹ Hospital General Universitario Dr. Gustavo Aldereguía Lima, Cienfuegos, Cienfuegos, Cuba, CP: 55100

Cómo citar este artículo:

Alfonso-Sánchez O, Quignon-Santana S. Tumor dermoide córneoconjuntival. Presentación de caso. **Medisur** [revista en Internet]. 2014 [citado 2026 Feb 10]; 12(2):[aprox. 5 p.]. Disponible en: <https://medisur.sld.cu/index.php/medisur/article/view/2739>

Resumen

Los coristomas conjuntivales son lesiones benignas muy raras, pero a pesar de esto, constituyen las lesiones tumorales más frecuentes de la conjuntiva en los niños. Se presenta el caso de un paciente chino, masculino, de 16 años de edad, atendido en el Centro Oftalmológico Amistad Cuba China en la ciudad de Xining, por médico cubano. El motivo de consulta fue la sensación de molestia ocular y el enrojecimiento. Al examen físico se encontró una masa vascularizada de color amarillento, de aproximadamente 5 mm, de localización limbo inferotemporal en ojo derecho. Se diagnosticó un tumor dermoide córneoconjuntival y se decidió realizar tratamiento quirúrgico. Se presenta el caso debido a lo poco común de la entidad en nuestro ámbito.

Palabras clave: quiste dermoide, coristoma, neoplasias de la conjuntiva, córnea, informes de casos

Abstract

Conjunctival choristomas are rare benign lesions; however, they are the most common conjunctival tumors in children. The case of a 16-year-old Chinese male patient, treated at the Cuba-China Friendship Eye Center in the city of Xining, by a Cuban doctor is presented. The reason for attendance was eye discomfort and redness. A yellowish vascularized mass, about 5 mm, located in the inferotemporal limbus of the right eye was found on physical examination. A córneoconjuntival dermoid tumor was diagnosed and it was decided to perform surgery. The case is presented given the rarity of this entity in our field.

Key words: dermoid cyst, choristoma, conjunctival neoplasms, cornea, case reports

Aprobado: 2014-03-27 11:00:52

Correspondencia: Osbel Alfonso Sánchez. Hospital General Universitario Dr. Gustavo Aldereguía Lima. Cienfuegos. osbel@jagua.cfg.sld.cu

INTRODUCCIÓN

El término coristoma es utilizado para describir diferentes crecimientos de tejido normal en una localización anómala, o sea, que pueden ser encontrados en todo el organismo; sin embargo, se hallan más frecuentemente en la región de la cabeza y el cuello. A su vez, en esta localización la región más comprometida es la cavidad oral y menos comúnmente las estructuras oculares, donde son divididos en quistes dermoides, dermolipomas, coristomas neuromusculares, coristomas complejos, hamartomas de músculo liso y coristomas óseos. En general, los coristomas conjuntivales son lesiones benignas muy raras, pero a pesar de esto, constituyen las lesiones tumorales más frecuentes de la conjuntiva en los niños.

La primera descripción de esta lesión en el ojo la realizó Von Graefe en 1863 y hasta la actualidad han sido informados escasos casos. No suelen tener predilección por uno u otro sexo. Pueden ser sintomáticos o no y hacerse clínicamente aparentes a cualquier edad, por lo que un paciente puede llegar a consulta en etapa de lactante o luego de haber vivido muchos años.¹

Se reportan con una frecuencia de 1 a 3 por 10 000 nacimientos. Son los tumores conjuntivales más frecuentes (10 %) después de los tumores melanocíticos (67 %). Pueden manifestarse de forma aislada o como parte de síndromes genéticos.²⁻⁴

Se reporta que los dermoides y los dermolipomas comprenden el 48 % y 24 % de los coristomas epibulbares respectivamente y coexisten en ocasiones con otras malformaciones que incluyen el síndrome de Goldenhar, fisura 8 de Tessier, el síndrome de Treacher Collins, el síndrome de Solomon, nevo sebáceo de Jadassohn y el síndrome de Duane.⁵

El tumor dermoide es uno de los más frecuentes en la infancia. Se compone de los elementos ectodérmicos (epitelio con queratina, pelos, glándulas sebáceas y sudoríparas, nervios, músculos lisos y, con menos frecuencia, dientes) y mesodérmicos (tejido fibroso, grasa, vasos sanguíneos y cartílago) combinados en diversa proporción. Usualmente se presenta en forma de masas únicas, sólidas y pueden tener un aspecto blanquecino, rosado o amarillento. Pueden ser pequeños y poco elevados, generalmente están localizados inferotemporalmente, en el limbo o bien de mayores dimensiones ocupando gran

parte de la región interpalpebral, pero pueden aparecer en cualquier lugar. La mayoría son superficiales y afectan la mitad externa del estroma córneo escleral. Pueden variar en configuración y tamaño, desde 2-3 mm hasta 12 mm. Las lesiones grandes pueden estar asociadas a un alto grado de astigmatismo corneal. El epitelio corneal adyacente al margen del dermoide puede contener una línea férrea y una capa lipídica puede estar depositada adyacente al estroma superficial en una configuración arqueada. Están cubiertos por epitelio escamoso estratificado, que algunas veces tiene una capa granulosa y produce queratina pero usualmente es delgada y no queratinizada. El estroma está compuesto de tejido colágeno denso con folículos pilosos y glándulas sebáceas y sudoríparas.^{3,5,6}

Los pacientes pueden referir molestias oculares, lagrimeo, enrojecimiento, presencia de lesión ocular, o disminución de la visión en casos avanzados.

El examen físico ocular es fundamental para realizar el diagnóstico y el examen histopatológico es útil en su confirmación.^{1,4-6}

A pesar de que estos tumores se presentan de manera infrecuente en nuestro medio y de que existen escasos reportes actualizados sobre el tema, los autores de este trabajo consideran pertinente dar a conocer un caso de tumor dermoide córneoconjuntival en un paciente de origen asiático para así poder contribuir a incrementar el conocimiento de los médicos generales y oftalmólogos que prestan su valiosa ayuda humanitaria dentro y fuera del país.

El objetivo de este trabajo es describir las características clínicas más frecuentes de presentación de un caso de tumor dermoide córneoconjuntival.

PRESENTACIÓN DEL CASO

Paciente masculino, de 16 años de edad y procedencia asiática. Acudió al cuerpo de guardia del Centro Oftalmológico Amistad Cuba China en la ciudad de Xining, China; en el año 2010. Refería molestias oculares y enrojecimiento a nivel del ojo derecho (OD).

Fue examinado en lámpara de hendidura y referido a la consulta de córnea de dicho centro oftalmológico.

Al examen de la agudeza visual se constató agudeza visual corregida (AVMC) de 1, 0 en ambos ojos. Al examen físico de los anexos se detectó la presencia de epicanto bilateral y ligera hiperemia conjuntival en OD.

Mediante biomicroscopia del OD se encontró la

presencia de una masa sólida, vascularizada, de color amarillento, con presencia de pelos en su superficie y ubicada a nivel del limbo esclerocorneal inferotemporal, de aproximadamente 5 mm. El reflejo rojo naranja de fondo y el fondo de ojo resultaron normales. (Figuras 1 y 2).

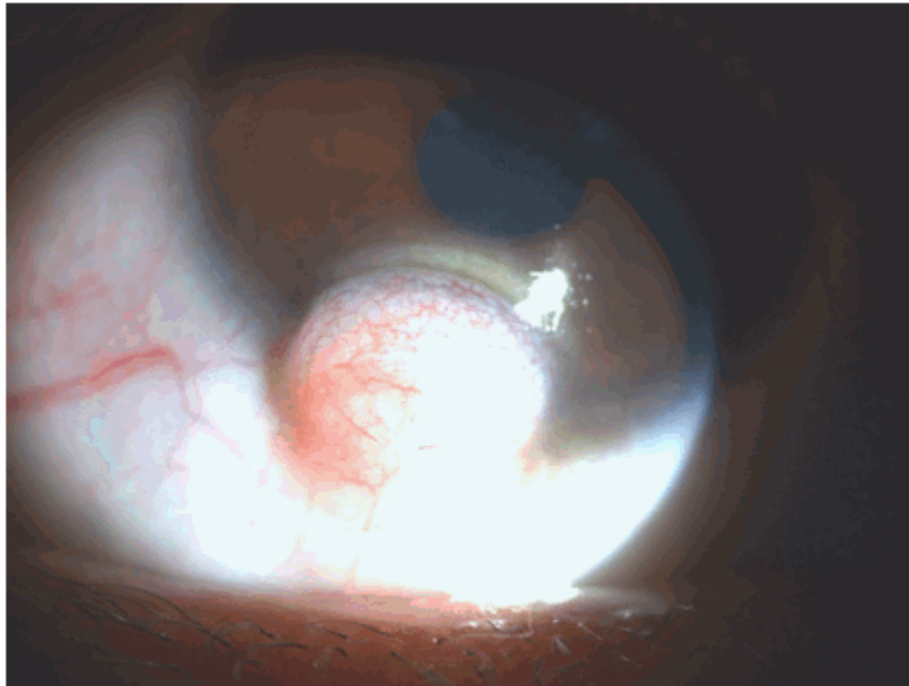


Figura 1. Imagen que muestra una masa tumoral, vascularizada, amarillenta en limbo inferotemporal de aproximadamente 5 mm.

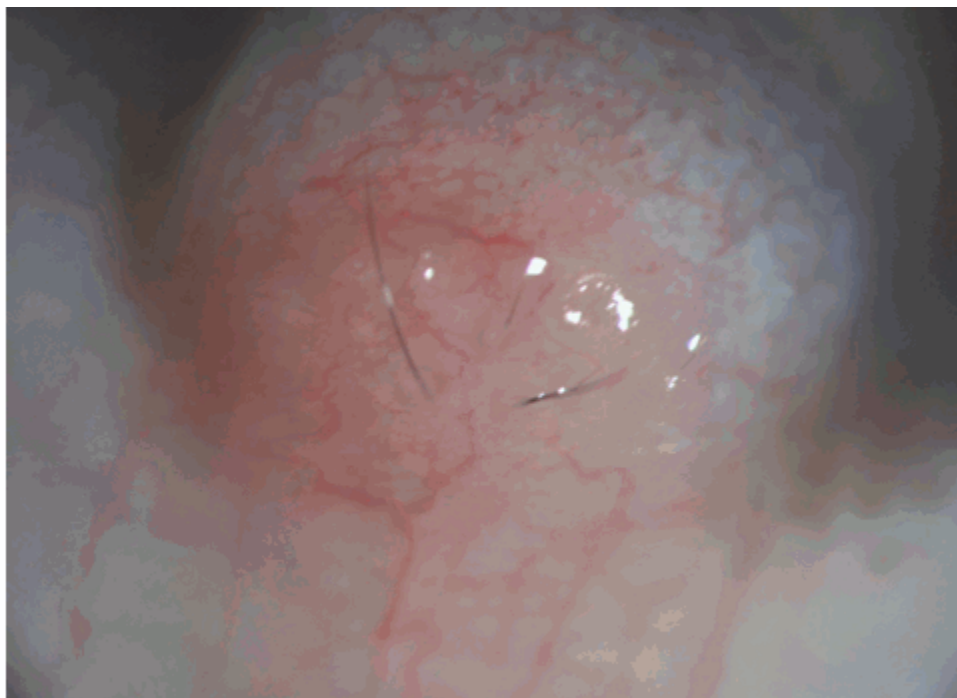


Figura 2. Imagen que muestra una masa tumoral, vascularizada, con presencia de pelos en su superficie.

Se planteó el diagnóstico clínico de un tumor dermoide córneoconjuntival y se decidió la intervención quirúrgica electiva y ambulatoria previo consentimiento informado del paciente.

En el acto quirúrgico, fue realizada la extirpación total de la masa tumoral en combinación con la autoplastia conjuntival (sutura nylon 10-0).

Se realizó autoplastia conjuntival. (Figura 3).

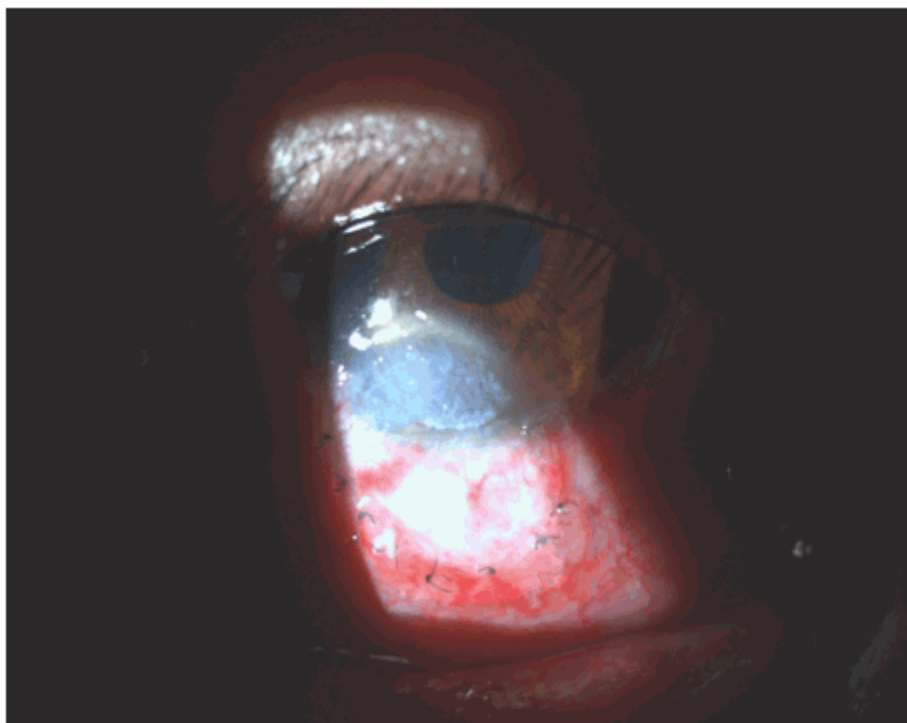


Figura 3. Imagen que muestra en el postoperatorio inmediato la presencia de opacidad corneal residual y la autoplastia conjuntival realizada.

El diagnóstico histopatológico fue consistente con tumor dermoide.

Se indicó tratamiento posoperatorio con colirio de tobramicina y dexametazona (Tobradex) y fue retirada la sutura conjuntival a los 21 días. No hubo complicaciones posoperatorias.

DISCUSIÓN

Los tumores de la conjuntiva son unos de los más frecuentes del ojo y anejos. Abarcan un amplio espectro desde lesiones benignas como el papiloma a otras malignas que pueden poner en peligro la función visual y la vida del paciente, como el carcinoma epidermoide y el melanoma. Pueden surgir de cualquiera de las células que componen la conjuntiva aunque los más frecuentes son los de origen epitelial y melanocítico.

El diagnóstico precoz es fundamental para prevenir la extensión ocular y sistémica y para preservar la función visual.⁴⁻⁸

Los coristomas epibulbares son los tumores conjuntivales congénitos más frecuentes. El dermoide se asocia con la presencia de coloboma palpebral por lo que se sugiere que la patogenia puede estar relacionada con un desarrollo anormal de los párpados. Se asocia, además, con el síndrome de Goldenhar, también conocido como espectro facio-óculo-aurículo-vertebral; en el cual se presentan en mayor o menor grado alteraciones de la cara, ojo, pabellón auricular y vértebras. Puede presentarse también de forma aislada y no tener relación con ninguna afección desde el punto de vista general u ocular.⁷⁻⁹

En este paciente no se encontraron antecedentes familiares y/o personales positivos de síndromes genéticos asociados. Consultó al facultativo en la etapa de adolescencia por síntomas asociados a afecciones de la superficie ocular, coincidiendo con la presencia de lesión ocular. Otros casos consultan refiriendo disminución de la visión o distorsiones visuales por el astigmatismo provocado por el crecimiento del tumor. El diagnóstico inicial fue establecido por las características clínicas de la lesión y corroborado desde el punto de vista histológico, lo cual es importante para el médico y el paciente.

Los autores de este artículo consideran que no siempre es necesario extirparlos; si son pequeños, la observación y evaluación periódica son útiles para la toma de decisiones posteriores. Después de su excéresis no tienden a recidivar. En este caso se realizó la autoplastia conjuntival para prevenir la invasión corneal de tejido cicatrizal posterior a la resección quirúrgica del tumor.

Pueden existir complicaciones posoperatorias relacionadas con la infección secundaria o manipulación excesiva durante el acto quirúrgico lo cual no ocurrió en el caso expuesto.

Se puede concluir que son tumores congénitos benignos cuyas características clínicas orientan el diagnóstico. Se hace necesaria la valoración general del paciente porque puede presentarse de forma aislada o asociado con síndromes genéticos.

REFERENCIAS BIBLIOGRÁFICAS

1. Díaz Pérez JA, García Ayala E, García Ramírez CA. Coristoma complejo de la carúncula ocular [Internet]. La Mancha: Universidad de Castilla-La Mancha; 2009. [cited 23 Ene 2012] Available from: http://www.conganat.org/10congreso/trabajo.asp?id_trabajo=1649&tipo=1.
2. Bhallil S, Benatiya I, Abdouni O, Mahjoubi B, Hicham T. Goldenhar Syndrome: Ocular Features. Bull Soc Belge Ophtalmol. 2010 ; 316: 17-20.
3. Villanueva Mendoza C. Coristomas epibulbares en síndromes genéticos. Presentación de casos. Rev Mex Oftalmol. 2008 ; 82 (6): 410-5.
4. García Soblechero E, Mora Navarro D, Fernández Aparicio A. Tumor lipodermoide conjuntival en lactante. An Pediatr(Barc). 2013 ; 79: 331-2.
5. Alarcón Henao T, Bernal Uruchurtu G, Salcedo Casillas G, Gómez Leal A, Rodríguez Reyes AA. Coristomas epibulbares. Características clinicopatológicas. Rev Mex Oftalmol. 2004 ; 78 (4): 182-7.
6. Orellana ME, de Pifano IA. Patología ocular para el patólogo general. Rev Oftalmol Venez [revista en Internet]. 2006 [cited 23 Ene 2012] ; 62 (1): [aprox. 29p]. Available from: http://www2.scielo.org.ve/scielo.php?script=sci_arttext&pid=S0484-80392006000100005&lng=es&nrm=is..&lng=es.
7. Kadri R, Kudva AA, Achar A, Hegde S. Corneal Dermoid. Online J Health Allied Scs [revista en Internet]. 2011 [cited 23 Ene 2012] ; 10 (1): [aprox. 4p]. Available from: <http://cogprints.org/7837/1/2011-1-23.pdf>.
8. Ausin E, Gómez Maestra MJ, Martínez Costa R, Francês E, López Sánchez E. Tumores de la conjuntiva y córnea. Annals d'Oftalmología. 2008 ; 16 (1): 10-20.
9. Saornil MA, Becerra E, Méndez MC, Blanco G. Tumores de la conjuntiva. Arch Soc Esp Oftalmol. 2009 ; 84: 7-22.