

ARTÍCULO ORIGINAL

Caracterización clínica, imagenológica y anatomopatológica de las lesiones hepáticas focales

Clinical, Imaging and Anatomopathological Characterization of Focal Liver Lesions

Emma Midiannys Fonte Griñán¹ Maribel Misas Menéndez¹ Ileana González Santana²

¹ Hospital General Universitario Dr. Gustavo Aldereguía Lima, Cienfuegos, Cienfuegos, Cuba, CP: 55100

² Hospital Pediátrico Universitario Paquito González Cueto, Cienfuegos, Cienfuegos, Cuba, CP: 55100

Cómo citar este artículo:

Fonte-Griñán E, Misas-Menéndez M, González-Santana I. Caracterización clínica, imagenológica y anatomopatológica de las lesiones hepáticas focales. **Medisur** [revista en Internet]. 2014 [citado 2026 Feb 11]; 12(2):[aprox. 7 p.]. Disponible en: <https://medisur.sld.cu/index.php/medisur/article/view/2711>

Resumen

Fundamento: El ultrasonido abdominal es esencial para el diagnóstico preciso de las lesiones focales hepáticas. Tumores benignos o malignos son comúnmente detectados por este estudio, aunque su confirmación se complete con los signos clínicos y los resultados de la biopsia.

Objetivo: analizar la relación entre el diagnóstico clínico, imagenológico y anatomopatológico de las lesiones hepáticas focales.

Métodos: se realizó una investigación descriptiva con 60 pacientes afectados por lesiones hepáticas, diagnosticadas por ultrasonido en el centro de diagnóstico por imágenes del Hospital Dr. Gustavo Aldereguía Lima de Cienfuegos, durante el período comprendido desde el 1 de marzo de 2011 al 31 de marzo 2012. Se utilizaron las variables: edad, sexo, color de la piel, motivos de realización del ultrasonido, antecedentes patológicos personales, aspecto ultrasonográfico, topografía y número de las lesiones y resultados anatomopatológicos.

Resultados: el grupo de edades más afectado fue el de 40 a 59 años, con predominio del sexo femenino (63,4 %) y el color de la piel blanco (70 %). Prevalcieron las imágenes tumorales ecogénicas y las anecoicas, con predilección por el lóbulo hepático derecho. La causa más reiterada de realización del ultrasonido fue el dolor abdominal. Se destacaron las lesiones benignas (63,3 %), y el hemangioma fue el tumor más frecuentemente observado. Las metástasis hepáticas predominaron sobre los tumores hepáticos primarios.

Conclusión: existió una relación muy positiva entre los hallazgos ultrasonográficos y los resultados anatomopatológicos en las lesiones hepáticas focales, encontrándose diferencias entre estas y las formas clínicas de presentación.

Palabras clave: hepatopatías, neoplasias hepáticas, ultrasonografía, autopsia, biopsia

Abstract

Background: abdominal ultrasound is essential for the accurate diagnosis of focal liver lesions. Benign or malignant tumors are commonly detected by this test, although confirmation is completed with clinical signs and biopsy results.

Objective: to analyze the relationship between clinical, imaging and anatomopathological diagnosis of focal liver lesions.

Methods: a descriptive study was conducted in 60 patients with liver lesions diagnosed by ultrasound in the imaging center of the Dr. Gustavo Aldereguía Lima Hospital in Cienfuegos, from March 1st, 2011 to March 31st, 2012. The variables were: age, gender, skin color, reasons for conducting ultrasound, personal medical history, ultrasonographic features, topography and number of lesions and anatomopathological results.

Results: the most affected patients were 40 to 59 years old, predominantly female (63.4 %) and white (70%). Echogenic and anechoic tumor images prevailed, especially in the right hepatic lobe. The most common cause for conducting ultrasound was abdominal pain. Benign lesions (63.3%) were noted, and the most frequently observed tumor was hemangioma. Liver metastases were more common than primary liver tumors.

Conclusion: there was very a positive relationship between ultrasonographic and anatomopathological findings in focal liver lesions, showing differences between them and clinical presentations.

Key words: liver diseases, liver neoplasms, ultrasonography, autopsy, biopsy

Aprobado: 2014-02-17 12:49:07

Correspondencia: Emma Midiannys Fonte Griñán. Hospital General Universitario Dr. Gustavo Aldereguía Lima emma.fonte@gal.sld.cu

INTRODUCCIÓN

Con frecuencia al realizar un ultrasonido abdominal, el hígado del paciente, como primer órgano examinado, exhibe lesiones únicas o múltiples que motivan interrogantes como ¿serán benignas o malignas?, de ser malignas, ¿serán primarias o metastásicas? En este sentido, muchos autores han tratado de descifrar este enigma precisando las características ultrasonográficas para realizar un diagnóstico imagenológico más exacto de la lesión.¹

Se define como lesión focal hepática, una formación de contenido sólido o líquido que no forma parte de la anatomía normal del hígado, de naturaleza muy variada. Su filiación diagnóstica se fundamenta en los hallazgos clínicos, las técnicas de imagen y, con frecuencia, en el estudio histológico.¹⁻³

Aunque los antecedentes y los datos clínicos suelen ayudar, en ocasiones la sintomatología abdominal es inespecífica y el diagnóstico definitivo se establece mediante dos pruebas esenciales: técnicas de imagen y estudio citohistológico. De todas las técnicas imagenológicas empleadas en el estudio y tratamiento de estas lesiones, la ecografía es la más utilizada por ser la más difundida, la más económica, por no usar radiaciones ionizantes y ofrecer imágenes de alta resolución; además, puede repetirse las veces que sean necesarias y permite la visualización en tiempo real del recorrido que sigue la aguja en el momento de la punción, siempre que sea necesario realizar estudio anatomopatológico.³

La ecografía es esencial para el diagnóstico preciso, pues proporciona una valoración detallada de las lesiones según la localización, la forma, el tamaño de la tumoración, así como la relación con otras estructuras adyacentes, además puede poner de manifiesto lesiones previamente no sospechadas. El estudio anatomopatológico es el procedimiento que garantiza el diagnóstico definitivo, pues puntualiza las particularidades y el origen de las lesiones metastásicas, y distingue las lesiones displásicas del carcinoma hepatocelular al precisar la naturaleza de algunas lesiones atípicas.⁴⁻⁷

Este estudio tiene como objetivo analizar la relación entre el diagnóstico clínico, los elementos imagenológicos encontrados por ultrasonido y los hallazgos anatomopatológicos

de las lesiones hepáticas focales.

MÉTODOS

Se realizó una investigación descriptiva, de serie de casos, en el período comprendido desde el 1 de marzo de 2011 al 31 de marzo 2012. La serie estuvo constituida por 60 pacientes con lesiones hepáticas focales diagnosticadas por ultrasonido, a los cuales se les pudo tomar, además, algún tipo de muestra para exámenes anatomopatológicos de dichas lesiones realizado en el centro de diagnóstico por imágenes del Hospital Dr. Gustavo Aldereguía Lima de Cienfuegos.

Las variables analizadas fueron: edad, sexo, color de la piel, motivo de realización del examen, topografía de las lesiones (lóbulo derecho, izquierdo o caudado), aspecto ultrasonográfico de las lesiones (ecogénicas, hipoecogénicas y anecoicas), número de lesiones (únicas o múltiples), hallazgos anatomopatológicos (tumores benignos y malignos: metastásicos o primitivos) y tipo de lesión según los hallazgos hitopatológicos.

Los pacientes fueron examinados con un equipo de ultrasonido marca Toshiba, en tiempo real, con un transductor de 3,5 MHz. Se realizó biopsia por aspiración con aguja fina (BAAF) de la lesión, en aquellos pacientes donde la localización del proceso focal fue abordable mediante este método; en los que no se pudo realizar el proceder, se hizo biopsia hepática mediante laparoscopia, contando siempre con su consentimiento y el de sus familiares. Por último, en los casos de fallecidos que por diversas razones no se les pudo investigar con los procedimientos anteriores, se obtuvo este resultado por la necropsia.

En cuanto a los distintos patrones ultrasonográficos de las lesiones hepáticas focales, se definió como: Imagen tumoral: a toda aquella lesión ocupante de espacio, redondeada, mayor de 25 milímetros de diámetro y que podía ser ecogénica o hipoecogénica, en relación con la mayor o menor ecogenicidad en comparación con el parénquima hepático indemne.

Imagen nodular: a las lesiones de diámetros desde 1mm hasta 24 milímetros, ya fueran únicas (solitarias) o múltiples (2 ó más), de diversa localización en cualquiera de los tres lóbulos hepáticos (derecho, izquierdo y caudado).

Por patrón quístico: a toda masa anecoica, redondeada, con refuerzo posterior, fueran únicas o múltiples.

Con aspecto benigno: a todas las imágenes anecoicas, también a aquellas imágenes ecogénicas de bordes regulares, nítidos y bien precisos, únicas o múltiples, sin halo hipoecogénico a su alrededor.

Con aspecto maligno: a las imágenes hipoecogénicas y a todas aquellas imágenes que, siendo ecogénicas, no cumplieran con las características consideradas con aspecto benigno.

Se diseñó una planilla de recolección de datos por los autores del trabajo, para aplicarla a cada paciente. Esta fue aprobada por el colectivo de profesores del Centro de diagnóstico. La información fue procesada, resumida y

presentada en tablas y gráficos.

La investigación forma parte del informe final de terminación de residencia para la especialidad de Imagenología, en virtud de lo cual ha sido aprobada por el Comité de Ética de la Investigación del Hospital Gustavo Aldereguía Lima.

RESULTADOS

Al analizar su distribución, según el sexo y grupo de edades, se pudo observar que de forma general el sexo más afectado fue el femenino (63,3 %), con una proporción 2:1. El grupo de edades más representativo fue el de 40 a 59 años, con un total de 29 pacientes (48,4 %) y el segundo lugar lo ocupó el grupo de 60 a 79 años con 21 (35 %). (Tabla 1)

Tabla 1. Distribución de la población según edad y sexo

Grupo de edades	Sexo					
	Femenino		Masculino		Total	
	No.	%	No.	%	No.	%
20 a 39	9	15	0	0	9	15
40 a 59	20	33,4	9	15	29	48,4
60 a 79	9	15	12	20	21	35
80 y más	0	0	1	1,6	1	1,6
Total	38	63,4	22	36,6	60	100

La distribución de las lesiones hepáticas focales según el color de la piel, mostró un amplio predominio de la piel blanca a razón de 2,6:1, con 42 pacientes para un 70 %.

El dolor abdominal resultó el motivo más frecuente de indicación de estudios ultrasonográficos (30 %), seguido por el síndrome general (20 %), y los antecedentes de cirrosis hepática (15 %). (Tabla 2)

Tabla 2. Motivo de realización del examen

Motivo de realización del examen	No.	%
Dolor abdominal	18	30
Síndrome general	12	20
Dispepsia	5	8,3
Antecedentes de cirrosis hepática	9	15
Búsqueda de metástasis	8	13,3
Hepatomegalia	5	8,3
Examen de rutina (asintomáticos)	3	5
Total	60	100

En cuanto a la distribución de las lesiones hepáticas focales según sus características topográficas y su ecopatrón, hubo un amplio predominio de lesiones en el lóbulo derecho, representativas del 71,7 %; el segundo lóbulo

más afectado fue el izquierdo, con 14 lesiones que representaron un 23,3 %. Desde el punto de vista del ecopatrón, fueron más las lesiones ecogénicas, y le siguieron en orden de prioridad las lesiones anecoicas. (Tabla 3)

Tabla 3. Topografía de las lesiones hepáticas focales según su aspecto ultrasonográfico

Topografía	Aspecto ultrasonográfico de las lesiones							
	Ecogénicas		Hipoecogénicas		Anecoicas		Total	
	No.	%	No.	%	No.	%	No.	%
Lóbulo derecho	24	40	10	16,7	9	15	43	71,7
Lóbulo izquierdo	6	10	1	1,6	7	11,7	14	23,3
Lóbulo caudado	2	3,3	1	1,7	0	0	3	5
Total	32	53,3	12	20	16	26,7	60	100

La relación entre el aspecto ultrasonográfico y el tamaño y número de las lesiones, mostró que las imágenes ecogénicas exhibieron el mayor

porcentaje (61,7 %), dentro de las cuales los nódulos múltiples fueron los más frecuentes (23,3 %), seguida por la imagen tumoral ecogénica única que se presentó en 12 pacientes para un 20 %. En tercer lugar se presentaron los tumores anecoicos (quistes) únicos. (Tabla 4)

Tabla 4. Tamaño y número de las lesiones según su aspecto ultrasonográfico

Aspecto	Tamaño y número de las lesiones					
	Nodulares		Tumorales		Total	
	Únicas	Múltiples	Únicas	Múltiples	No	%
Ecogénicas	4	14	12	7	37	61.7
Hipoecogénicas	0	0	7	0	7	11.6
Anecoicas	4	2	8	2	16	26.7
Total	8	16	27	9	60	100

Los hallazgos anatomopatológicos mostraron un predominio de las lesiones benignas (63,3 %);

dentro de las lesiones malignas, las metastásicas fueron más representativas (25 %). (Tabla 5)

Tabla 5. Hallazgos anatomopatológicos

Hallazgos anatomopatológicos		No.	%
Tumores benignos		38	63,3
Tumores malignos	Primarios	7	11,7
	Metastásicos	15	25
Total		60	100

Al relacionar los resultados anatomopatológicos con los hallazgos ultrasonográficos, se observó que de los 35 pacientes diagnosticados por ultrasonido con lesiones benignas, el 100 % fue

confirmado por los estudios anatomopatológicos; lo mismo sucedió con los tumores malignos primitivos, no así con los tumores malignos metastásicos, donde de 18 solo 15 fueron confirmados. (Tabla 6)

Tabla 6. Relación entre los hallazgos ultrasonográficos y los resultados anatomopatológicos

Aspecto ultrasonográfico	Diagnóstico anatomopatológico							
	Tumores benignos		Tumores malignos primitivos		Tumores malignos metastásicos		Total	
	No.	%	No.	%	No.	%	No.	%
Tumores con aspecto benigno	35	58,3	0	0	0	0	35	58,3
Tumores con aspecto maligno primitivo	0	0	7	11,7	0	0	7	11,7
Tumores con aspecto maligno metastásico	3	5	0	0	15	25	18	30
Total	38	63,3	7	11,7	15	25	60	100

Las lesiones benignas mayormente observadas fueron los hemangiomas, que representaron un 55,2 %, con 21 casos, en su mayoría con

imágenes características de esta entidad. Las lesiones malignas metastásicas representaron un 68,2 %. Las lesiones malignas primitivas representaron un 31,8 % del total. (Gráfico 1)

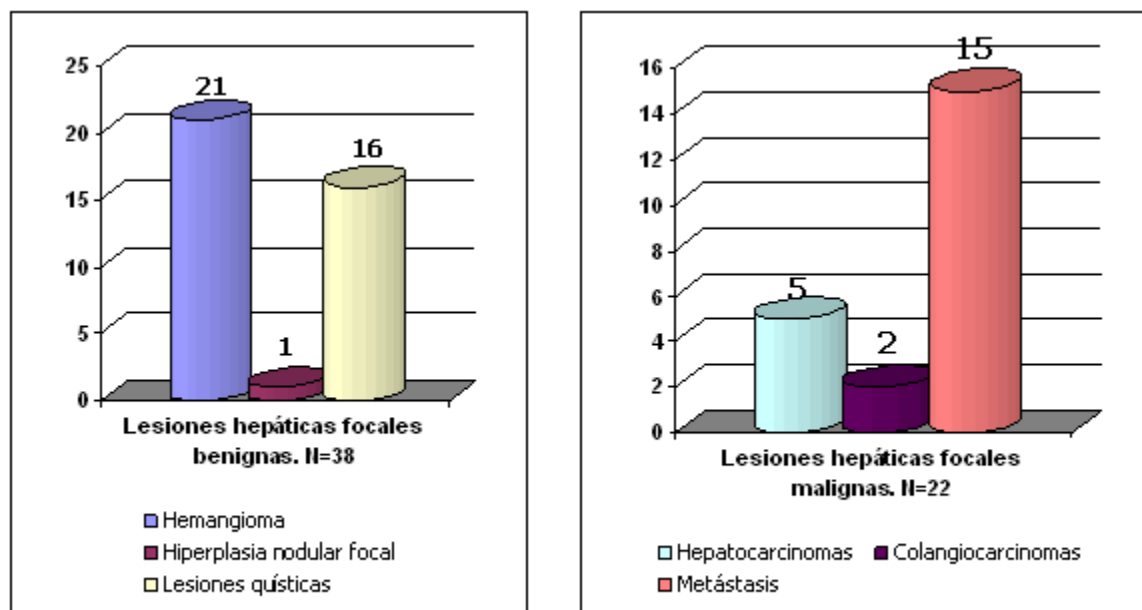


Gráfico 1. Tipo de lesiones hepáticas focales según resultados anatomopatológicos

DISCUSIÓN

Al analizar la distribución de la población afectada según el sexo y grupos de edades, se observó un predominio del sexo femenino; la literatura no revela las causas del predominio de estas lesiones en las mujeres. Respecto a los grupos etarios también existe correspondencia con otros trabajos consultados, donde entre la cuarta y sexta décadas de la vida se encontraban la mayor parte de los enfermos.²

Respecto al elevado porcentaje de pacientes con lesiones hepáticas focales con color de la piel blanca, no se encontraron en la literatura consultada comentarios acerca de predominios raciales en esta enfermedad, aunque se reporta un elevado índice de las neoplasias malignas del hígado en África y Asia (pieles no blancas), en comparación con Europa y los Estados Unidos. Teniendo en cuenta que en este estudio se destacaron más las lesiones benignas, sí pudiera existir alguna relación entre estas variables.

Los síntomas no específicos y poco relevantes se presentaron con los mayores porcentajes al analizar el motivo de realización del ultrasonido abdominal, y llama la atención que el signo clínico hepatomegalia fue motivo menos frecuente de indicación en este estudio. No existen reportes al respecto, aunque estudios

realizados en Chile hablan a favor de un aumento creciente de la indicación de estos exámenes en pacientes con antecedentes de cirrosis hepática, teniendo en cuenta que en Occidente existe una estrecha relación entre esta entidad nosológica y el hallazgo de tumores malignos del hígado hasta en un 90 % de los casos.⁸

Comparando la proporción de las lesiones hepáticas focales según sus características topográficas y su ecopatrón, se observó que, de forma general, hubo un amplio predominio de estas en el lóbulo, lo que coincide con la literatura consultada. En cuanto a la relación entre aspecto ultrasonográfico y tamaño y número de las lesiones, la imagen nodular ecogénica múltiple se observó con mayor frecuencia, seguida por la imagen tumoral ecogénica única y los tumores anecoicos (quistes). Todo esto concuerda con la literatura consultada, donde se obtuvieron resultados similares a estos.⁹

Los tumores hepáticos benignos son relativamente comunes, en su gran mayoría asintomáticos, aunque suelen causar hepatomegalia y en algunos casos se detectan eventualmente por ultrasonido.

Los hallazgos anatomopatológicos mostraron un predominio de las lesiones benignas, lo que concuerda con otras investigaciones.⁵

Relacionando los resultados anatomopatológicos con los hallazgos ultrasonográficos, existió una estrecha correspondencia entre estos exámenes. La literatura consultada más antigua (años 90) planteaba una disparidad en cuanto a estos resultados, no siendo así en los estudios más recientes. Existen aspectos a considerar al establecer esta relación, en el caso de los tumores malignos, en la bibliografía consultada se plantea que resulta compleja una explicación detallada de estos, ya que no existe un patrón constante de estas lesiones cuando se presentan en el hígado, debido a algunos factores como la vascularización, la hemorragia, la necrosis y la fibrosis, las cuales explican por qué tanto los tumores primitivos como los metastásicos pueden dar lugar a imágenes ultrasonográficas semejantes, lo cual no los hace indistinguibles de los tumores benignos, pues a pesar de lo expuesto poseen signos específicos que evidencian su malignidad. En el caso del patrón quístico, resulta fácilmente distinguible por sus características sonográficas bien establecidas.⁹

Cuando el hígado presentó nódulos ecogénicos múltiples, se planteó el diagnóstico de tumor maligno metastásico, esto fue en 17 pacientes; lo cual no resultó exactamente así debido a que existen tumores benignos múltiples con igual patrón ultrasonográfico, de la misma forma que existen metástasis solitarias. Siempre que se observó imagen tumoral hipoecogénica, se planteó el diagnóstico de tumor maligno primitivo, lo cual coincidió con los resultados anatomopatológicos.

En los casos donde se presentaron imágenes tumorales ecogénicas y nódulos ecogénicos solitarios y dependiendo del cuadro clínico del paciente, en ocasiones se pensó en la posibilidad de más de un diagnóstico, a pesar de que tuvieran aspecto de ser benignas. Tal fue el caso de un paciente con unas lesiones tumorales ecogénicas acompañadas de un síndrome general y dispepsia, que hizo pensar en lesiones metastásicas secundarias a un cáncer gástrico, lo cual resultó en hemangioma gigante múltiple después del examen anatomopatológico.

Otros trabajos realizados en Cuba reportaron igualmente una mayor incidencia de lesiones benignas, en cambio trabajos realizados en Chile avalan una mayor frecuencia de las lesiones malignas, lo cual puede estar dado porque solo le realizaron estudios anatomopatológicos a los pacientes que tenían lesiones ultrasonográfica altamente sugestivas de malignidad y no a todos

los pacientes como se hizo en este estudio.⁸⁻¹⁰

Aunque según reportes el adenoma hepatocelular muestra estadísticas destacadas dentro de las lesiones benignas, en nuestra serie las de mayor frecuencia fueron los hemangiomas, seguidos de los quistes y solamente fue visto un caso con hiperplasia nodular focal.¹¹

Las lesiones malignas metastásicas mostraron el mayor porcentaje con respecto a las primitivas, coincidiendo con lo reportado en la literatura internacional. Entre los tumores primarios diagnosticados, fueron más frecuentes los de pulmón, en segundo lugar los de colon y en tercero el de mamas. De las siete lesiones primitivas diagnosticadas, cinco resultaron ser hepatocarcinomas, tres de ellos bien diferenciados, y dos colangiocarcinomas; además, tres de los hepatocarcinomas fueron portados por pacientes con antecedentes de cirrosis hepática en diferentes estadios de la enfermedad. Trabajos realizados en Europa plantean un 90 % de relación entre estas dos entidades.^{10,12}

Se concluye que existió una relación muy positiva entre los hallazgos ultrasonográficos y los resultados anatomopatológicos en las lesiones hepáticas focales, encontrándose diferencias entre estas y las formas clínicas de presentación.

REFERENCIAS BIBLIOGRÁFICAS

1. Chaparro M, González L, Moreno R. Potencial de la ultrasonografía ecopotenciada en la caracterización de las lesiones focales hepáticas. *Med Clin (Barc)*. 2008 ; 131 (2): 73-7.
2. El-Seraq HB. Epidemiology of hepatocellular carcinoma. In: Arroyo V, Sánchez A, Fernández J, Forns X, Ginés P, Rodes J. *Advances in the therapy of liver disease*. Barcelona: Ed. Ars; 2007. p. 159-70.
3. Ugarte JC, Ugarte D. Avances imagenológicos en el diagnóstico de los tumores hepáticos. Experiencia del CIMEQ. In: Hernández JC, Samada M. *Hepatología 2006*. Ciudad de La Habana: CIMEQ; 2006.
4. Parrilla Delgado ME, López Soto MV, Valls Pérez O. Hígado. In: *Atlas de ecocitopatología diagnóstica en las lesiones abdominales* [Internet]. La Habana: Editorial Ciencias Médicas; 2006. [cited 19 Nov 2010] Available from:

http://bvs.sld.cu/libros/libro_de_ecocipatologia/capitulo2.pdf.

5. Ramia JM, Muffak K, Villar J, Garrote D, Ferrón JA. Tumores hepáticos sólidos benignos. *Cir Esp* [revista en Internet]. 2005 [cited 19 Sep 2012] ; 77 (5): [aprox. 14p]. Available from: http://www.aecirujanos.es/revisiones_cirugia/2005/Mayo1.pdf.

6. Broderick LS, Kopecky KK, Cramer H. Image-guided coaxial fine needle aspiration biopsy with a side-exiting guide. *J Comput Assist Tomogr*. 2002 ; 26 (2): 292-7.

7. Valls Pérez O, Parrilla Delgado M, Rodríguez Brito A. Estudio comparativo en las afecciones del hígado. In: *Atlas comparativo entre ultrasonido diagnóstico y tomografía axial computarizada*. La Habana: Editorial Científico-Técnica; 1988. p. 213-59.

8. Miranda R; Stambuk J; Vial MT, Miranda A. Peliosis hepática focal: Caso clínico radiológico. *Rev Med Chile* [revista en Internet]. 2010 [cited 19 Sep 2012] ; 8 (9): [aprox. 10p]. Available from: http://www.scielo.cl/scielo.php?pid=S0034-98872010000900008&script=sci_arttext.

9. Losada MH, Roa JC, García MD, Araya JC, Burgos Luis, Silva J. Hepatocarcinoma con

componente sarcomatoide: Caso clínico. *Rev méd Chile* [revista en Internet]. 2007 [cited 12 Feb 2013] ; 135 (6): [aprox. 11p]. Available from: http://www.scielo.cl/scielo.php?script=sci_arttext&pid=S0034-98872007000600012&lng=es. <http://dx.doi.org/10.4067/S0034-98872007000600012>.

10. Ponferrada A, Salcedo M, Matilla A, Núñez O, Bañares R, Álvarez E, et al. Heterogeneidad clínica y evolutiva del hemangioendotelio epitelioide hepático. *Gastroenterol Hepatol*. 2005 ; 28 (6): 321-5.

11. Baldomir Mesa T, Jiménez González G, Vergara Hidalgo M. Rotura gástrica por hemangioma esplénico. Presentación de un caso. *Acta Médica del Centro* [revista en Internet]. 2012 [cited 12 Feb 2013] ; 6 (1): [aprox. 9p]. Available from: http://www.actamedica.sld.cu/r1_12/pdf/hemangioma.pdf.

12. Linares A, Rodríguez M, González ML, Velásquez FR, Martínez M, González N, et al. La ecografía en el diagnóstico del carcinoma hepatocelular. *Revista Española de Ecografía Digestiva* [revista en Internet]. 2006 [cited 19 May 2012] ; 8 Suppl 1: [aprox. 20p]. Available from: http://www.ecodigest.net/revista/numeros/suppl_1_06/linares_supl_1_06_5.htm.