

## PRESENTACIÓN DE CASO

# Tratamiento de la consolidación viciosa del extremo distal del radio

## Management of Malunions of the Distal Radius

Yaniel Truffin Rodriguez<sup>1</sup> Osmany Pérez Martínez<sup>1</sup> Rafael Esmandy Gómez Arregoitía<sup>1</sup> Indira L. Gómez Gil<sup>1</sup>

<sup>1</sup> Hospital General Universitario Dr. Gustavo Aldereguía Lima, Cienfuegos, Cienfuegos, Cuba, CP: 55100

### Cómo citar este artículo:

Truffin-Rodriguez Y, Pérez-Martínez O, Gómez-Arregoitía R, Gómez-Gil I. Tratamiento de la consolidación viciosa del extremo distal del radio. **Medisur** [revista en Internet]. 2014 [citado 2023 Abr 2]; 13(1):[aprox. 4 p.]. Disponible en: <https://medisur.sld.cu/index.php/medisur/article/view/2657>

### Resumen

Las fracturas del extremo distal del radio a menudo cursan con un grupo de complicaciones importantes, dentro de estas, la consolidación viciosa constituye una de las más incapacitantes. Su manejo mediante las técnicas de rescate constituye un elemento fundamental para su resolución. Se presenta el caso de una paciente de 60 años de edad, procedencia urbana y antecedentes de salud, atendida en el Hospital General Universitario Dr. Gustavo Aldereguía Lima de Cienfuegos, aquejada de una consolidación viciosa del extremo distal del radio de la mano izquierda como consecuencia de una fractura de Colles anterior. Refirió dolor intenso que le impedía conciliar el sueño y marcada limitación para realizar las actividades de la vida diaria. Se realizó cirugía de rescate consistente en la osteotomía del extremo distal del radio de base dorsal con aporte de injerto según lo propuesto en la técnica de Fernández, con resultados satisfactorios.

**Palabras clave:** fracturas del radio, osteotomía, fijación interna de fracturas

### Abstract

Fractures of the distal radius often present with a group of major complications. Of these, malunion is one of the most disabling. Its management through salvage procedures is essential for its correction. The case of a 60-year-old healthy woman of urban origin treated at the Dr. Gustavo Aldereguía Lima University General Hospital in Cienfuegos because of a malunion of the distal end of the left radius as a result of a previous Colles' fracture is presented. The patient complained of severe pain preventing her from sleeping and performing daily life activities. A salvage surgery consisting of the osteotomy of the distal dorsal radius with bone grafting was performed using Fernández technique with satisfactory results.

**Key words:** radius fractures, osteotomy, fracture fixation, internal

**Aprobado:** 2014-12-15 12:07:05

**Correspondencia:** Yaniel Truffin Rodriguez. Hospital General Universitario Dr. Gustavo Aldereguía Lima. Cienfuegos. [luisgp@jagua.cfg.sld.cu](mailto:luisgp@jagua.cfg.sld.cu)

## INTRODUCCIÓN

La consolidación viciosa de las fracturas del extremo distal del radio constituye una afección frecuente. A pesar del desarrollo alcanzado en los últimos años en el manejo de las lesiones traumáticas de dicha zona, todavía es preciso perfeccionar el uso de estas técnicas de rescate descritas en la literatura con el objetivo de solucionar esta incapacitante complicación. Los resultados obtenidos con las técnicas mencionadas son satisfactorios siempre que se cumpla con las indicaciones para lo cual fueron creadas.<sup>1-4</sup>

El objetivo del tratamiento de esta entidad está encaminado a mejorar la movilidad articular, eliminar o aliviar el dolor, corregir en lo posible los trastornos estéticos presentes y retrasar la

instalación de procesos degenerativos en la articulación afectada.

## PRESENTACIÓN DEL CASO

Paciente femenina de 60 años de edad con antecedentes de salud, atendida en el Servicio de Ortopedia y Traumatología del Hospital General Universitario Dr. Gustavo Aldereguía Lima, de Cienfuegos, aquejada de una consolidación viciosa del extremo distal del radio de la mano izquierda como consecuencia de una fractura de Colles anterior.

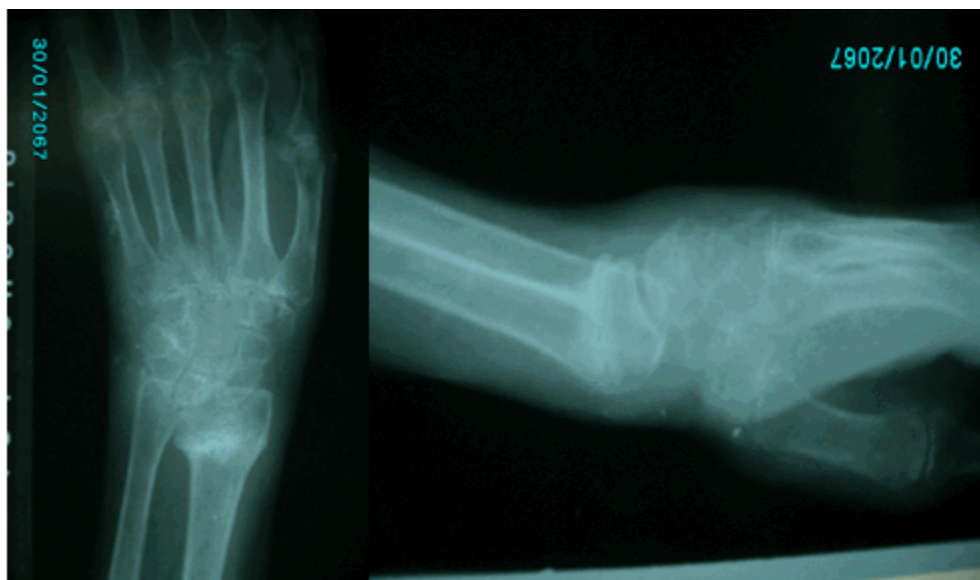Era llamativo el aspecto de la muñeca afectada, pues se constató una deformidad en su cara dorsal, con signo de los radiales visible en la vista anteroposterior. (Figuras 1 y 2).



**Figuras 1 y 2.** Aspecto de la mano afectada en que se observa lo llamativo de la deformidad marcada del extremo distal del radio.

Sin embargo, lo más importante del caso era el dolor intenso referido por la paciente que incluso le impedía conciliar el sueño y es importante destacar la marcada limitación para realizar las actividades de la vida diaria.

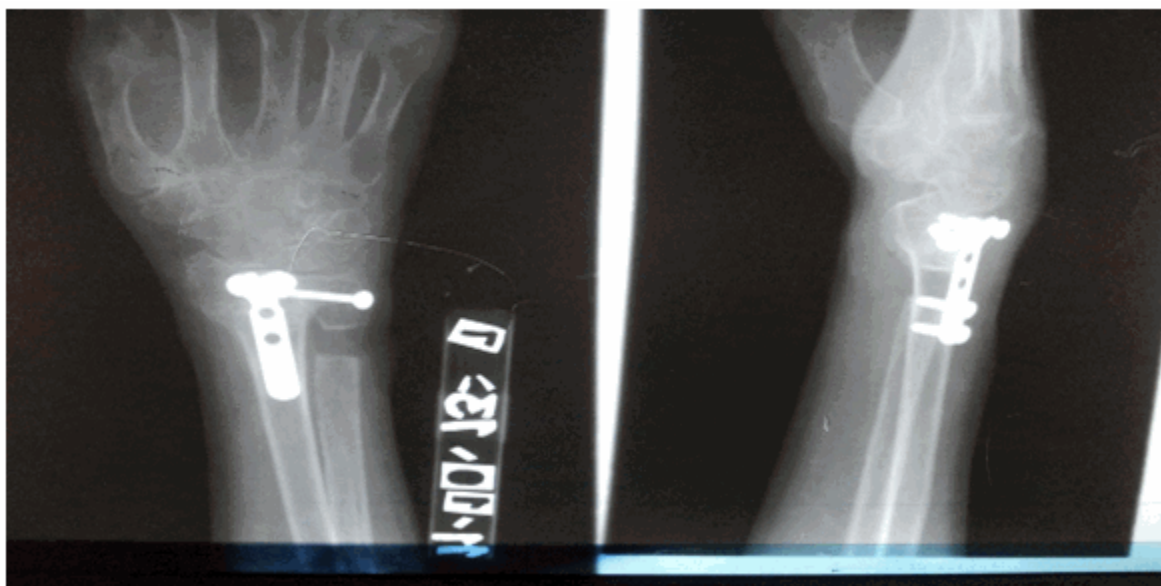Se indicaron radiografías, en las que se pudo observar la varianza radio-cubital, la alteración de la articulación radio-cubital y la inclinación anómala de la fosa lunar del radio en sentido dorsal. (Figuras 3 y 4).



**Figuras 3 y 4.** Imágenes radiográficas en vista antero posterior y lateral que muestran la varianza radio-cubital, la alteración de la articulación radio-cubital y la inclinación anómala de la fosa lunar del radio en sentido dorsal.

Tras valorar el caso se decidió realizar una cirugía de rescate consistente en la osteotomía del extremo distal del radio de base dorsal con aporte de injerto según lo propuesto en la técnica de Fernández<sup>8</sup> y de esta manera restablecer la angulación normal de la fosa lunar del mismo, además se empleó una técnica de

Sauvé-Kapandji<sup>9</sup> para corregir los trastornos de la articulación radio-cubital distal, se empleó para la osteosíntesis de la osteotomía una lámina en T de cuatro orificios con tornillos 2,5 mm; además se utilizó un tornillo maleolar de la medida adecuada para estabilizar la artrodesis radio-cubital distal. (Figuras 5 y 6).

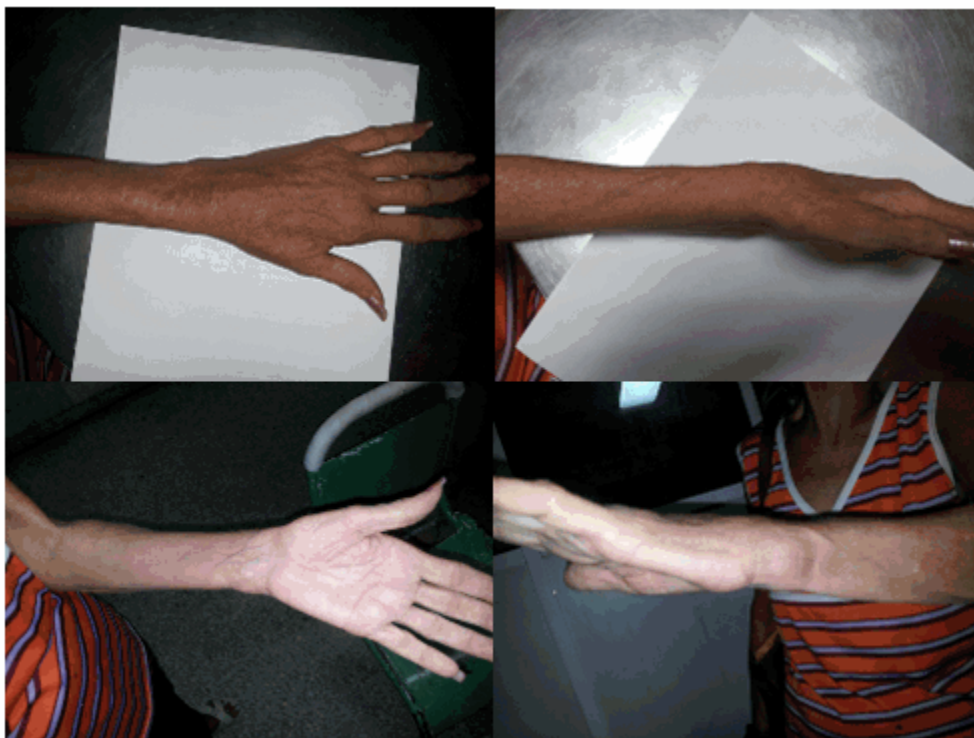


**Figuras 5 y 6.** Imágenes que muestran el aspecto radiológico de la mano afectada, tras la realización del procedimiento quirúrgico.

La paciente, tras la intervención quirúrgica, se mantuvo en sala de ortopedia por un periodo de 48 horas, transcurrido este tiempo fue egresada del servicio y se realizó una primera consulta a los 15 días de la cirugía, en la cual se examinó la herida quirúrgica y fueron retirados los puntos. El seguimiento desde este momento se realizó mensualmente y en estos se revisaron las

radiografías de control constatándose en todo momento la mantención de la reducción de la osteotomía realizada con anterioridad.

A los tres meses, la mano había recuperado su aspecto normal y se constataba la consolidación del extremo distal del radio. (Figuras 7, 8, 9 y 10).



**Figuras 7, 8, 9 y 10.** Secuencia de imágenes que muestran aspecto de la mano a los tres meses de la cirugía.

Tras este periodo la paciente fue valorada por el fisioterapeuta de su área de salud y comenzó con un esquema de fisioterapia propuesto por el mismo, dicha rehabilitación se mantuvo por un periodo de cuatro semanas.

Al finalizar su recuperación al sexto mes la paciente lograba una adecuada prono-supinación y los movimientos de flexoextensión de la muñeca se mostraban suficientes para la realización de las actividades de la vida diaria, por otra parte, el dolor nocturno desapareció y solo registraba molestias con actividades físicas intensas.

## DISCUSIÓN

Las técnicas de rescate para la consolidación viciosa de las fracturas del extremo distal del radio constituyen una herramienta de gran valor para el cirujano ortopédico, se obtienen resultados favorables con su empleo siempre que se cumplan con los criterios para lo cual fueron descritas.<sup>5-7</sup>

Es llamativo que, a pesar de los avances obtenidos en la traumatología a nivel mundial y nacional, todavía nos encontramos con este grave trastorno, incapacitante y poco aceptado por los pacientes desde el punto de vista estético. Los autores consideran firmemente que las

técnicas quirúrgicas empleadas para su resolución constituyen herramientas de un valor incalculable para el personal encargado de solucionarlos, por ende su conocimiento y adecuada aplicación son obligatorios para los cirujanos ortopédicos.

## REFERENCIAS BIBLIOGRÁFICAS

1. Graham TJ. Surgical correction of malunited fractures of the distal radius. *J Am Acad Orthop Surg.* 1997 ; 5 (5): 270-81.
2. Inhofe PD, Moneim MS. Osteotomy for malunion of a radial neck fracture. *Orthopedics.* 1998 ; 21 (4): 481-2.
3. Kamineni S, Maritz NG, Morrey BF. Proximal radial resection for posttraumatic radioulnar synostosis: a new technique to improve forearm rotation. *J Bone Joint Surg Am.* 2002 ; 84A (5): 745-51.
4. Malone KJ, Magnell TD, Freeman DC, Boyer MI, Placzek JD, et al. Surgical correction of dorsally angulated distal radius malunions with fixed angle volar plating: a case series. *J Hand Surg Am.* 2006 ; 31 (3): 366-72.
5. Ring D, Prommersberger KJ, González del Pino J, Capomassi M, Slullitel M, Jupiter JB. Corrective osteotomy for intra-articular malunion of the distal part of the radius. *Surgical Technique. J Bone Joint Surg Am.* 2006 ; 88 Suppl 1(Pt 2): S202-11.
6. Wada T, Isogai S, Kanaya K, Tsukahara T, Yamashita T. Simultaneous radial closing wedge and ulnar shortening osteotomies for distal radius malunion. *J Hand Surg Am.* 2004 ; 29 (2): 264-72.
7. Thivaios GC, McKee MD. Sliding osteotomy for deformity correction following malunion of volarly displaced distal radial fractures. *J Orthop Trauma.* 2003 ; 17 (5): 326-33.
8. Fernández DL. Correction of posttraumatic wrist deformity in adults by osteotomy, bone grafting and internal fixation. *J Bone Joint Surg.* 1982 ; 64A: 1164-78.
9. Sanders RA, Frederick HA, Hontas RB. The Sauvé-Kapandji procedure: a salvage operation for the distal radioulnar joint. *J Hand Surg.* 1991 ; 16A: 1125-29.