

PRESENTACIÓN DE CASO

Fijación interna en la fractura expuesta del tobillo. Presentación de dos casos

Internal Fixation of Open Ankle Fracture. Report of Two Cases

Yaniel Truffin Rodríguez¹ Juan C. Cabrera Suárez¹ Indira L. Gómez Gil¹ José Julio Requeiro Morejón¹

¹ Hospital General Universitario Dr. Gustavo Aldereguía Lima, Cienfuegos, Cienfuegos, Cuba, CP: 55100

Cómo citar este artículo:

Rodríguez Y, Cabrera-Suárez J, Gómez-Gil I, Requeiro-Morejón J. Fijación interna en la fractura expuesta del tobillo. Presentación de dos casos. **Medisur** [revista en Internet]. 2014 [citado 2026 Abr 11]; 12(5):[aprox. 5 p.]. Disponible en: <https://medisur.sld.cu/index.php/medisur/article/view/2618>

Resumen

La fractura expuesta de tobillo se presenta de forma esporádica en la práctica de la traumatología. Su evolución clínica está sujeta a múltiples factores, con una propensión hacia la osteoartritis del tobillo con el transcurso de los años. Se presentan dos casos atendidos en el Hospital General Universitario Dr. Gustavo Aldereguía Lima, de Cienfuegos, a los que se les realizó el tratamiento quirúrgico de urgencia consistente en la limpieza quirúrgica de la lesión expuesta, reducción de la luxación y la fijación interna de la fractura. Por la poca frecuencia en la presentación de este tipo de lesión del tobillo y por el interés que puede presentar para el personal médico, en especial para los médicos traumatólogos, se decidió la presentación de estos casos.

Palabras clave: fijación interna de fracturas, fracturas abiertas, fracturas de tobillo, informes de casos

Abstract

Open ankle fracture is sporadically seen in the orthopedic practice. Its clinical course is subject to multiple factors, showing a propensity to cause ankle osteoarthritis over the years. Two cases treated at the Dr. Gustavo Aldereguía Lima University General Hospital in Cienfuegos are presented. The patients underwent emergency surgical treatment consisting of surgical cleaning of the open wound, reduction of the dislocation and internal fixation of the fracture. These cases are presented due to the infrequency of this type of ankle injury and its importance for the medical staff, especially orthopedic doctors.

Key words: fracture fixation, internal, fractures, open, ankle fractures, case reports

Aprobado: 2014-09-17 09:23:07

Correspondencia: Yaniel Truffin Rodríguez. Hospital General Universitario Dr. Gustavo Aldereguía Lima. Cienfuegos. luisgp@jagua.cfg.sld.cu

INTRODUCCIÓN

La fractura del tobillo constituye una afección frecuente en el trabajo del cirujano ortopédico; con el aumento en la práctica deportiva y el desarrollo automovilístico actual su frecuencia va en franco aumento, sin embargo la fractura expuesta no es frecuente.^{1,2}

Tener la posibilidad de tratar esta lesión es realmente estimulante para el cirujano y penosa para el paciente, pues esta afección es capaz de limitar la vida de la persona, introduciendo gran desaliento y preocupación; estos aspectos son más alarmantes si la fractura se comunica con el exterior lo cual sin dudas ensombrece su pronóstico, pues se introduce la posibilidad de sepsis grave de la articulación con sus consecuencias fatales.

Las fracturas abiertas del tobillo y las fracturas - luxaciones representan menos del 2 % en algunas series, las mismas se producen generalmente por traumas de alta energía como las producidas en accidentes del tránsito o por

caídas de altura.^{4,5}

Para enfrentar dichas lesiones se realiza la reducción de la luxación, previa limpieza quirúrgica en el salón de operaciones, y se opta en este momento por la fijación interna o externa de la lesión, de acuerdo con el criterio del cirujano, también se ha empleado la tracción esquelética inicial y la estabilización de la fractura en un segundo momento quirúrgico.⁶⁻⁸

PRESENTACIÓN DE LOS CASOS

Caso No. 1.

Paciente masculino de 45 años de edad, procedencia rural, con antecedentes de salud anterior, acudió a cuerpo de guardia del Hospital Dr. Gustavo Aldereguía Lima tras sufrir accidente en su centro de trabajo.

Fue atendido por el Servicio de Ortopedia y Traumatología. Presentaba una fractura luxación del tobillo derecho. (Figura 1).

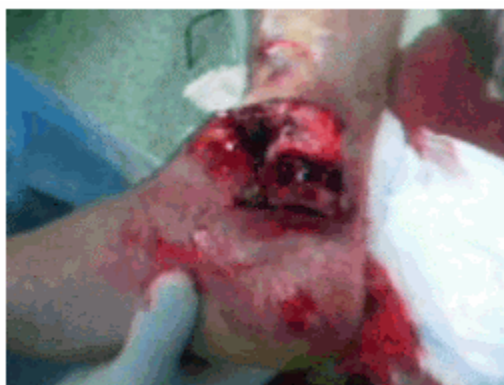

Figura 1. Aspecto de la fractura-luxación expuesta del tobillo derecho.

Se indicaron rayos X, donde se comprobó la fractura luxación. (Figura 2).

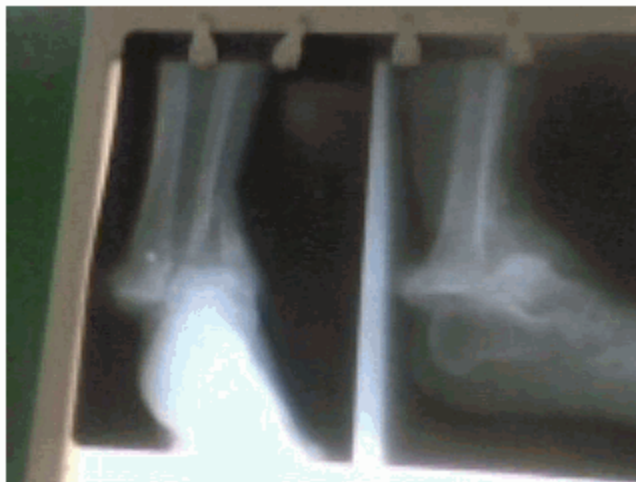

Figura 2. Radiografía preoperatoria que muestra la fractura-luxación del tobillo derecho.

Para solucionar este caso se realizó tratamiento quirúrgico de urgencia, el mismo consistió en una limpieza quirúrgica exhaustiva más la fijación interna de la fractura tras su reducción anatómica. Para llevar a cabo la osteosíntesis se utilizó una lámina de un tercio de caña semitubular de ocho perforaciones en el peroné

con tornillos corticales de 3,5 mm y un tornillo transindesmal tricortical; la estabilización del maléolo tibial se realizó mediante dos tornillos maleolares de 3,5 mm. No se realizó la síntesis del maléolo posterior de la tibia pues no introducía elementos desestabilizadores en la articulación. (Figura 3).

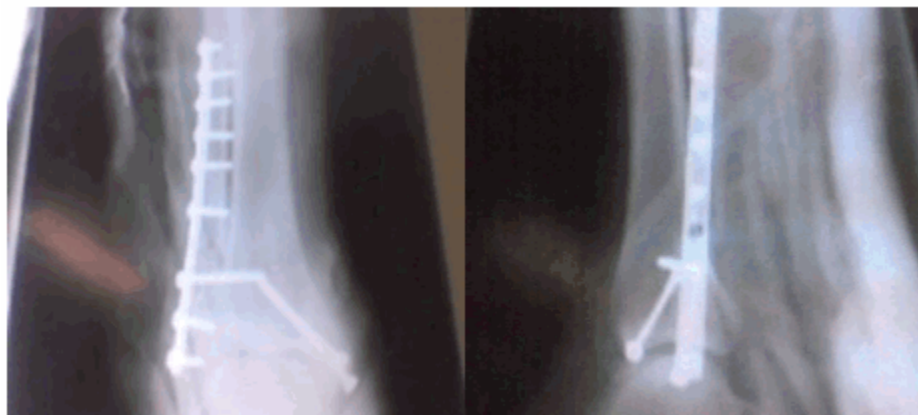
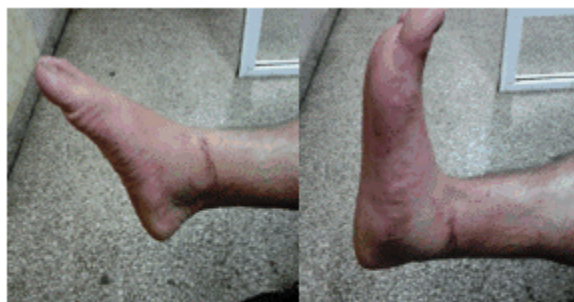

Figura 3. Radiografías posoperatorias en vistas anteroposterior y lateral.

A los cuatro meses de la operación, el paciente

había recuperado la movilidad de su tobillo. (Figuras 4 y 5)



Figuras 4 y 5. Imágenes que muestran el aspecto posoperatorio del tobillo derecho a los cuatro meses de la cirugía, es posible apreciar la movilidad para la flexión y extensión.

Se indicó radiografía, en la cual se comprobó la fractura -luxación del tobillo derecho. (Figura 7).

Caso No. 2.

Paciente femenina de 49 años de edad, de procedencia rural, con antecedentes de salud que acudió al Hospital Dr. Gustavo Aldereguía Lima tras sufrir una caída desde un coche.

Fue atendida por el Servicio de Ortopedia y Traumatología. Presentaba lesión en el tobillo del miembro inferior derecho. (Figura 6).

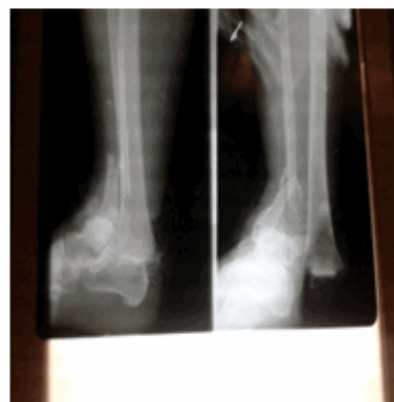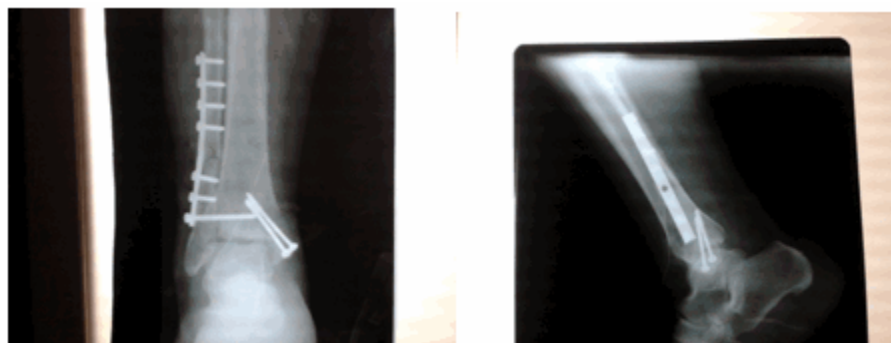


Figura 7. Radiografía preoperatoria que muestra la fractura-luxación del tobillo derecho.

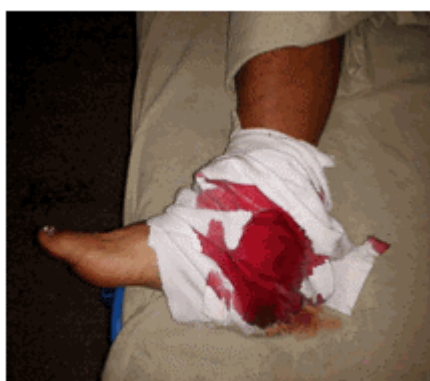

Figura 6. Imagen que muestra tobillo lesionado vendado.

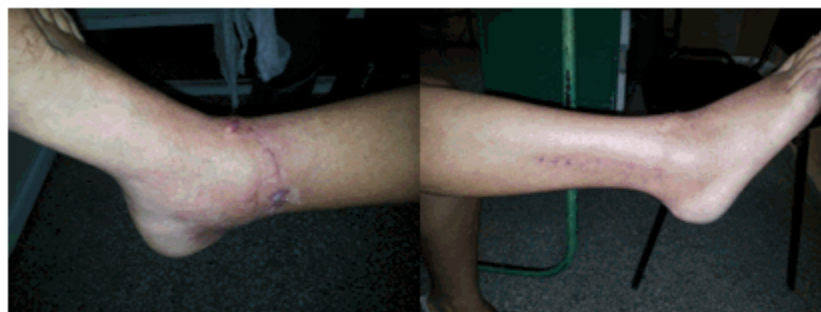
Para esta lesión se decidió realizar la limpieza quirúrgica de urgencia y la fijación interna con lámina de un tercio de caña semitubular de 3,5 mm, dos tornillos maleolares 3,5 mm y tornillo transindesmal de 3,5 mm tricortical. (Figuras 8 y 9).



Figuras 8 y 9. Radiografías posoperatorias en vistas anteroposterior y lateral.

A los cuatro meses de la operación la paciente

había recuperado la movilidad de su tobillo. (Figuras 10 y 11).



Figuras 10 y 11. Imágenes que muestran el aspecto posoperatorio del tobillo derecho a los cuatro meses de la cirugía.

Seguimiento

En ambos casos se aplicó terapia antibiótica de amplio espectro por un periodo de 10 días en la sala de ortopedia; se reactivó el toxoide tetánico y se administraron antiinflamatorios no esteroideos por vía oral. Se realizó el control radiológico posoperatorio repitiéndose el mismo a los siete días de la cirugía.

Los pacientes fueron egresados de nuestro servicio a los 12 días de la intervención quirúrgica con una inmovilización (férula tipo bota), se orientó cefalexina vía oral por siete días y un antiinflamatorio no esteroideo. Fueron reevaluados en consulta a los veintiún días,

luego se realizó un seguimiento mensual hasta los tres meses.

En cada consulta la osteosíntesis fue valorada mediante radiografías de control y la inmovilización se mantuvo por un periodo de treinta días. Se comenzó en ambos casos la rehabilitación desde la retirada de la inmovilización y el apoyo se indicó tras la consolidación de la fractura. (El tornillo transindesmal se retiró a las doce semanas en ambos casos).

DISCUSIÓN

La fijación interna de urgencia en la fractura expuesta del tobillo es una opción viable, logra

estabilizar la articulación afectada desde el inicio, con ello mejora las posibilidades de obtener una reducción anatómica de la fractura; además posibilita la pronta recuperación de la movilidad articular pues con esto disminuye la rigidez y el edema residual del tobillo.

Dicha fijación tiene el inconveniente de necesitar de la exposición amplia de la zona quirúrgica con el consiguiente riesgo de sepsis de la herida quirúrgica, necrosis en piel con exposición ósea, así como la posibilidad de la aparición de sepsis asociada a la aplicación de láminas y tornillos.

A pesar de lo expuesto es posible obtener buenos resultados a corto y mediano plazo en estos pacientes, pues son conocidos los trastornos que se crean en la articulación del tobillo tras una lesión de esta magnitud, en la que la osteoartritis es inevitable.

REFERENCIAS BIBLIOGRÁFICAS

1. Núñez-Samper M, Probe RA, coordinadores; Sociedad Española de Cirugía Ortopédica y Traumatología. Pie y tobillo. Madrid: Sociedad Española de Cirugía Ortopédica y Traumatología; 2006.

2. Vaccaro AR. Ortopaedic Knowledge Update. 8th. ed. Rosemont: AAOS; 2005.

3. Singler S, Wang D, Plasha E, Berman AT. Technique for in vivo measurement of the tree-dimensional kinematics and laxity characteristics of the ankle joint complex. J Orthop Res. 1994 ; 12 (3): 421-31.

4. Michelson JD. Fractures about the ankle. Bone Joint Surg Am. 1995 ; 77A: 142.

5. Court-Brown CM, Walkel C, Garg A. Half-ring external fixation in the management of tibial plafond fractures. J Orthop Trauma. 1999 ; 13: 200-6.

6. Chaudhry S, Egol KA. Ankle injuries and fractures in the obese patient. Orthop Clin North Am. 2011 ; 42 (1): 45-53.

7. Hanlon DP. Leg, ankle, and foot injuries. Emerg Med Clin North Am. 2010 ; 28 (4): 885-901.

8. Lee YS, Hsu TL, Huang CR, Chen SH. Lateral fixation of AO type-B2 ankle fractures: The Acutrak plus compression screw technique. Int Orthop. 2010 ; 34 (6): 903-7.