

ARTÍCULO ORIGINAL

Repercusión de la capsulotomía láser en la calidad de vida de ancianos con opacidad de cápsula posterior tras cirugía de catarata**Impact of Laser Capsulotomy in the Quality of Life of the Elderly with Posterior Capsule Opacity after Cataract Surgery**Armando Rafael Milanés Armengol¹ Kattia Molina Castellanos¹ Inés Zamora Galindo¹ Alina González Díaz¹ Maikelyn Rodríguez Hernández¹¹ Hospital General Universitario Dr. Gustavo Aldereguía Lima, Cienfuegos, Cienfuegos, Cuba, CP: 55100**Cómo citar este artículo:**

Milanés-Armengol A, Molina-Castellanos K, Zamora-Galindo I, González-Díaz A, Rodríguez-Hernández M. Repercusión de la capsulotomía láser en la calidad de vida de ancianos con opacidad de cápsula posterior tras cirugía de catarata. **Medisur** [revista en Internet]. 2013 [citado 2026 Feb 11]; 11(2):[aprox. 17 p.]. Disponible en: <https://medisur.sld.cu/index.php/medisur/article/view/2415>

Resumen

Fundamento: la opacidad de cápsula posterior del cristalino después de cirugía de catarata ha disminuido en los últimos años, pero su incidencia sigue siendo elevada.

Objetivo: evaluar la repercusión de la opacidad de cápsula posterior del cristalino y su tratamiento con capsulotomía láser en la función visual y calidad de vida de pacientes longevos operados de catarata.

Métodos: estudio de serie de casos sobre los pacientes longevos con diagnóstico de opacidad de cápsula posterior del cristalino, después de cirugía de catarata, atendidos entre enero del 2010 y enero del 2011 en el Hospital General Universitario de Cienfuegos, que fueron tratados con capsulotomía láser. Se aplicó una batería de instrumentos de evaluación para medir el estado funcional y el test VF-14 para valoración de función visual.

Resultados: se observó mejoría en el valor medio de la agudeza visual (0,326 antes de practicada la capsulotomía a 0,726 después), con un rango promedio de mejora en la eficiencia visual binocular de un 6,96 %, así mismo mejoró la capacidad visual funcional desde un 57,728 a un 96,223; la exploración mediante el VF-14 mostró una calidad de vida superior; el grado de validismo total se recuperó en el 86,56 % de los pacientes, solo un paciente quedó totalmente dependiente para la realización de sus actividades de la vida diaria.

Conclusiones: los pacientes a los que se les practicó capsulotomía láser mostraron evidencias de mejoría en la agudeza visual, funcionabilidad y calidad de vida.

Palabras clave: opacidad de cápsula posterior, capsulotomía láser, anciano, calidad de vida, agudeza visual.

Abstract

Background: the opacity of the posterior lens capsule after cataract surgery has decreased in recent years but its incidence remains high.

Objective: To assess the impact of the opacification of the posterior lens capsule and its treatment with laser capsulotomy on visual function and life quality of patients after cataract surgery.

Methods: A case series study of elderly patients with diagnose of opacity in the posterior lens capsule after cataract surgery who were treated with laser capsulotomy from January 2010 to January 2011 in the General University Hospital of Cienfuegos was conducted. A survey and a battery of assessment tools to measure functional status were applied as well as the VF-14 test for the assessment of life quality.

Results: We observed an improvement in the average value of the visual acuity (0,326 by 0,726 practiced capsulotomy to later), with an average range of efficiency improvement of a binocular visual 6.96%, likewise improved functional visual capacity from 57,728 to 96,223; exploration by VF-14 showed a higher life quality. The degree of overall validism was recovered in 86,56 % of patients and only one patient was totally dependent for the realization of daily life activities.

Conclusions: Patients who underwent laser capsulotomy showed evidence of improvement in visual acuity, functionality and life quality.

Key words: opacity of the posterior capsule, laser capsulotomy, aged, quality of life, visual acuity.

Aprobado: 2013-04-03 10:06:49**Correspondencia:** Armando Rafael Milanés Armengol. Hospital General Universitario Dr. Gustavo Aldereguía Lima. Cienfuegos. katimocas@jagua.cfg.sld.cu

INTRODUCCIÓN

El envejecimiento de la población es un fenómeno de carácter universal que presenta ramificaciones y consecuencias para todas las esferas de la vida.¹

Según datos ofrecidos por la Oficina Nacional de Estadísticas, la población cubana al cierre de 2005, en términos de envejecimiento, alcanzó 15,8 % de personas con 60 años y más,² y según las proyecciones demográficas, para el 2050 ya Cuba será el país de América Latina más envejecido.³

El envejecimiento representa un importante reto en las políticas y sistemas públicos de bienestar social, para permitir que las personas mayores puedan seguir participando la mayor parte de tiempo posible en la sociedad y tener unos servicios asequibles, apropiados y ajustados a sus necesidades.⁴

Dentro del déficit sensorial, la visión ocupa un lugar principal, representa un problema frecuente en los pacientes mayores de 60 años de edad.

Las técnicas endocapsulares de facoemulsificación se han convertido en el procedimiento de elección en la cirugía de catarata y tienen como premisa la conservación de la cápsula posterior del cristalino. La complicación posquirúrgica tardía más frecuente en este tipo de intervención es la opacidad de la misma, que se asocia a disminución de la visión.⁵

Actualmente su incidencia se sitúa, según un metaanálisis de 90 estudios previamente publicados, del 0,7- 47,6 % con una media ajustada del 19,7 % en los primeros 5 años posteriores a la cirugía. Su aparición varía generalmente de 3 meses a 5 años después de la cirugía.^{6,7}

Etiopatogénicamente la opacidad de cápsula posterior (OCP) puede agruparse en formas intrínsecas relacionadas con la cápsula: metaplasia fibrosa, perlas de Elschmig, pliegues finos y formas mixtas,^{8,9} y en formas intrínsecas relacionadas con la cápsula y el parénquima: restos de fibras lenticulares y anillo de Soemmering y en formas no relacionadas al cristalino: fibrosis exudativa, inflamación y/o hemorragia.

Existen solo dos posibles métodos para prevenir

el desarrollo de la OCP: bloquear la proliferación y migración celular desde el ecuador hacia el eje visual y eliminar las células epiteliales retenidas en el saco capsular.

Bloqueo de la proliferación y migración celular: varios estudios lo han relacionado con la biocompatibilidad y diseño de la lente intraocular, el uso de anillos de tensión capsular y con las modificaciones de la técnica quirúrgica.^{10,11} Se ha demostrado que los implantes de acrílico hidrofóbico o hidrogel proporcionan una mayor adhesión capsular comparada con los de silicona o polimetilmetacrilato⁸ y varios estudios han confirmado una incidencia menor de opacidad capsular con este tipo de lente intraocular;¹¹ por otro lado aquellos lentes que presentan una mayor convexidad posterior del óptico y angulación de las hápticas provocan un contacto mayor entre la lente intraocular-cápsula, lo que ocasiona una menor incidencia de opacidad de la cápsula posterior, lo mismo ocurre en aquellas lentes fabricadas con bordes cuadrados, las cuales ejercen dos veces más presión sobre la cápsula posterior que el borde redondo, bloqueando de manera más efectiva la migración de las células epiteliales cristalinas, ejemplo de este tipo de lente es el Acrysoft MA60BM.¹²

Otro factor a tener presente es la realización de una correcta técnica quirúrgica cuidando que el implante quede totalmente dentro del saco capsular para facilitar el contacto con la cápsula posterior (teoría de *"no space, no cell"*).^{8,12}

Los anillos capsulares producen un efecto de barrera, pero no el único, pues se plantea, además, que facilitan la adhesión lente intraocular-cápsula, al disminuir la distancia entre ambas estructuras y previenen la descentración del implante.

Eliminación de las células epiteliales cristalinas: para lograr una limpieza capsular exhaustiva se emplean actualmente diversos métodos, desde la hidrodissección y aspiración de restos corticales mediante los sistemas de irrigación/aspiración manual o automatizados, hasta métodos más modernos como el uso del Aqualase, el Faco láser y el Cleanbagjet.¹³

Varios ensayos se han llevado a cabo, tanto in vitro como en animales de experimentación, con diferentes agentes farmacológicos que inhiben la mitosis o la migración de las células epiteliales, entre ellos: a) antimitóticos: actinomicina D, metotrexate, daunomicina, 5-fluorouracilo (5

FU), colchicina, doxorubicina, arabinósido de citosina y mitomicina; b) inmunotoxinas; c) antiinflamatorios e inmunomoduladores: indometacina, diclofenaco sódico y ciclosporina.

La capsulotomía con láser de Nd: YAG es el tratamiento ideal, no requiere hospitalización ni preparación preoperatoria, no necesita anestesia, es indoloro, fácil, seguro y preciso, con escasa reacción inflamatoria ocular, requiere poca o ninguna medicación tras su aplicación y no hay periodo de convalecencia o es muy breve.

Al ser una técnica no exenta de posibles complicaciones, su realización no debería basarse exclusivamente en la agudeza visual del paciente y en lo que esta pudiera mejorar, sino en la medición del impacto de dicho procedimiento en la calidad de vida del individuo.¹⁴

Esta conlleva a una alteración de los compartimentos oculares que incrementa la posibilidad de sufrir afecciones graves del segmento posterior, como el desprendimiento de retina o el edema de mácula.¹⁵

En la medicina actual, la medición de los resultados de cualquier intervención, incluye, cada vez con más frecuencia, la valoración del impacto de dicha intervención en la calidad de vida de los pacientes como son los problemas en las actividades de la vida diaria y el empeoramiento en el nivel de independencia del paciente.

A partir de la década de los noventa, se ha asistido al desarrollo de instrumentos específicos, es decir, a cuestionarios que incluyen solo las dimensiones específicas o características de una determinada enfermedad o población, ejemplo de ello es el cuestionario VF-14, ya validado en nuestro país.¹⁶

En la mayoría de instrumentos de medida de la calidad de vida se destacan tres aspectos: la importancia del estado funcional (físico, social y mental), la subjetividad mediante preguntas a los

pacientes y la obtención de un número que representa un valor de la preferencia del paciente por el estado de salud.¹⁶

Teniendo en cuenta las dificultades que tiene que enfrentar en su vida diaria el paciente longevo con disminución de la visión y los síntomas que suelen acompañarlos, se realizó esta investigación con el objetivo de evaluar la repercusión de la opacidad de cápsula posterior del cristalino y su tratamiento con capsulotomía láser en la función visual y calidad de vida de pacientes longevos operados de catarata.

MÉTODOS

Estudio descriptivo de intervención, prospectivo, de tipo antes y después realizado entre los meses de enero de 2010 y enero de 2011 en el Servicio de Oftalmología del Hospital General Universitario Gustavo Aldereguía Lima, de Cienfuegos, sobre un grupo de 80 sujetos mayores de 60 años con diagnóstico de opacidad de cápsula posterior (OCP), a los que se les practicó capsulotomía con láser de Nd: YAG.

Se incluyeron los pacientes mayores de 60 años, operados de catarata en el Hospital General Universitario Gustavo Aldereguía Lima de Cienfuegos mediante la técnica quirúrgica de Blumenthall y que desarrollaron una opacidad de cápsula posterior.

Los datos se obtuvieron de una encuesta, confeccionada al efecto, donde se recogieron diferentes escalas: biomédicas (edad, sexo), de función de percepción (agudeza visual, eficiencia visual binocular).

La agudeza visual (AV) de cada ojo se transformó en porcentaje de eficiencia visual monocular (EVM) según la correspondencia que aparece en la siguiente tabla:

<u>AV (decimal)</u>	<u>AV (Snellen)</u>	<u>% Pérdida monocular</u>	<u>% Eficiencia visual monocular</u>
1	20/20	0	100
0,8	20/25	5	95
0,6	20/32	10	90
0,5	20/40	15	85
0,4	20/50	25	75
0,3	20/64	30	70
0,2	20/100	50	50
0,1	20/200	80	20
0,05	20/400	90	10

Para transformar los datos de AV en porcentaje de EVB se empleó la siguiente fórmula:^{16,17}

$3 \times (\% \text{ EV DO MELHOR OLHO}) + \% \text{ EV DO PIOR OLHO} / 4$

Se utilizaron como escalas de evaluación funcional: el índice de función visual VF-14 y el índice de Katz.¹⁸

El cuestionario VF-14 se basa en 14 actividades típicas de la vida diaria que pueden verse afectadas por la deficiencia visual. Se pregunta a los pacientes si tienen o no dificultades para realizar cada una de las tareas que componen el cuestionario, incluso usando gafas. Cada respuesta se valora numéricamente del siguiente modo: cuatro puntos si el paciente no tiene ninguna dificultad para realizar esa actividad; tres, dos o un punto si el individuo tiene una dificultad mínima, moderada o manifiesta para la práctica de la actividad; 0 puntos si el paciente no puede realizar la actividad por su falta de visión. La pregunta no se tendrá en cuenta si no sabe qué responder o si dicha actividad no la

hacía anteriormente por razones ajenas a la visión. El paciente sólo puede elegir entre estas posibilidades.

Una vez valorada cada pregunta se extrae la media (suma total dividida por el número de respuestas valoradas) y se multiplica por 25. La puntuación obtenida tiene un recorrido desde 0 (indicando la peor capacidad de desarrollar actividades) hasta 100 (indicando la mayor capacidad de llevar a cabo todas las tareas sin dificultad).

Índice de independencia en las actividades de la vida diaria (índice de Katz): total de índice (número de respuestas positivas).

De acuerdo a estas actividades podemos clasificarlos así:

- A. Independiente en todas las funciones.
- B. Independiente en todo, menos una de las funciones.
- C. Independiente en todo, menos baño y una función adicional.
- D. Independiente en todo, menos baño, vestirse y una función adicional.
- E. Independiente en todo, menos baño, vestirse, ir al retrete y una función adicional.

- F. Independiente en todo, menos baño, vestirse, ir al retrete, trasladarse y una función adicional.
- G. Dependiente en todas las funciones.

Un puntaje de seis indica pleno funcionamiento, cuatro deterioro moderado y dos o menos deterioro funcional severo.

También se exploró: motilidad ocular intrínseca y extrínseca, estudio del segmento anterior mediante biomicroscopia con lámpara de hendidura, medición de tensión ocular con tonómetro de Goldmann, estudio del segmento posterior con oftalmoscopio indirecto y con lente Volk de 90 D.

La evaluación de la OCP se realizó en la lámpara de hendidura mediante retroiluminación con la pupila dilatada y se clasificó, atendiendo al predominio de los hallazgos morfológicos, en tipo fibrosis, perlas de Elschmig o mixto.

La valoración fue realizada siempre por el mismo observador.

Se evaluaron las historias clínicas de los pacientes, de las que se recopilaron, como parámetros relacionados con la cirugía de catarata y el desarrollo de la OCP los siguientes:

- El grado de inflamación del segmento anterior después de la intervención: se clasificó en leve, moderada o severa.
- El tamaño de la capsulorrexia: se definió como grande si era mayor que el tamaño de la óptica de la lente intraocular (LIO), mediana cuando era aproximadamente igual o algo inferior a la óptica, y pequeña si era menor que la óptica de

la LIO.

El modelo de la LIO: lentes rígidas de polimetilmetacrilato y lentes plegables.

El tratamiento de la OCP se llevó a cabo con láser de Nd: YAG modelo Visulas II plus, adaptado a una lámpara de hendidura de la casa Zeiss. Se practicó una capsulotomía posterior de un diámetro mínimo de 2,5 - 3 mm, empleando una energía media de 2,7 mJ por disparo (rango: 1, 6 mJ - 4, 6 mJ) y una energía total media de 49 mJ (rango 18 mJ - 144 mJ). Todas las capsulotomías fueron llevadas a cabo por un mismo especialista y los pacientes fueron revisados dos o tres semanas después de la capsulotomía.

La investigación fue aprobada por el consejo científico de la institución.

La recolección de los datos se realizó mediante un formulario, que fue llevado a una base de datos elaborada en SPSS 12,0.

Para valorar los resultados del análisis antes y después de la capsulotomía en la agudeza visual se utilizó la prueba no paramétrica de Wilcoxon para muestras pareadas con nivel de significación del 95 %.

Los resultados se muestran en tablas de frecuencia y relación de variables expresados en números absolutos y porcentajes.

RESULTADOS

El rango de edad osciló entre 60 a 84 años, con una media de un 70,3 %; el grupo de edades más frecuente fue el de 60-70 años. (Gráfico 1).

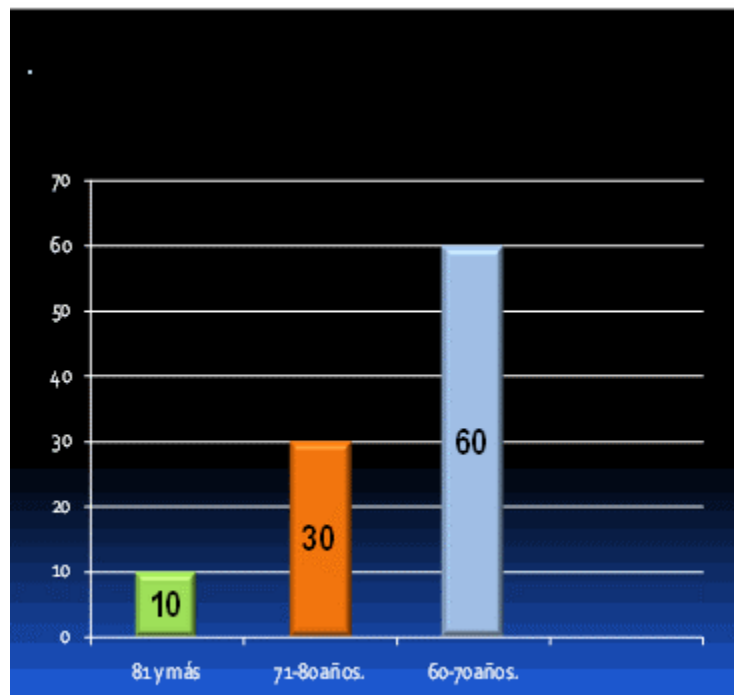


Gráfico 1. Distribución según grupos de edades

Hubo predominio del sexo femenino con un 68 %.
(Gráfico 2).

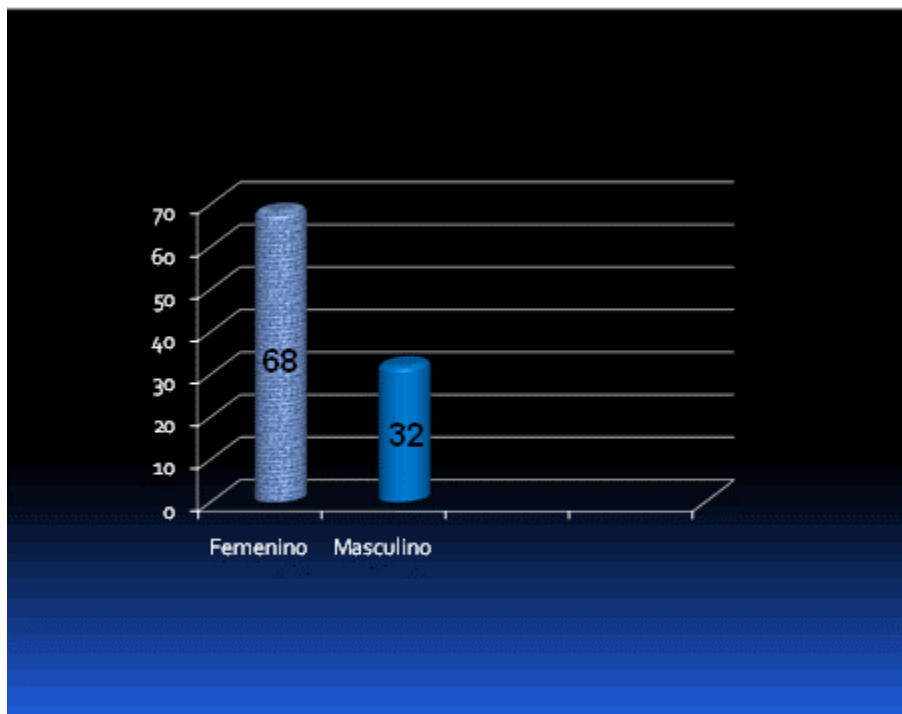


Gráfico 2. Distribución según sexo

Solamente el 28 % de los pacientes tuvo algún tipo de complicación. La presencia de flare en cámara anterior tras la capsulotomía no fue frecuente y sí transitorio. El aumento de la presión intraocular (PIO) fue de un 8 % y de estos, siete pacientes tenían el antecedente de presentar glaucoma y uno miopía de grado elevado.

En ninguno de los casos se produjo dislocación de la lente intraocular, sólo pequeños astillamientos de la misma en cinco ojos, que no interferían con la agudeza visual. Un paciente tuvo un desprendimiento de retina a la semana de la capsulotomía, el cual se interconsultó con el departamento de retina y se remitió para su valoración para tratamiento quirúrgico. (Gráfico 3).

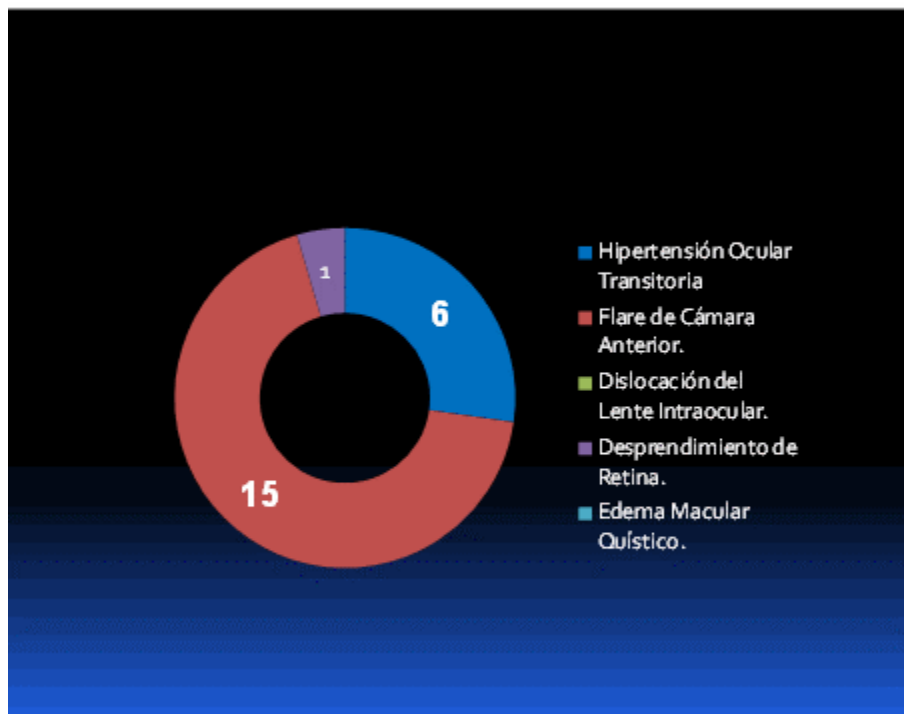


Gráfico 3.

Eficiencia visual binocular:

El valor medio de AV en los ojos que presentaban opacidad de cápsula posterior fue de 0,326 y

después de practicada la capsulotomía presentó una mejoría evidente a 0,726 y predominio en la visión de 0,8. Estos resultados fueron significativos con un nivel de fortaleza elevado en el coeficiente de contingencia.

Tabla 1. Distribución de los pacientes (ojos) según agudeza visual antes y después de la capsulotomía

Agudeza visual	AGUDEZA VISUAL			
	Ojo con opacidad de cápsula posterior		Ojo en que se practica capsulotomía	
	No.	%	No.	%
Hasta 0,1	10	12,5	-	-
0,2	9	11,3	3	3,75
0,3	23	28,8	8	10
0,4	25	31,2	2	2,5
0,5	13	16,2	4	5,0
de 0,6 a 0,7	-	-	16	20
0,8	-	-	27	33,75
1,0	-	-	20	25
Total	80	100	80	100

N=80

Resultados de la aplicación de la prueba no paramétrica de Wilcoxon Rangos

		N	Rango promedio	Suma de rangos
OJO DESP - OJO ANTE	Rangos negativos	0(a)	,00	,00
	Rangos positivos	80(b)	40,50	3240,00
	Empates	0(c)		
	Total	80		

a OJO DESP < OJO ANTE

b OJO DESP > OJO ANTE

c OJO DESP = OJO ANTE

Estadísticos de contraste (b)

	OJODESP - OJOANTE
Z	-7,807(a)
Sig. asintót. (bilateral)	,000

a Basado en los rangos negativos.

b Prueba de los rangos con signo de Wilcoxon

Aplicada la fórmula para calcular la eficiencia visual binocular, se obtuvieron los siguientes resultados:

Eficiencia visual binocular antes de la capsulotomía (0 - 100) :.....(86, 56).
Eficiencia visual binocular después de la

capsulotomía (0 - 100): (93, 52). (6, 96). (Gráfico 4).
Mejora de eficiencia visual binocular (MEVB): 4).




Gráfico 4. Comportamiento de la eficiencia visual binocular (puntos)

La calidad de vida visual de los pacientes antes de practicada la capsulotomía láser oscilaba en un rango entre moderada a buena, teniendo en cuenta que la OCP no es una entidad que afecte severamente este parámetro, no obstante

después de aplicado el láser la calidad de vida visual de los pacientes cayó dentro de la escala de buena a muy buena, solo se evaluó como mala calidad de vida en un paciente que sufrió un desprendimiento de retina posterior al tratamiento. (Gráfico 5).

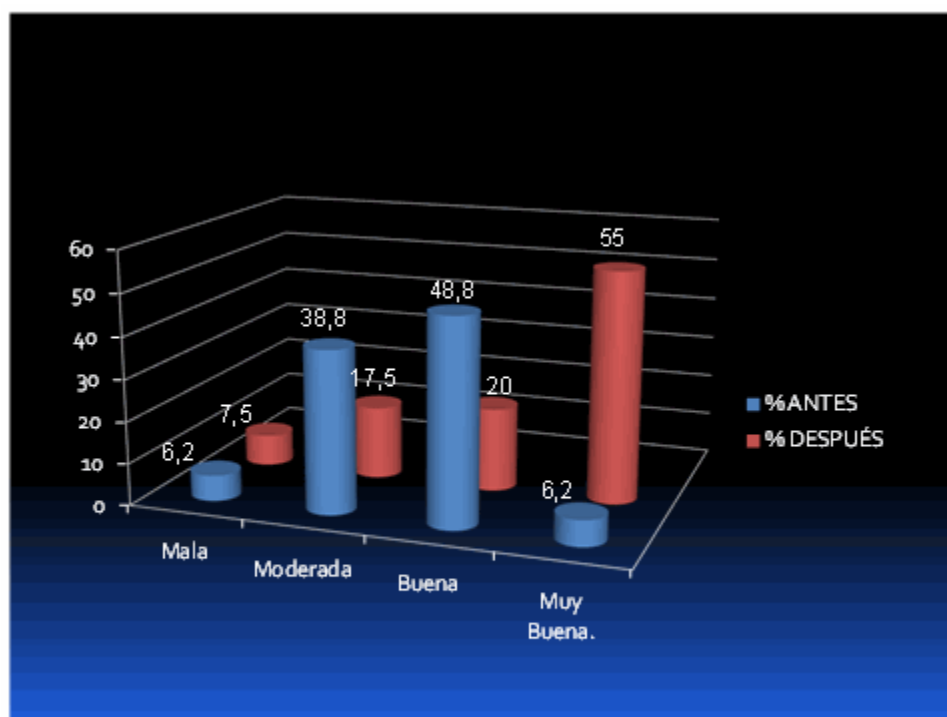


Gráfico 5. Calidad de vida y función visual antes y después de practicada la capsulotomía

Un número elevado de pacientes pasó a la categoría A (capaces de realizar por sí solo todas las actividades de la vida diaria) después de practicado el láser, antes de la capsulotomía 43 pacientes formaban parte de este grupo pero después de esta engrosaron a ella 69 pacientes (86, 25 %), ocho personas, que representan el 10 %, quedaron en la categoría B (presentan

problemas para la realización de al menos una sola de las funciones); en el resto de los grupos el número de pacientes fue disminuyendo progresivamente hasta encontrar un solo paciente dentro del grupo D (independiente en todo, menos baño, vestirse y una función adicional). Estos resultados fueron significativos con un nivel de fortaleza elevado en el coeficiente de contingencia. (Gráfico 6).

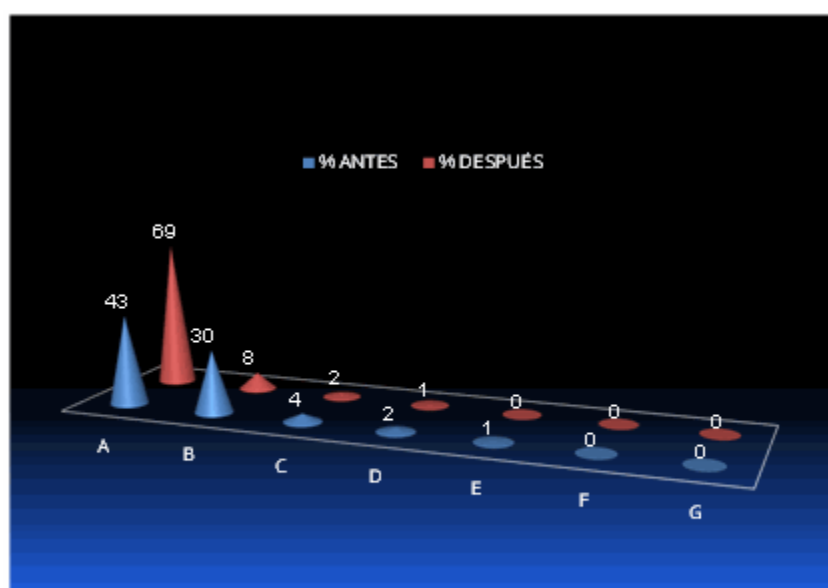


Gráfico 6. Comportamiento del índice de Katz antes y después de practicada la capsulotomía

El grado de satisfacción de los pacientes después de la aplicación del láser aumentó, llegó a estar

totalmente satisfecho el 87,5 % de los pacientes, solo un paciente se sintió insatisfecho y este guarda relación con el paciente que se complicó con el desprendimiento de retina. (Gráfico 7).

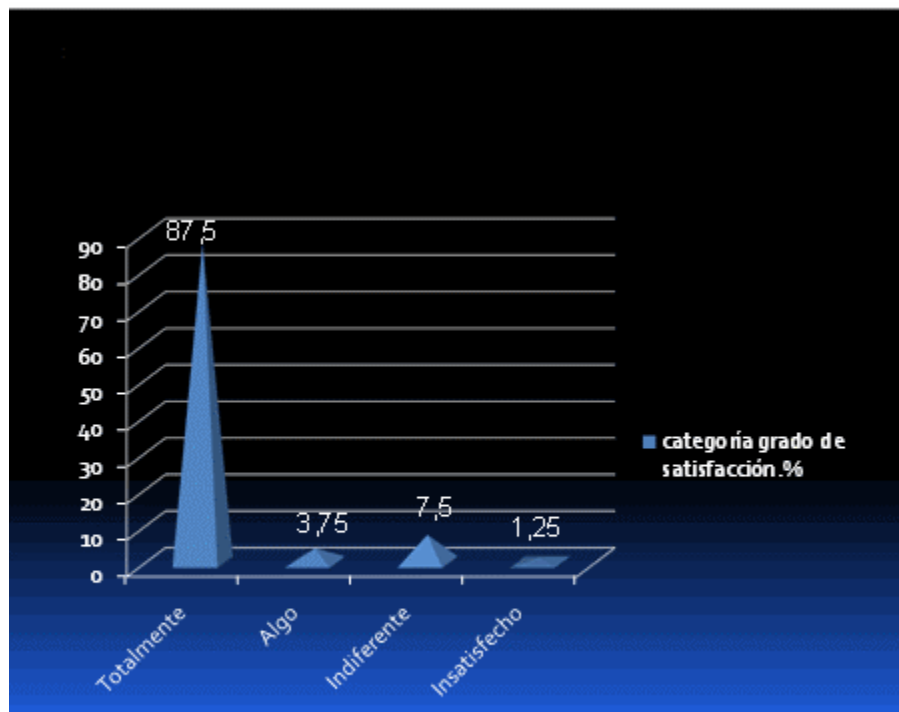


Gráfico 7. Grado de satisfacción de los pacientes con los resultados de la capsulotomía

En los pacientes portadores de opacidad de cápsula posterior el rango promedio de los valores del VF-14 eran de 57,22 puntos (relacionados con una calidad de vida buena),

después de practicado el láser estos valores ascendieron hasta 96,22 puntos, los que guardan relación con un aumento hasta muy buena calidad de vida; el promedio de mejoría fue de 38,49 puntos. (Gráfico 8).

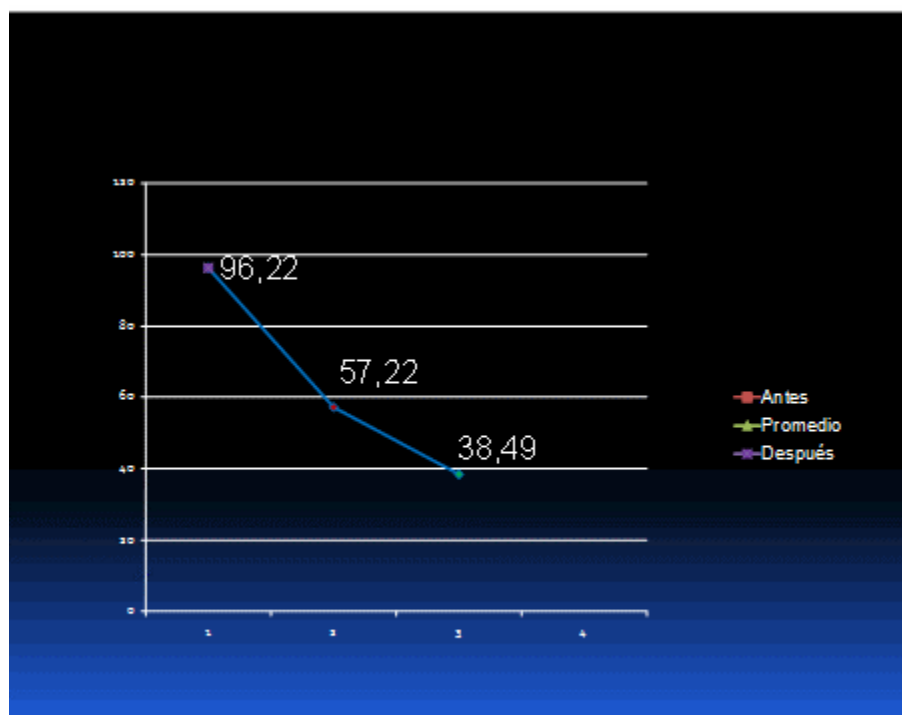


Gráfico 8. Valores medios de capacidad visual funcional antes y después de la capsulotomía

DISCUSIÓN

La opacidad de cápsula posterior del cristalino es, aun cuando se ha logrado disminuir su presentación en los últimos años, un problema común que se presenta tras una cirugía de catarata exitosa y constituye la causa más importante de afectación visual posoperatoria. A pesar de los avances en las técnicas quirúrgicas, el porcentaje de pacientes con OCP sigue siendo considerable.¹⁹

En los últimos diez años las investigaciones sobre calidad de vida han ido aumentando progresivamente en diferentes ámbitos del quehacer profesional y científico; lo que importa en este nuevo siglo es cómo se siente el paciente, en lugar de cómo los médicos creen que debería sentirse en función de las medidas clínicas.²⁰⁻²² Podríamos afirmar que lo importante no es tanto “estar bien” como “sentirse bien”.²¹

La deficiencia de visión suele acompañarse de dificultad para realizar actividades de la vida diaria, esto determina que en nuestro medio estén apareciendo, cada vez con más frecuencia, nuevos estudios sobre la calidad de vida y

deficiencia visual.²²⁻²⁴ Sin embargo, al no disponer de este tipo de trabajos en relación con la opacidad de cápsula posterior del cristalino, se desconocía como incide la capsulotomía con láser de Nd: YAG en la capacidad visual funcional de los pacientes, y si el aumento de la AV, que se admite tras este procedimiento, afecta su calidad de vida.

En nuestro estudio el rango de edad osciló entre 60 a 84 años, con una edad media de 70,3 años; la edad más frecuente fue la de entre 60-70 años. Estos resultados están acordes con los resultados encontrados en otros estudios en los que la edad media estuvo comprendida entre 70 y 74 años.^{25,26}

Aún quedan muchas dudas acerca del papel que tiene el sexo del paciente en su aparición, existe discordancia en relación con el que predomina; en algunos estudios aparece un predominio del sexo femenino, este es el caso de un estudio publicado por la Sociedad Española de Oftalmología,²⁷ resultado similar al de esta investigación, sin embargo hay otros autores que no establecen predominio alguno entre los sexos.²⁸

En los años 80, la aplicación del láser de Nd: YAG

como tratamiento de la opacidad capsular fue presentado por Aron-Rosa y Frankhauser Rosa, mostrándose como una alternativa efectiva a la discusión quirúrgica.

Un elevado porcentaje de los ojos tratados en nuestro trabajo no tuvieron complicaciones, lo cual se atribuye a la adecuada selección de los casos y a la utilización de la mínima energía necesaria para la realización de la capsulotomía.

El aumento de la PIO fue el efecto negativo más frecuente. En la mayoría de los casos en que esto ocurrió se constataron antecedentes de glaucoma, y uno era un miope de grado elevado.

En estos sujetos la presión intraocular regresó a los valores anteriores a la aplicación del láser después de dos semanas de tratamiento, excepto en el caso de un paciente glaucomatoso en el que fue necesario un aumento de su terapia para mantener controlada la PIO.

Los resultados encontrados en este estudio coinciden plenamente con lo que se ha descrito en otros trabajos en los que la hipertensión ocular transitoria aparece como la complicación más frecuente,²⁹ asociado esto a algunos factores como son el antecedente de glaucoma, la alta miopía y las enfermedades de vítreo y retina.³⁰

El flare de cámara anterior fue transitorio y desapareció después del tratamiento.

La complicación más grave que se registró fue en un paciente que desarrolló un desprendimiento de retina (DR) el cual se remitió hacia un centro especializado para su posterior tratamiento quirúrgico. Muchos investigadores creen que las ondas del láser o la intervención en sí misma inducen una liquefacción del vítreo, un desprendimiento de vítreo posterior o ambos, lo cual podría crear nuevos orificios retinianos o conducir a que agujeros previos, asintomáticos, progresen a DR.³¹

Sin embargo, otros trabajos afirman que la capsulotomía con láser YAG no aumenta la probabilidad de desarrollar DR.³² Estos autores relacionan los DR que se producen tras la capsulotomía con otros factores de riesgo, como la miopía elevada, la longitud axial del globo ocular elevada o las degeneraciones en empalizada asociadas a agujeros retinianos.

En el caso del paciente de este estudio, más que

la capsulotomía en sí, las causas del desprendimiento de retina deben analizarse sobre la base de sus antecedentes: ser un paciente con una miopía de grado elevado, además de haber llevado tratamiento previo a la cirugía láser por presentar lesiones predesgarro en retina periférica, las cuales se trataron también con láser.

La capsulotomía con láser de Nd: YAG permite recuperar gran parte de la AV perdida por la OCP, mejora otras funciones visuales tales como la sensibilidad al contraste, los deslumbramientos o la sensibilidad macular.^{14,25,33}

Visión binocular:

El comportamiento de la función visual antes y después de la capsulotomía tuvo un comportamiento diferente como se muestra a continuación: el valor medio de AV en los ojos que presentaban opacidad de cápsula posterior fue de 0,326 y después de aplicar el láser mejoró a 0,726 con predominio de la visión de un 0,8.

En cuanto a los valores medios de eficiencia visual binocular, el presente estudio reportó, antes de la capsulotomía, un 86,56 %, y después de esta pasó a una cifra de un 93,52 %. Existió una mejoría de la eficiencia visual binocular media en un 6,96 %. Todo esto trajo consigo una repercusión muy positiva en los pacientes, tanto desde el punto de vista cuantificable de la agudeza visual, explorada con la cartilla de Snellen, como desde el punto de vista subjetivo donde los pacientes refieren una disminución o desaparición de aquellos síntomas que interfieren en la calidad de la visión como son la diplopía, los deslumbramientos, la visión de colores que les resultan molestos, etc.

Estos resultados están acorde con los obtenidos por otros autores, los cuales reportan una mejoría en la agudeza visual binocular media después de la capsulotomía en 130 casos, con mejoría de hasta 0,51 log MAR y significación estadística importante ($p < 0,01$).²⁷

Otros autores reportan ganancias visuales tras la aplicación del láser cercano al 90 % en todos ellos.^{34,35}

En esta investigación se utilizó el cuestionario VF-14, para evaluar el deterioro ocasionado por la disfunción visual del paciente, en las actividades diarias. Aunque en su inicio se ideó

como un método para conocer la repercusión de la alteración visual provocada por la catarata en las actividades cotidianas, posteriormente se ha demostrado válido para estudiar la discapacidad visual de pacientes con otras afecciones oftalmológicas,^{36,37} al ser capaz de aportar mayor sensibilidad en la detección y cuantificación de pequeños cambios, pero clínicamente relevantes, a lo largo del tiempo. Además, constituye un instrumento de fácil aplicación.

Recientemente se ha publicado un trabajo en el que se estima la prevalencia de deficiencias visuales en una población de Cuenca y se evalúa el impacto de la misma en la calidad de vida de esos individuos mediante el empleo de dos cuestionarios, uno específico, el VF-14, y otro genérico, el SF-12.³⁸

En este estudio se ha empleado este instrumento para conocer el deterioro funcional de un sujeto con OCP y su satisfacción después de la capsulotomía. También se ha determinado que otros factores, además de la escasa visión, pueden influir en el resultado de este formulario.

La puntuación media del cuestionario VF-14 en los pacientes estudiados, antes de practicarse la capsulotomía fue de 57, 72 y tras dicho procedimiento de 96,2; lo que trajo consigo una mejora de la capacidad visual funcional de (38, 49) lo que demuestra su importante mejoría en los individuos sometidos a este tratamiento. En cuatro pacientes el resultado final de este instrumento no se modificó una vez realizada la capsulotomía, y un paciente relató una mayor discapacidad de acuerdo a los datos del cuestionario, este es el paciente que presentó un desprendimiento de retina.

La dificultad preoperatoria recogida en el VF-14 de los pacientes se concentró principalmente en actividades a distancias cortas, como leer la letra pequeña, la lectura del periódico, la realización de trabajos manuales finos y rellenar formularios.

En estudios revisados y otros aportados por la literatura se ha encontrado que un grupo de autores han utilizado este tipo de instrumento (Índice de Katz) para ver la repercusión de determinada enfermedad ocular, como es la catarata, sobre el grado de dependencia en las actividades de la vida diaria.^{39,40}

Para la medición del grado de dependencia en actividades esenciales para el autocuidado como bañarse, vestirse o alimentarse, el índice de Katz

constituye un método con un buen valor predictivo y una alta especificidad para obtener información sobre el pronóstico y la evolución de las disfunciones en el envejecimiento.¹⁸

Para lograr la evidencia de mejoría funcional en este grupo de ancianos portadores de opacidad de cápsula posterior, se confrontaron los resultados de la aplicación del índice de Katz antes y después de aplicar la capsulotomía laser, con resultados muy alentadores pues un número elevado de pacientes pasan a la categoría A que se refiere a aquellas personas que son capaces de realizar por sí solas todas las actividades de la vida diaria, antes de la cirugía 43 pacientes formaban parte de este grupo pero después ella fueron 69 pacientes los que lograron total independencia para la realización de las actividades básicas de la vida diaria, ocho presentan problemas para la realización de al menos una sola de las funciones (categoría B), en el resto de los grupos el número de pacientes fue disminuyendo progresivamente hasta encontrar un solo paciente dentro del grupo D (independiente en todo, menos baño, vestirse y una función adicional). No quedó ningún paciente totalmente dependiente.

Hay que tener presente que el éxito o fracaso de una intervención de salud depende, entre otros factores, de la relación entre el resultado obtenido y las expectativas que el paciente tiene sobre el mismo. Depende también de los buenos resultados del acto quirúrgico, de la no existencia de complicaciones graves que puedan repercutir sobre la visión y sobre el estado funcional del paciente, por tanto el propósito es adecuar el nivel de éxito o fracaso objetivo con lo que espera el individuo, ya que un excelente resultado clínico puede no satisfacer dichas expectativas. De esta manera, los estudios que analizan tanto los indicadores objetivos, como la percepción de las consecuencias por el propio paciente, nos pueden ayudar a cumplir ese cometido.

Hay autores que plantean que existe una relación directamente proporcional entre la buena agudeza visual y la satisfacción positiva del paciente.⁴¹

Después de practicada la capsulotomía laser se comprobó que la mayoría de los pacientes se encontraban satisfechos y un porcentaje muy bajo mostró insatisfacción (paciente que sufrió el desprendimiento de retina), por lo que se puede concluir que los pacientes a los que se les

practicó capsulotomía láser mostraron evidencias de mejoría en la agudeza visual, funcionalidad y calidad de vida.

REFERENCIAS BIBLIOGRÁFICAS

1. Envejecimiento de la población: Reto para la Humanidad [material de estudio político]. La Habana: Editora Política; 2008.

2. Oficina Nacional de Estadísticas. Proyecciones de la población cubana. Cuba y sus territorios, 2006-2030. La Habana: ONE; 2006.

3. Suárez R, Pescetto C. Sistemas de protección social para el adulto mayor en América Latina y el Caribe. Rev Panam Salud Pública [revista en Internet]. 2005 [cited 28 Nov 2008] ; 17 (5/6): [aprox. 18p]. Available from: <http://www.scielosp.org/pdf/rpsp/v17n5-6/26279.pdf>.

4. Romero Cabrera AJ. Asistencia clínica al adulto mayor. Cienfuegos: Editorial Universo Sur; 2007.

5. Eguías Martínez F, Río Torres M, Capote Cabrera A. Manual de diagnóstico y tratamiento en Oftalmología [Internet]. La Habana: Editorial Ciencias Médicas; 2010. [cited 28 Nov 2012] Available from: <http://files.sld.cu/boletincnscs/files/2010/11/respub2010dr-frank-eguia.pdf>.

6. Flores Gaitán A, Morales Gómez ME, Matiz H, Garzón M. Opacidad de la cápsula posterior después de facoemulsificación. Evaluación de varios tipos de lentes intraoculares. Rev Mex Oftalmol. 2007 ; 79 (3): 159-62.

7. Hernández López I, Castro González Y, Trujillo Fonseca K, Cepero Hernández L, Miranda Hernández I. Opacidad de cápsula posterior. In: Peraza Rodríguez G, Quesada Pantoja J, Sanchez Ferrán T, editors. Oftalmología. Criterios y tendencias actuales. La Habana: Editorial Ciencias Médicas; 2009. p. 307-30.

8. Zurrehsh KP, Apple DJ, McAvoy J, Maloof AJ, Milverton J. Posterior capsule opacification (Aftercataract) surgical and implant related factors for prevention.. In: Garg A, Howard Fine I, Chang DF, Mehtz KR, Bovet J, Tsuneoka H, et al. Mastering the art of bimanual microincision phaco (Phaconit/MICS). Jaypee: Jitendar P Vij; 2008. p. 396-423.

9. Werner L. La histopatología de la bolsa

capsular en cirugía de cristalino. In: Centurión V, Nicoli C, Villar Kuri J, editors. El libro del cristalino de las Américas. Brasil: Livraria Santos; 2007. p. 599-612.

10. Sundelin K, Shams H, Stenevi U. Three year follow up of posterior capsule opacification with two different silicone intraocular lenses. Acta Ophthalmol Scand [revista en Internet]. 2005 [cited 20 Ene 2010] ; 83 (1): [aprox. 8p]. Available from: <http://www.ncbi.nlm.nih.gov/pubmed/15715551>.

11. Katayama Y, Kobayakawa S, Yanagawa H, Tochikubo T. The relationship between the adhesion characteristics of acrylic intraocular lens materials and posterior capsule opacification. Ophthalmic Res. 2007 ; 39 (5): 276-81.

12. Buehl W, Findl O. Advances in optic designs to reduce PCO. In: Garg A, Howard Fine I, Chang DF, Mehtz KR, Bovet J, Tsuneoka H, et al. Mastering the techniques of advanced phaco surgery. Jaypee: Jaypee Brothers Medical Publishers; 2008. p. 408-13.

13. Menapace R, Wirtitsch M, Findl O, Buehl W, Kriechbaum K, Sacu S. Effect of anterior capsule polishing on posterior capsule opacification and neodymium: YAG capsulotomy rates: three year randomized trial. J Cataract Refractive Surg. 2005 ; 31 (11): 2067-75.

14. Hayashi K, Hayashi H, Nakao F, Hayashi F. Correlation between posterior capsule opacification and visual function before and after Neodymium: YAG laser posterior capsulotomy. Am J Ophthalmol. 2003 ; 136 (4): 720-6.

15. Burq MA, Taqui AM. Frequency of retinal detachment and other complications after neodymium: YAG laser capsulotomy. J Pak Med Assoc. 2008 ; 58 (10): 550-2.

16. Badia X, Iliach Badia X, Salmero M, Salamero Baró M, Alonso J, Alonso Caballero J. La medida de la salud: guía de escalas de medición en español. 2da. ed. Barcelona: Edimac; 1999.

17. American Academy of Ophthalmology. American Society of Cataract and Refractive Surgery. White paper on cataract surgery. J Cataract Refract Surg. 1996 ; 103 (7): 1152-6.

18. Katz S, Ford AB, Moskowitz RW, Jackson BA, Jaffe MW. Studies of illness in the aged. The index of ADL: a standardized measure of

biological and psychosocial function. JAMA. 1963 ; 185 (12): 914-19.

19. Biber JM, Sandoval HP, Trivedi RH, de Castro LE, French JW, Solomon KD. Comparison of the incidence and visual significance of posterior capsule opacification between multifocal spherical, monofocal spherical, and monofocal aspheric intraocular lenses. J Cataract Refract Surg. 2009 ; 35 (7): 1234-8.

20. Yanguas Lenzaus JJ. Análisis de la calidad de vida relacionada con la salud en la vejez desde una perspectiva multidisciplinar. Madrid: Ministerio de Trabajo y Asuntos Sociales. IMSERSO; 2006.

21. Diz Gayoso P. La calidad de vida relacionada con la salud. Importancia en atención primaria. Aten Primaria. 2003 ; 31 (5): 293-4.

22. López Torres HJ, López Verdejo MA, Otero Puime A, Belmonte Useros M, López Verdejo J, Montoro Duran J. Repercusión de la intervención de cataratas en la capacidad funcional del anciano. Arch Soc Esp Oftalmol. 2004 ; 79 (5): 221-8.

23. Cabezas León M, Gracia San Román J, García Caballero J, Morente Matas P. Calidad de vida en pacientes intervenidos de cataratas. Arch Soc Esp Oftalmol. 2005 ; 80 (8): 220-6.

24. Caballo C, Verdugo MA. Social skills assessment of children and adolescents with visual impairment: identifying relevant skills to improve quality of social relationships. Psychological reports. 2007 ; 100 (3c): 1101-6.

25. José RM, Bender LE, Boyce JF, Heatley C. Correlation between the measurement of posterior capsule opacification severity and visual function testing. J Cataract Refract Surg. 2005 ; 31 (3): 534-42.

26. Menon GJ, Wong KK, Bundhant T, Ewings P, Twomey JM. The effect of Nd: YAG laser posterior capsulotomy on stereoacuity. Eye [revista en Internet]. 2009 [cited 20 Ene 2010] ; 23 (1): [aprox. 4p]. Available from: <http://www.ncbi.nlm.nih.gov/pubmed/17676025>.

27. De Juan Marcos L, Hernández Galilea E, Blanco Blanco JF. Impacto de la capsulotomía Nd: YAG en la calidad de vida de pacientes pseudofáquicos. Arch Soc Esp Oftalmol. 2011 ; 86 (5): 139-44.

28. Mian SI, Fahim K, Marcovitch A, Gada H, Mush DC, Sugar A. Nd: YAG capsulotomy rates after use of the Acrysoft acrylic three piece and one piece intraocular lenses. Br J Ophthalmol [revista en Internet]. 2005 [cited 20 Ene 2010] ; 89 (11): [aprox. 4p]. Available from: <http://www.ncbi.nlm.nih.gov/pubmed/16234452>.

29. Arieta C, Amaral M, Matuda E, Crosta C, De Carvalho Moreira Filho D, Jose N. Dorzolamide X apraclonidine in the prevention of the intraocular pressure spike after Nd: YAG laser posterior capsulotomy. Curr Eye Res. 2002 ; 25 (4): 237-41.

30. Sesar A, Petric I, Sesar I, Lacmnovic Loncar V, Jurisic D, Tomic Z, et al. Intraocular pressure after nd: YAG laser capsulotomy in pseudophakic patients with glaucoma. Acta Med Croatica. 2006 ; 60 (2): 109-12.

31. Cámara Castillo HG, Navarro López P, Rivera Empéregui J. Choroidal effusion and retinal detachment after capsulotomy with YAG-Laser. Arch Soc Esp Oftalmol. 2006 ; 81 (6): 333-6.

32. Werblin TP, Krider D. Another view of neodymium: YAG capsulotomy. J Cataract Refract Surg. 2006 ; 32 (3): 373-4.

33. Varga A, Sacu S, Vécsei Marlovits PV, Richter Mueksch S, Neumayer T, Weingessel B, Findl O, Schmidt Erfurth U. Effect of posterior capsule opacification on macular sensitivity. J Cataract Refract Surg. 2008 ; 34 (1): 52-6.

34. Skolnick KA, Perlman JI, Long DM, Kernan JM. Neodymium: YAG laser posterior capsulotomies performed by residents at a Veterans Administration Hospital. Cataract Refract Surg. 2000 ; 26 (4): 597-601.

35. Khandalawa MA, Marjanovic B, Kotagiri AK, Teimory M. Rate of posterior capsule opacification in eyes with the Akreos intraocular lens. J Cataract Refract Surg. 2007 ; 33 (8): 1409-13.

36. Hirneiss C, Rombold F, Kampik A, Neubauer AS. Visual quality of life after vitreoretinal surgery for epiretinal membranes. British Journal of Ophthalmology. 2007 ; 91 (4): 481-4.

37. Hewitt AW, Jeganathan VS, Kidd JE, Pesudovs K, Verma N. Influence of photodynamic therapy for age related macular degeneration upon subjective vision related quality of life. Graefes Arch Clin Exp Ophthalmol. 2006 ; 244 (8): 972-7.

38. Navarro Esteban JJ, Solera Martínez M, García, Navalon P, Piñar Serrano O, Cerillo Patiño JR, Calle Purón ME, et al. Visual impairment and quality of life: gender differences in the elderly in Cuenca, Spain. Quality of life research [revista en Internet]. 2008 [cited 28 Nov 2010] ; 17 (1): [aprox. 9p]. Available from: <http://www.springerlink.com/content/y82r28064638hg01/>.

39. Lluís Ramos GE, Llibre Rodríguez JJ, Samper Noa JA, Laucérique Pardo T. Propuesta de evaluación geriátrica para su aplicación en los centros asistenciales de las Fuerzas Armadas Revolucionarias. Rev Cubana Med Milit [revista en Internet]. 2005 [cited 20 Ene 2010] ; 34 (1): [aprox. 12p]. Available from: http://www.bvs.sld.cu/revistas/mil/vol34_1_05/mil08105.htm.

40. Milanés Armengol AR, Molina Castellanos K, Zamora Galindo I, González Díaz A, Villalpando Rodríguez JJ, Mayo Saavedra YM. Cirugía de catarata en pacientes longevos: repercusión sobre su calidad de vida y funcionabilidad. Medisur [revista en Internet]. 2012 [cited 20 Ene 2013] ; 10 (5): [aprox. 17p]. Available from: <http://www.medisur.sld.cu/index.php/medisur/article/view/2273/7283>.

41. Benítez AB. Medida de función visual y calidad de vida en pacientes operados de cataratas [Tesis de Especialidad]. Lima: Universidad Nacional Mayor de San Marcos. Facultad de Medicina Humana. Escuela de Post-Grado; 2004. [cited 20 Ene 2010] Available from: http://sisbib.unmsm.edu.pe/bibvirtualdata/Tesis/Salud/gamarra_bb/gamarra_bb.pdf.