

PRESENTACIÓN DE CASO

Displasia fibrosa polioestótica del seno maxilar izquierdo. Presentación de un caso**Poliostotic fibrous dysplasia in the left maxilla sinus. Case of presentation.**

Félix Dueñas Ros¹ Nery María Díaz Yanes¹ Dianarelys Villafuerte Delgado¹

¹ Hospital provincial universitario Dr. Gustavo Aldereguía Lima, Cienfuegos, Cienfuegos, Cuba, CP: 55100

Cómo citar este artículo:

Dueñas-Ros F, Díaz-Yanes N, Villafuerte-Delgado D. Displasia fibrosa polioestótica del seno maxilar izquierdo. Presentación de un caso. **Medisur** [revista en Internet]. 2007 [citado 2026 Feb 10]; 5(1):[aprox. 4 p.]. Disponible en: <https://medisur.sld.cu/index.php/medisur/article/view/238>

Resumen

Se presenta un caso clínico de displasia fibrosa polioestótica que se manifestaba como tumoración facial en una mujer de 26 años. Se trataba de una masa en el seno maxilar izquierdo que se extendía a fosa pterigopalatina. Las imágenes radiográficas de los senos paranasales no permitieron realizar el diagnóstico diferencial entre lesión tumoral y proceso inflamatorio en su comienzo. La tomografía computarizada demostró lesión hiperdensa de aspecto tumoral, muy sugerente de displasia fibrosa. El diagnóstico de certeza se obtuvo mediante el estudio anatomopatológico.

Palabras clave: displasia fibrosa polioestótica, tomografía computarizada por rayos X

Abstract

We present a clinic case of poliostotic fibrous dysplasia in the left maxilla sinus extended to Pterigopaltinar cavity and sphenoid sinus in a 26 year old woman who suffer from facial deformation. Paranasal x ray images didn't permit to make the differential diagnosis between tumor or inflammatory lesions at the beginning, CT scan showed hiperdensy lesions like a tumor that suggest fibrous dysplasia. The final diagnosis was obtained by biopsy of the lesions.

Key words: fibrous dysplasia, polyostotic, tomography x-ray computed

Aprobado:

Correspondencia: Félix Dueñas Ros. editorial@jagua.cfg.sld.cu

INTRODUCCIÓN

La displasia fibrosa (DF) o displasia ósea fibrosa de Jaffé-Lichtenstein es un raro trastorno osteofibroso no neoplásico, con lesiones habitualmente asintomáticas. Es de etiología desconocida. Aunque se ha sugerido que se debe, probablemente, a la detención idiopática de la maduración ósea, otros autores plantean que puede ser una reacción anormal del hueso a un episodio traumático local o un desorden endocrino que se manifiesta como una condición ósea focal.^{1,2}

Suele manifestarse durante la infancia o adolescencia, pudiendo presentarse en forma monostótica, regional, o generalizada. Se ha descrito que la forma poliestótica de la enfermedad presenta afectación craneofacial en

la mitad de los pacientes.^{1,2,3} Presentamos el caso de una mujer con deformidad facial y opacidad del seno maxilar izquierdo a la que se le diagnosticó displasia fibrosa poliestótica.

PRESENTACIÓN DEL CASO

Paciente femenina, de 26 años de edad, sin antecedentes de interés, la cual presentaba molestias faciales y secreción nasal. Al examinarla mostraba ligera deformidad facial izquierda con aumento de volumen de ese lado, sin dolor ni signos inflamatorios. Se le realiza radiografía de senos paranasales en vista de Water que muestra velamiento del seno maxilar izquierdo con opacidad que se acerca a la del tejido óseo. (Figura 1)

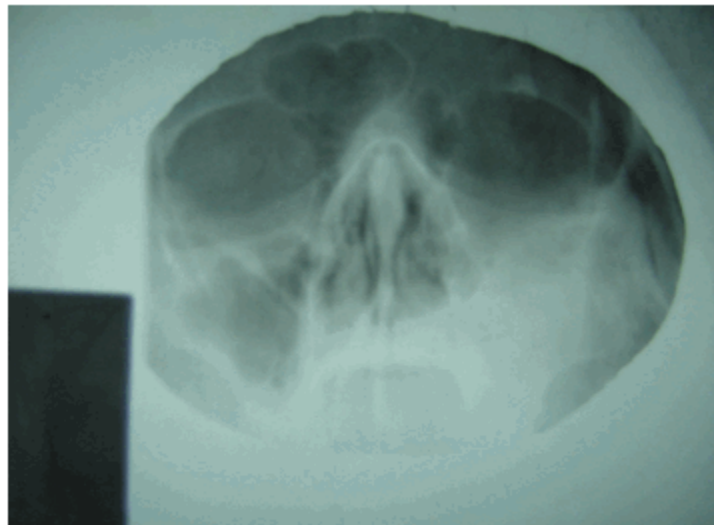


Figura 1. Radiografía de senos paranasales, vista de Water que muestra velamiento del seno maxilar izquierdo con opacidad que se acerca a la del tejido óseo.

Se realizaron cortes tomográficos axiales a nivel del suelo de los senos paranasales y se observó: insuflación de la rama izquierda del maxilar

superior por masa hiperdensa; ocupación del seno maxilar izquierdo por masa hiperdensa parcialmente calcificada; masa hiperdensa que se extiende a fosa pterigopalatina y seno esfenoidal. (Figuras 2,3 y 4)

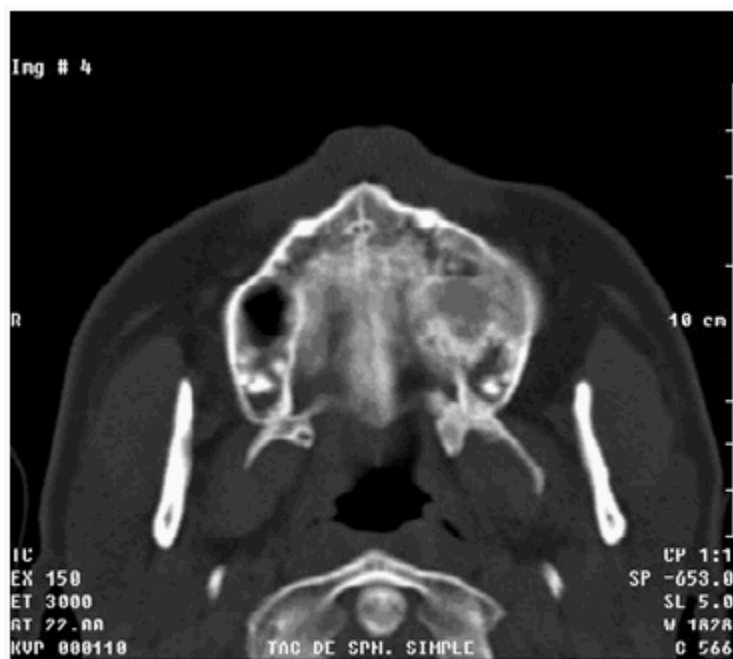

Figura 2. Insuflación de la rama izquierda del maxilar superior, por masa procedente del seno maxilar

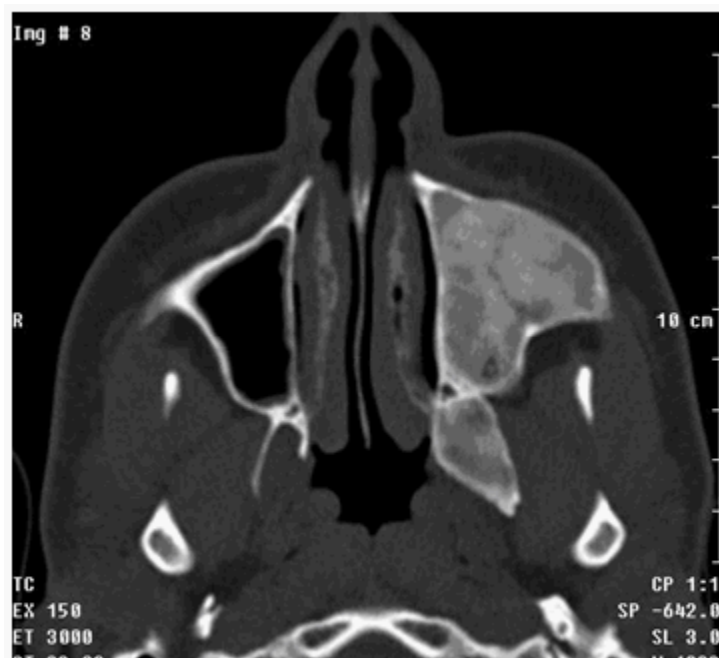

Figura 3. Ocupación del seno maxilar izquierdo por masa hiperdensa parcialmente calcificada

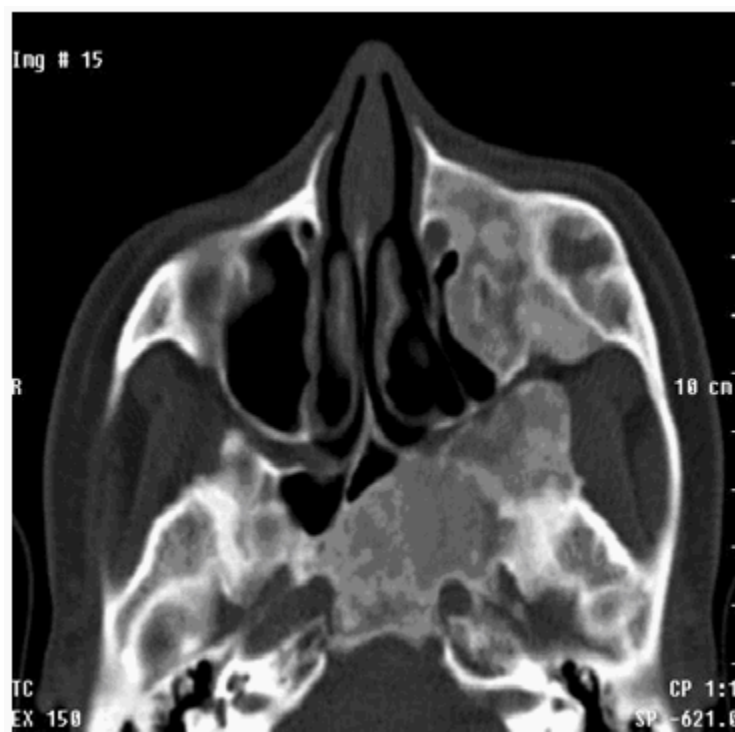

Figura 4. Masa hiperdensa que se extiende a fosa pterigopalatina y seno esfenoidal

La paciente se envió al Servicio de Otorrinolaringología del centro asistencial, donde decidieron realizar biopsia de la lesión, la cual confirmó la sospecha tomográfica de displasia fibrosa, la conducta seguida fue expectante con seguimiento clínico y tomográfico. Actualmente la paciente se encuentra asintomática.

DISCUSIÓN

La DF es una enfermedad ósea benigna, lentamente progresiva, que afecta con mayor frecuencia a los niños y los adolescentes jóvenes, así como a uno y otro sexo, con predominio en mujeres, comienza en la infancia. Consiste en la sustitución fibrosa de la cavidad medular de uno (forma monostótica) o varios huesos (poliostótica). Puede estar acompañada por manchas "café con leche" de contorno irregular en la piel y por disfunción endocrina (Síndrome de Mc Cune-Albright). La alteración física más común es la diferencia de longitud de ambas

extremidades inferiores, por la deformidad en "cayado de pastor" del cuello femoral. Se produce precocidad sexual en el 20 % de las niñas afectadas con adelanto de la maduración ósea y somática, y cierre epifisario precoz. Las hipófisis suelen ser anormales. Los ovarios pueden tener quistes funcionales no acordes con la edad cronológica y puede haber sangrado vaginal en infantes.^{1,4,5,6}

Las lesiones óseas de la calota, del occipital y de la mandíbula se asemejan estrechamente a las que se ven en los huesos largos. Hay expansión del hueso y aunque en algunas áreas puede haber esclerosis, el aspecto general es el de formaciones quísticas compuestas por tejido fibroso, de tamaño variable. Las lesiones de gran tamaño adelgazan la corteza, pero no suelen perforarla y no producen reacción perióstica.⁶

Las lesiones en el frontal, esfenoides, etmoides y maxilar superior son muy diferentes, el hueso es intensamente esclerótico y anormalmente denso, formando una masa ósea hipertrófica que puede

ocultar total o parcialmente los senos paranasales. Afecta predominantemente un lado de la cara, pero siempre existe algún compromiso bilateral. La órbita puede estar parcialmente ocupada por el sobrecrecimiento óseo anormal y el paciente presentar exoftalmos con pérdida de la visión.⁷

Las lesiones se hacen más densas con el tiempo. A diferencia de las lesiones quísticas que son bien circunscriptas, las masas densas tienden a ser difusas y de contornos mal definidos.

Cuando la hipertrofia ósea asimétrica es muy importante adquiere el aspecto que Virchow ha denominado "leontiasis ósea". Es una prominencia generalizada de la cara, frente, arcos superciliares y mejillas, cuyo aspecto recuerda la cara de un león, y que con los años puede ser muy desfigurante.

Dentro las lesiones a tener en cuenta en el diagnóstico diferencial están:^{2,5} La osteopetrosis, la hiperfosfatasa, la enfermedad de Pyle, la enfermedad de Van Buchem y la hiperostosis cortical infantil, entre otras.

REFERENCIAS BIBLIOGRÁFICAS

1. Lleó Pérez AV, Ballester Bernal A, Armengol Carceller M, Sabater Marco V, Hernández Martínez FJ. Manifestaciones topográficas infrecuentes en displasia fibrosa regional. Archivos de la Sociedad Española de Oftalmología [serie en Internet]. 1998 [citada:

14-3-2006]; 8.[aprox. 5 p.]. Available from: <http://www.oftalmo.com/seo/1998/08ago98/08.htm>.

2. Helms CA. Benign cystic bone lesions. En: Brant WE, Helms CA. Fundamentals of diagnostic radiology. 2a ed. Philadelphia: Lippincott Williams & Wilkins. 1944 .p.978-980.

3. Valls O, Marinello Z. Lesiones pseudotumorales. En: Tumores y lesiones pseudotumorales del esqueleto. La Habana: Editorial Científico-Técnica. 1979 .p.385-416.

4. Hernández Cancino CM, Weismann R, Gerhardt de Oliveira M. Displasia fibrosa monostótica. Relato de un caso clínico. Rev Cubana Estomatol [serie en Internet]. 2002[citada: octubre 2006]; 39(3):[aprox. 5 p]. Available from: http://www.bvs.sld.cu/revistas/est/vol39_3_02/est08302.htm.

5. Biblioteca Nacional de Medicina de Estados Unidos [página web en Internet]. Displasia fibrosa.[Medline Plus en línea].[consulta30-10-2006, actualizada: 4 octubre 2006]. Washington: Biblioteca Nacional de Medicina; 2006. Available from: <http://www.nlm.nih.gov/medlineplus/spanish/ency/article/001234.htm>.

6. Robaina Ruiz L, Vega Ojeda AP. Fractura patológica en edad pediátrica a causa de displasia fibrosa ósea. Rev Cubana Ortop Traumatol [serie en Internet]. 2004[citada: octubre 2006]; 18(2):[aprox. 6 p]. Available from: http://scielo.sld.cu/scielo.php?pid=S0864-215X2004000200007&script=sci_arttext.