Descargado el: 28-11-2026 ISSN 1727-897X

PRESENTACIÓN DE CASO

Liquen plano pigmentoso inverso producido por fármacos y tratado con crema de propóleos. Presentación de un caso

Drug-Induced Lichen Planus Pigmentosus-Inversus Treated with Propolis Cream. A Case Report

Francisco Nelson Matos Figueredo[1] Odisa Mildres Cortés Ros[1] Lourdes Villacrés Medina[1]

[1] Hospital Clínico Quirúrgico Celia Sánchez Manduley, Manzanillo, Granma, Cuba

Cómo citar este artículo:
Matos-Figueredo F, Cortés-Ros O, Villacrés-Medina L. Liquen plano pigmentoso inverso producido por fármacos y tratado con crema de propóleos. Presentación de un caso. **Medisur** [revista en Internet]. 2013 [citado 2026 Nov 28]; 11(6):[aprox. 4 p.]. Disponible en: https://medisur.sld.cu/index.php/medisur/article/view/2365

Resumen

El liquen plano presenta muchas variantes clínicas; una de ellas es el liquen plano pigmentoso, escasamente referida en la literatura médica, que al localizarse en los pliegues recibe el nombre de liquen plano pigmentoso inverso. Con el objetivo de comunicar en la literatura médica una rara variedad de liquen plano y el primero asociado a fármacos; se presenta el caso de una paciente de 51 años de edad y raza mestiza, latinoamericana atendida en el Servicio de Dermatología del Hospital Clínico Quirúrgico Celia Sánchez Manduley, de Granma, con lesiones pigmentadas en pliegues submamarios de varios años de evolución. El diagnóstico fue clínico, confirmado por elementos histopatológicos. Fueron descartadas algunas dermatosis con características muy similares. Se recogió el antecedente de tratamiento con captopril. El tratamiento con propóleos en crema resultó beneficioso.

Palabras clave: liquen plano, pigmentación de la piel, propolis

Abstract

Lichen planus has numerous clinical variants; one of them is lichen planus pigmentosus which is rarely mentioned in the medical literature. When located in the skin folds, it is known as lichen planus pigmentosus-inversus. In order to communicate a rare variant of lichen planus and its first presentation associated with drugs, we report the case of a 51 year-old mixed-race female patient from Latin America who was treated in the Department of Dermatology at the Celia Sanchez Manduley Clinical-Surgical Hospital in Granma. She presented with pigmented lesions in the inframammary folds that had evolved over several years. The clinical diagnosis was confirmed by histopathological elements. Some dermatoses with similar characteristics were dismissed. Treatment with propolis cream was beneficial.

Key words: lichen planus, skin pigmentation, propolis

Aprobado: 2013-09-24 11:11:50

Correspondencia: Francisco Nelson Matos Figueredo. Hospital Clínico Quirúrgico Celia Sánchez Manduley. Manzanillo. Granma. maikelmaikolf@grannet.grm.sld.cu

INTRODUCCIÓN

El liquen plano (LP) presenta muchas variantes clínicas; una de ellas es el liquen plano pigmentoso (LPP) escasamente referida en la literatura médica, que al localizarse en los pliegues recibe el nombre de liquen plano pigmentoso inverso (LPP-inv).[1]

Actualmente se desconoce su etiología,[2] sin embargo las lesiones cutáneas clásicas (pápulas poligonales) generalmente permiten su diagnóstico con la simple inspección de la piel.[3]

Existe un número considerable de dermatosis con los que se puede diferenciar el LPP-inv, pero, según el juicio de los autores de este trabajo, existen tres con similitudes clínicas e histológicas solo distinguibles unas de otras por diferencias muy sutiles: erupción liquenoide por medicamentos,[4] el eritema fijo medicamentoso[5-8] y la dermatitis Cenicienta,[9] además de la reacción a fármacos liquen plano like,[10] esta última sin ningún elemento diagnóstico en el paciente. (Tabla 1).

Tabla 1. Diferencias del liquen plano pigmentoso inverso y algunas dermatosis muy parecidas clínicamente

Dermatosis	Edad	Lesiones	Aparición	Histología
Erupción liquenoide por medicamentos.	6ta-7ma década.	Polifórmicas y en áreas fotoexpuestas.	Meses-un año.	Hiperqueratosis, paraqueratosis e infiltrado liquenoide de linfocitos y eosinófilos.
Eritema fijo medicamentoso.	5ta década.	Mácula eritomatosa, luego rojo mate-violácea.	Horas-días.	Infiltrado perivascular superficial y profundo de neutrófilos, linfocitos y eosinófilos
Dermatosis Cenicienta.	2da década.	Máculas y bordes cenizos y pizarrosos.	Súbita.	Infiltrado perivascular con intensa exocitosis y melanófagos en dermis reticular.
Liquen plano pigmentoso inverso.	6ta década.	Máculas marrón violáceas y bordes bien definidos.	Insidiosa.	Vascularización más o menos intensa de la capa basal, intensa atrofia epidérmica. En la dermis papilar infiltrado liquinoide que alterna con áreas de intensa regresión, melanofagia e incontinencia de pigmentos.

Se describe un caso clínico que, a diferencia de los anteriormente publicados, se presentó en la raza mestiza en una paciente latinoamericana y se recogió el antecedente de haber llevado tratamiento con captopril.

PRESENTACIÓN DEL CASO

Paciente femenina de 51 años de edad, que comenzó con hipertensión arterial desde hacía nueve años, para lo que llevaba tratamiento con captopril por el médico de familia de su área de salud a razón de 25 mg c/ocho horas, durante un mes aproximadamente,el cual abandonó por su cuenta, por presentar cifras tensionales bajas y notar "manchas azul-claro" en pliegues submamarios, por lo cual asistió nuevamente a consulta y le prescribieron dieta y triamcinolona en crema dos veces al día. Al cabo de los tres meses con este tratamiento mantenía la tensión arterial dentro de límites normales y discreta mejoría en las lesiones de la piel, interpretado por el paciente como una "aclaración" lenta y progresiva de las máculas.

Hace 6 meses presentaba cifras tensionales elevadas y se interconsulta con internista del policlínico; el cual indica química sanguínea, radiografía de tórax posteroanterior, electrocardiograma y fondo de ojo, los cuales resultaron normales. En el examen físico no se encontraron hallazgos de interés, por lo que se le prescribió tratamiento higiénico-dietético y enalapril 20 mg/día.

A las dos semanas, la paciente notó que las manchas preexistentes se tornaron de color

marrón y aparecieron otras similares a su alrededor, puntiformes y de color azul claro. No presentaba síntomas subjetivos.

Fue remitida a consulta de Dermatología del Hospital Celia Sánchez Manduley, donde se realizó historia clínica completa.

Examen físico dermatológico (datos positivos)

Pliegues submamarios: lesiones hipercrómicas: tonalidad del violeta al marrón, con predominio del derecho, simétricas y bilaterales, ovaladas, en número de 5 a 9 por pliegue, que confluyen y adoptan una disposición lineal, bordes regulares y bien definidos, superficie lisa y brillante, aunque discretamente rugosa y blanquecina en el centro de algunas máculas, identificadas con la lupa como pápulas puntiformes marrones, escasas en número, intercaladas con otras blancas. (Figuras 1 y 2).



Figura 1. Máculas hipercrómicas simétricas y bilaterales.

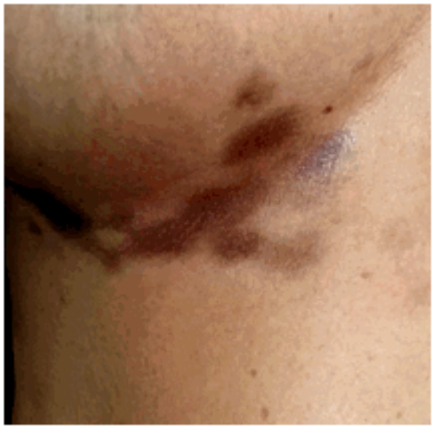

Figura 2. Máculas a mayor aumento.

No se observaron alteraciones en otros aparatos o sistemas. Mucosas y faneras normales.

Se tomaron imágenes fotográficas y se indicó exudado micológico directo de las lesiones cutáneas, que resultó negativo. Se realizó prueba de de doble inmunodifusión a los priles, la cual fue positiva.

Se tomó muestra para biopsia, en la cual se confirmó el diagnóstico. (Figura 3).

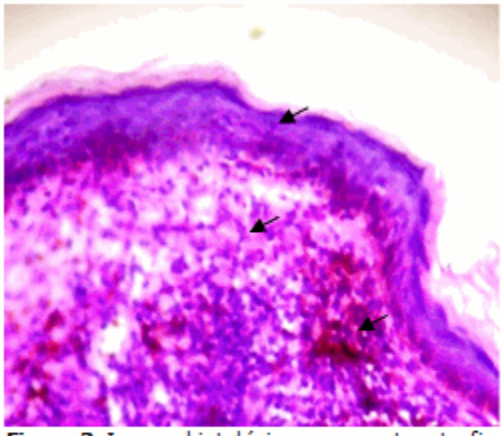

Figura 3. Imagen histológica que muestra atrofia epidérmica, aunque incompleta y en la dermis papilar zonas de infiltrado inflamatorio liquenoide con melanofagia e incontinencia de pigmento. (Tinción: hematoxilina y eosina).

Actualmente la paciente lleva tratamiento higiénico-dietético estricto y diuréticos tiazídicos para la hipertensión arterial y para el cuadro dermatológico se indicó crema de propóleos por vía tópica, dos veces al día por tres meses. Se programaron interconsultas trimestrales por Medicina Interna y Dermatología durante el primer año para evaluar su evolución. En la primera reconsulta (12 semanas) se constató disminución en la tonalidad de algunas de las máculas y los bordes de las de mayor tamaño con tendencia a ser imprecisos, lo cual fue interpretado como una mejoría clínica (¿tendencia a la regresión?). Por esto se indicó repetir el tratamiento previo descanso de un mes.

DISCUSIÓN

Como ya se mencionó anteriormente, se desconoce la etiología del LP;[2] sin embargo, las lesiones cutáneas clásicas (pápulas poligonales) generalmente permiten su diagnóstico con la simple inspección de la piel;[3] pero, en este caso, al no estar presentes y por la localización antes descrita, sin afectar a los anejos cutáneos ni a las superficies mucosas,[11] hizo que los autores pensaran en el liquen plano pigmentoso inverso (LPP-inv);[12] el cual se confirmó por los hallazgos histológicos mediante tinción con hematoxilina y eosina.

Según la experiencia de los autores, resulta desalentador el tratamiento de todas las formas clínicas de LP, incluyendo la que se presentó en este caso, en la cual el uso de esteroides tópicos de mediana y alta potencia potencia o inhibidores tópicos de la calcineurina continúan siendo los más usados.

Se comparte el principio de Bennássar et al,[12] de primum non nocere, para no ser muy agresivos en el tratamiento, motivo por el cual en dos casos atendidos en nuestro servicio, incluyendo este, se prefirió usar propóleos en crema al 3 %, dos veces/día en capa fina, el cual resultó eficaz y sin efectos adversos, pues las máculas del centro se hicieron casi imperceptibles y las de la periferia aclararon considerablemente a las 12 semanas de tratamiento, lo que atribuimos a su efecto antinflamatorio. Esta evolución favorable referida por el paciente fue constatada al examen físico dermatológico e imágenes fotográficas evolutivas en cada reconsulta programada.

A nuestro juicio los criterios clínicos que deben de primar para el diagnóstico son: edad media de la vida tanto hombres como mujeres de cualquier raza, localización en pliegues exclusivamente y prurito ausente o muy leve; sin embargo todos estos no están presentes en los 14 casos reportados hasta el presente.[12]

Se concluye que ante lesiones pigmentadas flexurales se impone un juicio clínico por exclusión de otras afecciones muy similares, en

el que resulta indispensable la biopsia de piel. El propóleos en crema podría resultar una alternativa en el manejo tópico de esta dermatosis, que se corroborará en la medida que se imponga como tratamiento a un número mayor de casos diagnosticados.

REFERENCIAS BIBLIOGRÁFICAS

1. Alfaro Rubio R, Botella Estrada R, Serra Guilén C, Requena C, Nagore E, Hueso L, Llombart B, et al. Liquen plano anular y atrófico. Med Cutan Iber Lat Am. 2010 ; 38 (1): 41-4.

2. Ruiz Villaverde R, Galán Gutiérrez M, Sánchez Cano D, Martín Salvago MD. Liquen plano pigmentoso inverso: fácil de diagnosticar, difícil de tratar. Piel. 2011 ; 26 (10): 538-40.

3. Bornstein MM, Reichart PA, Borradori L, Beltraminelli H. Liquen plano oral. Parte 1: Clínica de los exantemas mucocutáneos. Quintessence. 2011 ; 24 (3): 155-60.

4. Billings D, Cotton SJ. Interface Dermatitis. In: Inflammatory Dermatolopathology. A Pathologist's Survival Guide. New York: Springer; 2011. p. 43-5.

5. Trujillo Correa MC, Londoño García A, Velásquez Franco CJ, Restrepo Molina R. Reacción liquenoide secundaria al uso de adalimumab: reporte de un caso y revisión de la literatura. Med Cutan Iber Lat Am. 2011 ; 39 (1-2): 66-8.

6. Serrano Falcón C, Morales Larios E, Serrano Falcón MM. Exantema fijo medicamentoso por bronquidiazina CR ® . Piel. 2010 ; 25 (7): 412-4.

7. Muñoz Estrada VF, Valenzuela Paz GA, Rochín Tolosa M. Estudio de 372 casos de eritema fijo pigmentario. Piel. 2011 ; 26 (5): 213-20.

8. González Rodríguez AJ, Jordá Cuevas E. Maculopápulas purpúricas en región lumbar. Diagnóstico y comentario. Piel. 2011 ; 26 (3): 143-4.

9. Rodríguez Acar MC, Ramos Garibay A, Mejía Granilla R. Eritema discrómico perstans. Rev Cent Dermatol Pascua. 2012 ; 21 (1): 6-11.

10. Sánchez-Saldaña L, Cabanillas-Becerra J. Liquen plano pigmentoso. Dermatol Perú. 2010 ; 20 (3): 194-7.

11. González Pérez R, Carnero González L, Soloeta Arechavala R. Liquen plano erosivo y ulcerativo interglúteo. Piel. 2010 ; 25 (6): 345-7.

12. Bennássar A, Más A, Juliá M, Iranzo P, Ferrando J. Placas anulares en grandes pliegues: cuatro casos de liquen pigmentoso-inverso. Actas Dermosifiliogr. 2009 ; 100 (7): 602-5.