

## PRESENTACION DE CASO

### Neumonía por influenza a (H1N1). Presentación de tres casos en niños.

#### Influenza A (H1N1) Pneumonia. Three cases in children.

Dr. Ariel Efrén Uriarte Méndez<sup>(1)</sup> Dr. Jesús Vila Díaz<sup>(2)</sup> Dr. Andrés Prieto Apesteguía<sup>(1)</sup> Dr. Dunia Chávez Amaro<sup>(3)</sup> Dr. Jorge Luis Capote<sup>(4)</sup> Dr: Orlando Leyro Salgado<sup>(1)</sup>

*<sup>(1)</sup>Especialista de primer grado en pediatría. Especialista de segundo grado en medicina intensiva y emergencias. Profesor asistente. <sup>(2)</sup>Especialista de segundo grado en pediatría. Especialista de segundo grado en medicina intensiva y emergencias. Profesor auxiliar. <sup>(3)</sup>Especialista de primer grado en pediatría. Diplomado en cuidados intensivos pediátricos. Profesora instructora. <sup>(4)</sup>Especialista de primer grado en medicina intensiva y emergencia. Profesor instructor.*

#### Resumen

Se hace la presentación de tres casos de neumonía por Influenza A (H1N1) con evolución satisfactoria, atendidos en la Unidad de Cuidados Intensivos del Hospital Pediátrico Paquito González Cueto de Cienfuegos, cuyo diagnóstico se confirmó por la prueba "Reacción en Cadena de la Polimerasa-Transcriptasa Reversa" (RCP-TR) en muestras recogidas con hisopado nasofaríngeo. Se muestran las radiografías y los exámenes de laboratorio. Se destacan los hallazgos radiológicos encontrados caracterizados por infiltrados alveolares multifocales diferentes de las lesiones intersticiales que comúnmente aparecen en las neumonías virales. Se discute la trombocitopenia aparecida en uno de los pacientes la cual ha sido poco reportada. El trabajo pretende contribuir al mejor conocimiento de esta enfermedad.

**Palabras claves:** Influenza A (H1N1); Neumonía; Epidemia

#### Abstract

It is made a report of three cases of pneumonia due to Influenza A (H1N1) with satisfactory evolution, assisted in the Intensive Care Unit of the Cienfuegos's Pediatric Hospital Paquito González Cueto, and whose diagnosis were confirmed for the test Reaction in Chain of the

Reverse "Polimerase-Transcriptase" (RCP-TR) in nasopharyngeal samples. The X-rays and the laboratory exams are shown. The films reveal alveolar multifocal infiltrates, different from the interstitial pattern that commonly appears in viral pneumonias. It was significant the trombocitopenia proved in one of the patients, a fact that has been rarely reported. This work try to contribute to the best knowledge of the disease in children.

**Key words:** Influenza A (H1N1); Pneumonia; Epidemic

#### Introducción

En el mes de Abril de 2009 se empezaron a detectar en México los primeros casos de gripe causada por el nuevo virus influenza A (H1N1).<sup>1,2</sup> En la fecha en que se redacta este trabajo, se han reportado hasta la fecha un total de 15897 fallecimientos en 138 de los 192 países y territorios dependientes afectados.<sup>3</sup> Los síntomas de la enfermedad son similares a los síntomas de la influenza o gripe estacional e incluyen fiebre muy alta (38 y 40° C), tos seca recurrente, dolor de garganta, secreción nasal, dolores en el cuerpo, cefalea, escalofríos, fatiga, dolor ocular, pérdida del apetito y dificultad respiratoria. Una cantidad significativa de personas infectadas han presentado también vómitos y diarreas.<sup>4-8</sup> Aunque se reportan complicaciones potencialmente letales como miocarditis, pericarditis, encefalitis, *shock*, etc., los casos

**Recibido:** 12 de enero de 2010

**Aprobado:** 26 de febrero de 2010

#### Correspondencia:

Dr. Ariel Efrén Uriarte Méndez  
Hospital Pediátrico Cienfuegos

**Dirección electrónica:** [arieluriarte@hosped.cfg.sld.cu](mailto:arieluriarte@hosped.cfg.sld.cu)

de fallecimiento se han debido principalmente a neumonía que evoluciona hacia la insuficiencia respiratoria severa.<sup>8-12</sup> En Cuba el primer caso confirmado del virus se informó el día 11 de mayo, detectado en un joven mexicano que estudiaba en La Habana. A partir de esa fecha y hasta el momento de la realización de este trabajo, se habían informado un total de 53 fallecidos. Tal y como se describe en la literatura, la mayoría de las defunciones han ocurrido en personas con enfermedades crónicas subyacentes; y se ha descrito una mayor afectación de embarazadas, niños y jóvenes.<sup>1, 2</sup>

En el Hospital Pediátrico Paquito González Cueto de Cienfuegos se han incrementado significativamente los ingresos por enfermedades respiratorias agudas compatibles con influenza A desde principio del año 2009, con una elevación abrupta adicional en el mes de septiembre. Sin embargo, sólo se ha confirmado la presencia del virus de Influenza A (H1N1) en 8 pacientes. De ellos, 3 han requerido ingreso en la Unidad de Cuidados Intensivos (UCI) por haber desarrollado neumonía grave, aunque no necesitaron asistencia ventilatoria y su evolución final fue favorable. Estas cifras pudieran ser superiores si se tiene en cuenta la posibilidad de falsos negativos que, debido a diferentes motivos, presenta la "Reacción en Cadena de la Polimerasa-Transcriptasa Reversa (RCP-TR)", prueba empleada como criterio diagnóstico. De cualquier forma, el comportamiento clínico, analítico y radiológico de los tres casos confirmados en la UCI resulta interesante en el sentido de que se trata de una enfermedad nueva de la cual hemos aprendido en la práctica. Además, la neumonía es la complicación más reportada y la principal responsable de las muertes en el mundo. Es por todo ello que hemos decidido compartir esta experiencia con el resto de la comunidad médica que se interesa por este tema.

### CASO 1

Paciente femenina de 3 años de edad, blanca, de procedencia rural, eutrófica, con antecedentes de salud, que el 23 de septiembre de 2009 ingresó en el Servicio de Respiratorio, con el diagnóstico de neumonía. Presentaba a su admisión un cuadro de tos, rinorrea, fiebre y decaimiento de tres días de evolución. La radiografía tomada en el servicio de urgencia mostraba un infiltrado hiliofugal muy ligero, de predominio derecho. Al examen físico se constataban, además, estertores crepitantes y sibilantes en ambos campos pulmonares, sobre todo en las bases. Cumpliendo con lo normado, se indicó tratamiento con Oseltamivir 45 mg cada 12 horas. A las 24 horas del ingreso se observó deterioro clínico dado por somnolencia, palidez, polipnea y tiraje. La radiografía evolutiva mostraba lesiones pulmonares derechas, más extensas hacia la periferia y con claro patrón alveolar (Figura 1). Se decidió entonces su traslado a la UCI donde se comenzó tratamiento con Cefotaxima, Oxígeno, Aminofilina e hidratación IV

además del Oseltamivir. Los principales exámenes de laboratorio tomados a su llegada a la UCI mostraban lo siguiente. Hemograma: Hb, 109g/L; Leucocitos totales,  $8.50 \times 10^9/L$ ; Stab, 0 %; Seg, 21 %; Eos, 1 %; Mono, 2%; Linfo, 76 %. Eritrosedimentación, 31 mm. Hemogasometría: pH, 7.47;  $PCO_2$ , 32 mmHg;  $PO_2$ , 83 mmHg; SB, 20mmHg; EB, (-); Sat  $O_2$ , 98%.

La evolución de la enfermedad se caracterizó por polipnea y tiraje ligeros, inapetencia, fiebre moderada y somnolencia importante. Esto último fue algo llamativo, por observarse como hallazgo constante en los tres casos que aquí se reportan. La auscultación reveló signos de neumonía intersticial dados por sibilancias leves y difusas, así como crepitantes inconstantes y también de distribución no localizada. La mejoría clínica vino sobre el cuarto día de tratamiento, aunque la fiebre aún no había cedido. Una radiografía evolutiva mostró una lesión inflamatoria consolidada homogéneamente en la base pulmonar izquierda, con reacción pleural asociada. Se hizo cambio de Cefotaxima por Meropenem y al séptimo día de tratamiento, en general, se observó una mejoría significativa. La paciente fue trasladada a sala abierta al cabo de los 10 días de estancia en la UCI.

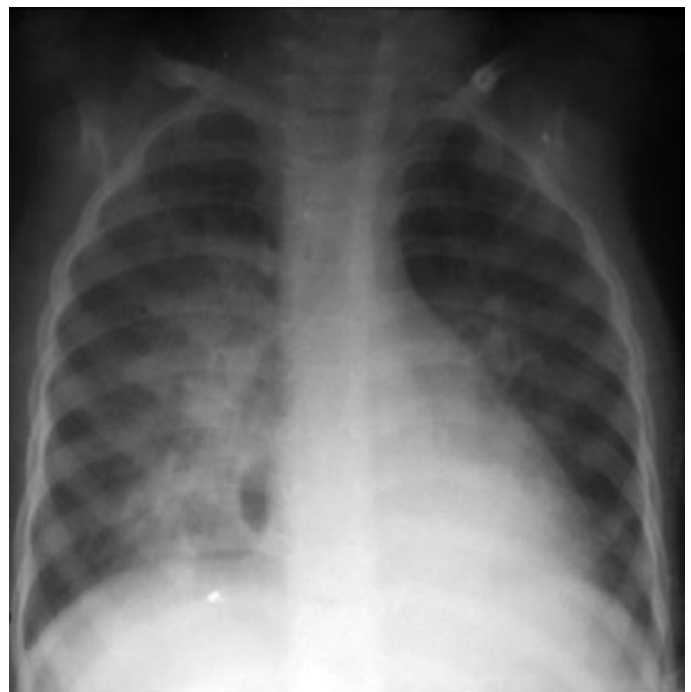


Figura 1

### CASO 2

Paciente de 8 años de edad, blanca, femenina, de procedencia rural, sin antecedentes patológicos de interés, eutrófica, que ingresó en el Hospital Paquito González Cueto el 28 de septiembre de 2009 en el Servicio de Respiratorio, con el diagnóstico de neumonía, previa radiografía tomada en el servicio de urgencia. En el momento de ser admitida llevaba cuatro días con manifestaciones catarrales caracterizadas por fiebre, tos y secreción nasal. A los dos días siguientes empeoró

clínica y radiológicamente (Figura 2), por lo que fue trasladada a la UCI. Se observó, en el momento de su traslado, un estado general moderadamente afectado, polipnea y tirajes ligeros, y tendencia al sueño. La exploración física mostró la presencia de estertores crepitantes en ambas bases pulmonares sin otros elementos. Recibió tratamiento con Oseltamivir desde el ingreso y se adicionó Cefotaxima en la UCI. Los exámenes de laboratorio mostraron: Hb, 135g/L; Leucocitos totales,  $7.50 \times 10^9/L$ ; Stab, 0 %; Seg, 32 %; Eos, 2 %; Mono, 1%; Linfo, 65 %. Eritrosedimentación, 26 mm. Hemogasometría: pH, 7.44; PCO<sub>2</sub>, 34 mmHg; PO<sub>2</sub>, 82 mmHg; SB, 21 mmHg; EB, (-4); SatO<sub>2</sub>, 96 %. Sobrevino mejoría clínica y radiológica sobre el cuarto día de tratamiento. No se presentaron nuevas complicaciones. Se regresó a sala abierta a los 5 días de estancia en la UCI.

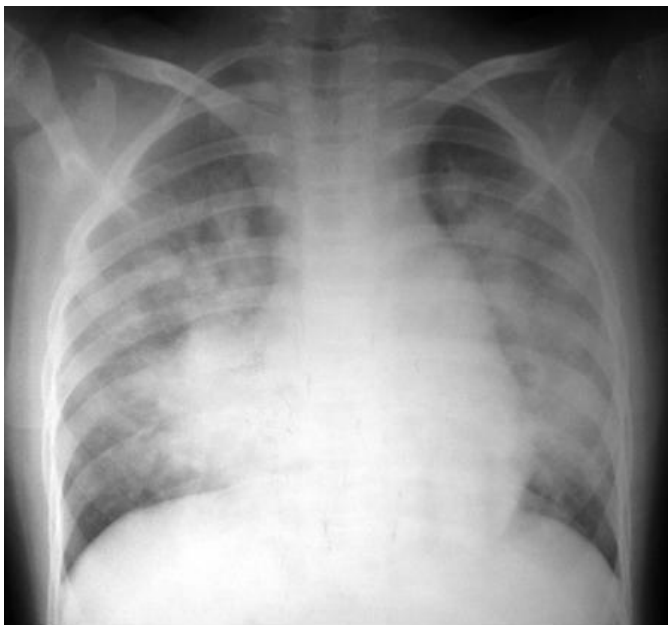

Figura 2

Hemogasometría: pH, 7.49; PCO<sub>2</sub>, 31 mmHg; PO<sub>2</sub>, 90 mmHg; SB, 19 mmHg; EB, (-4); SatO<sub>2</sub>, 93 %. De inicio, se indicó tratamiento con Oseltamivir y Cefotaxima, oxígeno terapia e hidratación IV. Al cuarto día de permanencia en la UCI comenzó con sangramiento importante por sitio de punción de catéter venoso central, lo que se relacionó con trombocitopenia de  $40 \times 10^6$ , demostrada en el momento de la hemorragia. Fue necesario transfundir 2 unidades de plaquetas, con lo cual se controló el sangramiento. Se dejó tratamiento con Gammaglobulina intravenosa durante los días 5 siguientes. Posteriormente, no se presentaron más trastornos de la coagulación y las plaquetas regresaron a su cifra normal. Se observó mejoría significativa al sexto día de la enfermedad y se trasladó para sala abierta.

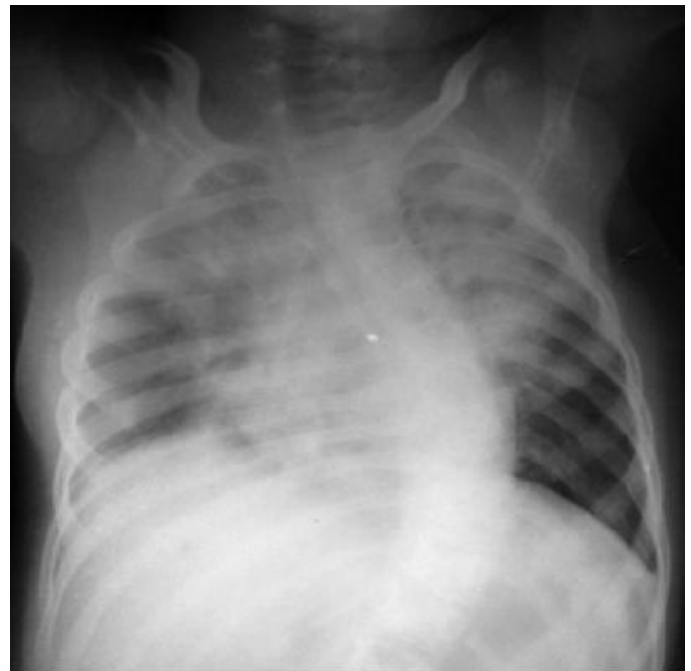

Figura 3

### CASO 3

Paciente femenina de 4 años de edad, de procedencia rural, mestiza, eutrófica, con antecedentes de hidrocefalia congénita derivada con evolución favorable y ausencia de déficit cognitivo. Dos días antes del ingreso en el Hospital Paquito González Cueto comenzó con manifestaciones respiratorias dadas por tos, secreción nasal y fiebre. En la comunidad fue valorada con el diagnóstico de neumonía y se le indicó tratamiento con Penicilina G IM. El día 4 de Octubre se asiste en el servicio de urgencia al no mejorar con la terapéutica inicial, se le indicó radiografía de tórax (Figura 3) y se decidió su ingreso en la UCI. Se encontró durante la recepción, pálida, decaída, polipneica y somnolienta. Se hicieron los siguientes exámenes complementarios: Hb, 94g/L; Leucocitos totales,  $11.50 \times 10^9/L$ ; Stab, 0 %; Seg, 46 %; Eos, 1 %; Mono, 1%; Linfo, 62 %. Eritrosedimentación, 16 mm.

### Discusión

El cuadro clínico-radiológico, la situación epidémica actual y la prueba confirmatoria de diagnóstico viral específico (PCR-TR en muestra recogida con hisopado nasofaríngeo), permiten hacer el diagnóstico de certeza de neumonía por influenza A (H1N1). El origen de la infección no se vincula a ningún brote ni a otro factor epidemiológico concreto, las niñas no tenían relación entre si. El virus es una variante nueva de la cepa H1N1, con material genético proveniente de una cepa aviaria, dos cepas porcinas y una humana que sufrió una mutación y dio un salto entre especies, permitiendo que la misma se transmita de persona a persona.<sup>13,14</sup> Este quizás sea el motivo de la agresividad viral, pues se esparce en poblaciones sin protección inmunológica. Según se está viendo, las personas nacidas antes de 1957 tienen menos riesgo de desarrollar neumonía grave, pues hay que recordar que una variante del virus H1N1 circuló entre 1918 y 1957, lo que le pudo conferir

cierto grado de inmunidad a los niños.<sup>15</sup> A diferencia de los que estamos acostumbrados a ver en las neumonías virales, que generalmente producen lesiones intersticiales traducidas radiológicamente por infiltrados hiliofugales, los casos presentados muestran verdaderas lesiones alveolares pudiéndose ver en las radiografías moteados extensos multifocales, lo cual evidencia la virulencia del germen. Afortunadamente, los pacientes que hemos atendido no han desarrollado insuficiencia respiratoria ni requerido asistencia ventilatoria, como han reportado ya numerosos autores.<sup>16</sup> Otro hecho a señalar es la trombocitopenia severa que desarrolló una de las pacientes. Esto está descrito en la literatura<sup>17,18</sup> pero reportada, a nuestro juicio, en pocos casos. El mecanismo patogénico con el cual asociamos la misma

es el inmunológico, originado por sensibilización frente al virus. La respuesta muy favorable con Gammaglobulina IV ayuda a sostener esta teoría. Finalmente, no se puede dejar de destacar que posterior a la declaración de nivel de alerta 6 por la Organización Mundial de la Salud (OMS), hemos atendido otros casos muy graves con síndrome de distrés respiratorio agudo crítico y shock séptico avanzado en los cuales la RCP-TR para Influenza A, H1N1 resultó negativa. Como la prueba supone un porcentaje de falsos negativos no se puede descartar que estos pacientes estuvieran infectados por el virus. No obstante, futuras investigaciones y la acumulación de mayor experiencia con el tiempo, nos despejará el camino de dudas.

### Referencias bibliográficas

1. Kugel D, Kochs G, Obojes K, Roth J, Kobinger GP. Influenza A virus. *J Virol.* 2009; 83(8):3843-51.
2. Weinstock DM, Zuccotti G. The evolution of influenza. *JAMA.* 2009; 301(10):1066-9.
3. Pandemic (H1N1) 2009-Toronto. *Globe and mail.* 2009. [accedido enero 2010]. Disponible en: [http://www.who.int/csr/don/2010\\_01\\_26/en/index.html](http://www.who.int/csr/don/2010_01_26/en/index.html)
4. Jamieson DJ, Honein MA, Rasmussen SA, et al. H1N1 2009 influenza virus infection during pregnancy in the USA. *Lancet* 2009; 374 (9688):451-8.
5. Abdel-Ghafar, et al. Update on avian influenza A (H5N1) virus infection in humans. *N Engl J Med.* 2008 Jan 17; 358(3):261-73.
6. Massingale, et al. Emergence of a novel swine-influenza A (H1N1) virus in humans. *N Engl J Med.* 2009; 360 (25):2605-15.
7. Harper, et al. Seasonal Influenza in Adults and Children-Diagnosis, treatment, Chemoprophylaxis, and Institutional Outbreak Management: Clinical Practice Guidelines of the Infectious Diseases Society of America. *Clin Infect Dis.* 2009; 48(8):1003-32.
8. Influenza A (H1N1). Buenos Aires. Sociedad Argentina de Terapia Intensiva. 2009. Disponible en: [\\_http://www.sati.org.ar](http://www.sati.org.ar)
9. Pérez-Padilla R, De la Rosa-Zamboni D, Ponce de León S, Hernández M, Quiñónez-Falconi F, Bautista E, et al. Pneumonia and respiratory failure from Swine-origin influenza A (H1N1) in México. *N Engl J Med* 2009; 361:680-9.
10. Reina R, Balasini C. Tratamiento de los pacientes con insuficiencia respiratoria aguda en pandemia por el nuevo virus de la gripe A/H1N1sw1. *Revista electrónica de medicina intensiva.* 2009 Ago [citado 10 sept 2009]; 106, 9 (8). Disponible en: <http://remi.uninet.edu>.
11. Rello J, Díaz E, Rodríguez A, Mendoza D, Lisboa T, Martín-Loeches I, et al. Protocolo de manejo de la Insuficiencia Respiratoria Aguda Grave en pacientes con neumonía viral primaria por el nuevo virus de la Gripe A (H1N1) en UCI. *Science.* 2009; 323(5921):1544-6.
12. Napolitano, et al. Intensive-Care patients with severe novel influenza A (H1N1) virus infection. *Michigan,* June 2009. *MMWR* July 2009; 58. Disponible en: <http://www.cdc.gov>
13. Layne SP, Monto AS, Taubenberger JK. Pandemic influenza: an inconvenient mutation. *Science.* 2009; 323 (5921):1560-1.
14. Varich NL, Gitel'man AK, Shilov AA, Smirnov IuA, Kaverin NV. Differential incorporation of genomic segments into the influenza A virus reassortants in mixed infection. *Vopr Virusol.* 2009; 54(1):7-11.
15. Swine flu: Early findings about pandemic potential reported in new study. *Washington.* *Washington daily* 2009. Disponible en: [http://www.eurekalert.org/pub\\_releases/2009-05/icl-sfe051109.php](http://www.eurekalert.org/pub_releases/2009-05/icl-sfe051109.php). Accedido Mayo 14, 2009
16. Chowell G, Bertozzi SM, Arantxa Colchero M, López-Gatell H, Alpuche-Aranda C et al. Severe Respiratory Disease Concurrent with the Circulation of H1N1 Influenza. *N Engl J Med* 2009; 361:674-9.
17. Immune response to influenza A. *Michigan.* Cawthon 2009. Accedido Sep. 2009. Disponible en: [www.nih.gov](http://www.nih.gov) - [www.PandemicFlu.gov](http://www.PandemicFlu.gov) - [www.cdc.gov](http://www.cdc.gov)
18. Shinde V, Bridges CB, Uyek TM. Influenza A (H1N1). Descripción de 11 casos confirmados. *N Engl J Med* 2009; 361.