

PRESENTACIÓN DE CASO

Enfermedad inflamatoria orbitaria idiopática. Presentación de un caso

Idiopathic orbital inflammatory disease. Case presentation

Armando Rafael Milanés Armengol¹ Katia Molina Castellanos¹ Susana Yanes Morejón¹ Marla Milanés Molina²

¹ Hospital General Universitario Dr. Gustavo Aldereguía Lima, Cienfuegos, Cienfuegos, Cuba

² Universidad de Ciencias Médicas de Cienfuegos, Cuba

Cómo citar este artículo:

Milanés-Armengol A, Molina-Castellanos K, Yanes-Morejón S, Milanés-Molina M. Enfermedad inflamatoria orbitaria idiopática. Presentación de un caso. **Medisur** [revista en Internet]. 2021 [citado 2026 Feb 16]; 19(3):[aprox. 9 p.]. Disponible en: <https://medisur.sld.cu/index.php/medisur/article/view/5095>

Resumen

El pseudotumor orbitario es la tercera causa de oftalmoplejía dolorosa; constituye un desafío diagnóstico pues obliga a descartar enfermedades de etiología muy diversa que lo provocan. Se presenta el caso de una paciente femenina, de color de piel blanca, de procedencia urbana, ama de casa, fumadora, que no practica ejercicios ni lleva dieta, con antecedentes de hipertensión arterial y artritis reumatoidea, que acudió al Servicio de Oftalmología por presentar síntomas inflamatorios anexiales: edema palpebral, quemosis conjuntival, vasos conjuntivales dilatados, que se acompañaban de proptosis, oftalmoplejía dolorosa con diplopía y de una masa tumoral palpable a nivel de la porción supero-externa de la órbita. Se ingresó y se le realizaron estudios imagenológicos e histológicos, que solo aportaron signos inflamatorios y una pansinusitis. Se concluyó como un pseudotumor orbitario en su forma aguda de aparición, asociada a la artritis reumatoidea, cuyo diagnóstico se realizó por exclusión sobre la base de los resultados negativos de los estudios imagenológicos y de la biopsia. Llevó tratamiento con antibióticos parenterales y altas dosis de esteroides orales con regresión del cuadro y mejoría clínica. Se decidió la presentación del caso porque en la provincia no existen reportes sobre esta entidad, y por el énfasis en cómo llegar al diagnóstico y su correcto manejo, evitando con ello secuelas en el órgano visual.

Palabras clave: pseudotumor orbitario, presentación de caso

Abstract

Orbital pseudotumor is the third cause of painful ophthalmoplegia; it constitutes a diagnostic challenge as it forces us to rule out diseases of very diverse etiology that cause it. A female patient, of white skin color, of urban origin, housewife, smoker, who does not practice exercises or is not on a diet, with a history of high blood pressure and rheumatoid arthritis, who attended the Ophthalmology service for presenting Adnexal inflammatory symptoms: eyelid edema, conjunctival chemosis, dilated conjunctival vessels, which were accompanied by proptosis, painful ophthalmoplegia with diplopia and a palpable tumor mass at the level of the superior-external portion of the orbit was presented. She was admitted and imaging and histological studies were performed, which only revealed inflammatory signs and pansinusitis. It was concluded as an orbital pseudotumor in its acute onset form, associated with rheumatoid arthritis, the diagnosis of which was made by exclusion on the basis of the negative results of imaging studies and biopsy. She was treated with parenteral antibiotics and high doses of oral steroids with regression of the symptoms and clinical improvement. The presentation of the case was decided because in the province there are no reports on this entity, and because of the emphasis on how to reach the diagnosis and its correct management, thereby avoiding effects in the visual organ.

Key words: orbital pseudotumor, case report

Aprobado: 2021-05-12 09:25:07

Correspondencia: Armando Rafael Milanés Armengol. Hospital General Universitario Dr. Gustavo Aldereguía Lima. Cienfuegos. Cuba. mandy.milanes65@gmail.com

INTRODUCCIÓN

El pseudotumor inflamatorio de la órbita es una entidad clínica también conocida como enfermedad inflamatoria idiopática benigna de origen desconocido, en la mayoría de los casos, dado que cada vez es menor el número de casos en el que no se encuentra etiología.^(1,2) Se define como un síndrome benigno, no infeccioso, caracterizado por la presencia de síntomas y signos inflamatorios orbitarios sin causa evidente local o sistémica; puede manifestarse de forma aguda o crónica.⁽³⁾

Algunos autores han reportado los siguientes resultados: la forma de presentación más frecuente fue la afectación difusa de varias estructuras oculares (7 pacientes, 63 %). Destacaban: miositis (7 pacientes, 63 %), celulitis orbitaria (5 pacientes, 45,4 %), masa focal (5 pacientes, 45,4 %), perineuritis (4 pacientes, 36,3 %), dacrioadenitis (2 casos, 18,1 %) y periescleritis (1 caso, 9 %).^(4,5)

Panas, en 1895, empleó el término "pseudoplasma" para referirse a aquellas lesiones con patrón de comportamiento clínico tumoral que, o bien regresaron sin tratamiento, o bien en la biopsia/piezas de exenteración demostraron un componente exclusivamente inflamatorio,⁽⁶⁾ posteriormente en 1903 Gleason, y ya para 1905, Busse y Hochheim, lo describen con las características clinicopatológicas características de la entidad.⁽³⁾

Es la tercera causa de oftalmoplejía dolorosa,⁽⁴⁾ siendo un desafío diagnóstico para el clínico porque obliga a descartar enfermedades de etiología muy diversa que provocan este síndrome, por lo que generalmente su diagnóstico es por exclusión.⁽¹⁾

El diagnóstico de la enfermedad inflamatoria orbitaria idiopática (EIOI) se basa en la historia clínica y exploración física, con pruebas de imágenes del área afectada (TC orbitaria o resonancia magnética) que nos permiten hacer un diagnóstico de localización, siendo estos estudios, conjuntamente con la histopatología, los complementos necesarios para obtener un diagnóstico de certeza.^(7,8)

En la provincia de Cienfuegos no se han reportado casos en la literatura con esta entidad lo que no quiere decir que no han existido, es por

ello que es un propósito dar a conocer a los profesionales de salud la forma de presentación de un cuadro poco frecuente, que, si no se hace el diagnóstico precoz, puede dejar daños severos en la función visual.

En esta presentación se describirá el cuadro clínico y el trabajo diagnóstico de una paciente de 59 años que desarrolló un pseudotumor orbitario; así como una breve revisión del tema.

PRESENTACIÓN DEL CASO

Paciente del sexo femenino, de color de piel blanca, de origen urbano, ama de casa, de 59 años, con antecedentes de hipertensión arterial y artritis reumatoidea, de varios años de evolución para lo cual ha llevado tratamiento con metrotexate, 2 tabletas a las 7 AM +1 tableta a las 7 PM + azatriopina 1 tableta al día, así como prednisona por vía oral, pero ya llevaba más de un mes sin usarla. Es fumadora, no practica ejercicios físicos ni lleva una dieta rigurosa para su afección de base.

No refirió antecedente de ninguna afección familiar de esta índole, solo hipertensión arterial por parte de los padres.

Acudió en varias oportunidades al Cuerpo de Guardia del Hospital General Universitario Dr. Gustavo Aldereguía por "inflamación en los ojos" acompañada de dolor, donde los médicos que la asistieron le dijeron que se trataba de una conjuntivitis alérgica, pero al ver que no había mejoría y que la inflamación y el dolor progresaban retornó nuevamente.

Al examen con biomicroscopía se encontró:

Agudeza visual: OD: 0,8 dif. OI:0,8 dif.
Po. OD:12 mm de Hg. OI:14 mm de Hg.

A: edema palpebral sin signos inflamatorios evidentes, quemosis conjuntival importante que abarcaba toda la conjuntiva bulbar externa e inferior, con vasos conjuntivales dilatados, ingurgitados, sobre todo a nivel de la conjuntiva bulbar superior; masa tumoral palpable a nivel del cuadrante supero-externo de la órbita en el ojo derecho y más localizado hacia el sector medio y externo del ojo izquierdo algo duro al tacto, no fluctuante y proptosis del globo ocular de predominio axial. (Fig. 1 y 2).

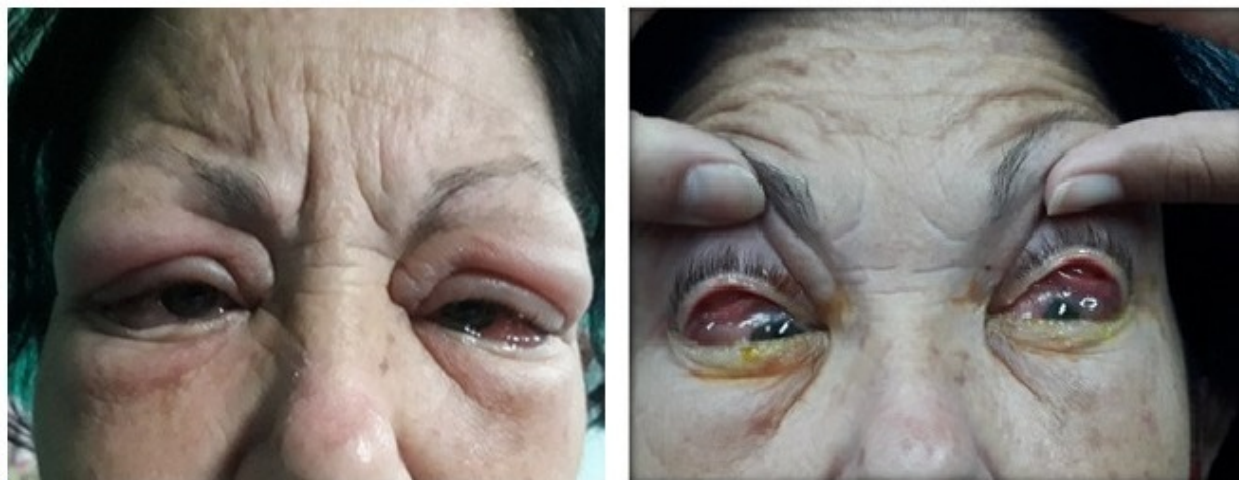

Fig. 1 y 2. Imágenes donde se observa edema palpebral sin signos inflamatorios evidentes, quemosis conjuntival importante que abarcaba toda la conjuntiva bulbar externa e inferior, con vasos conjuntivales dilatados, ingurgitados, sobre todo a nivel de la conjuntiva bulbar superior; masa tumoral palpable a nivel del cuadrante supero-externo de la órbita en el ojo derecho y más localizado hacia el sector medio y externo del ojo izquierdo algo duro al tacto, no fluctuante y proptosis del globo ocular de predominio axial.

Presentaba oftalmoplejía con limitación de la mirada en posiciones diagnósticas de la mirada: hacia arriba y hacia afuera en el OD y restricción de la mirada hacia porción supero-externa e inferior causante de la diplopía.

S/A: sin alteraciones, con reflejos pupilares conservados.

M: discreta esclerosis de ambos cristalinos.

Fondo de ojo: sin alteraciones.

La paciente se ingresó con el diagnóstico de sospecha de una celulitis orbitaria o linfoma orbitario dado por la bilateralidad del cuadro y los antecedentes patológicos personales de una artritis reumatoidea. No refirió fiebre ni otras manifestaciones sistémicas.

Comenzó tratamiento con vancomicina: dos bulbos por vía endovenosa, diluidos en 200 cc de cloro sódico a pasar lento (en 1 hora) por siete días y tratamiento tópico con: fomentos de suero fisiológico al tiempo, lágrimas artificiales en gel cada tres horas; diclofenaco en colirio una gota cada tres horas y ungüento antibiótico de cloranfenicol tres veces al día, más prednisona

por vía oral comenzando por 60 mg. durante 10 días e ir bajando la dosis a 40 mg x 10 días más y finalmente dejar 20 mg según evolución.

Resultados de los exámenes complementarios:

Hb:12,7 g/l Hto: 042. Eritro: 72.

Leucograma: leucocitos: $6,3 \times 10^9$ /l; stabs: 000; Seg: 065; eos: 002; monoc: 014; linf:019

Glucemia: 5,16mmol.

Creatinina: 56 mmol.

Fal: 120 UI.

Se realizó ultrasonido abdominal que arrojó: hígado de tamaño normal con aumento de la ecogenicidad difusamente. Vías biliares y páncreas normales, riñones normales con buen parénquima, bazo y suprarrenales normales, no adenopatías intraabdominales.

Tomografía axial computarizada: se observan todas las cavidades que conforman los senos perinasales parcialmente ocupados por material hiperdenso de aspecto inflamatorio. Fosa media

y anterior cerebral sin alteraciones, así como sistema ventricular. A nivel de la órbita, en el espacio extraconal externo bilateral se observa una imagen hiperdensa anterior llegando a bordear al globo ocular por su parte superior

externa y anterior que desplaza medial y caudalmente el recto externo en relación con proceso inflamatorio, no hay lesión ósea, los músculos del cono y el nervio óptico no muestran alteraciones. (Fig. 3).

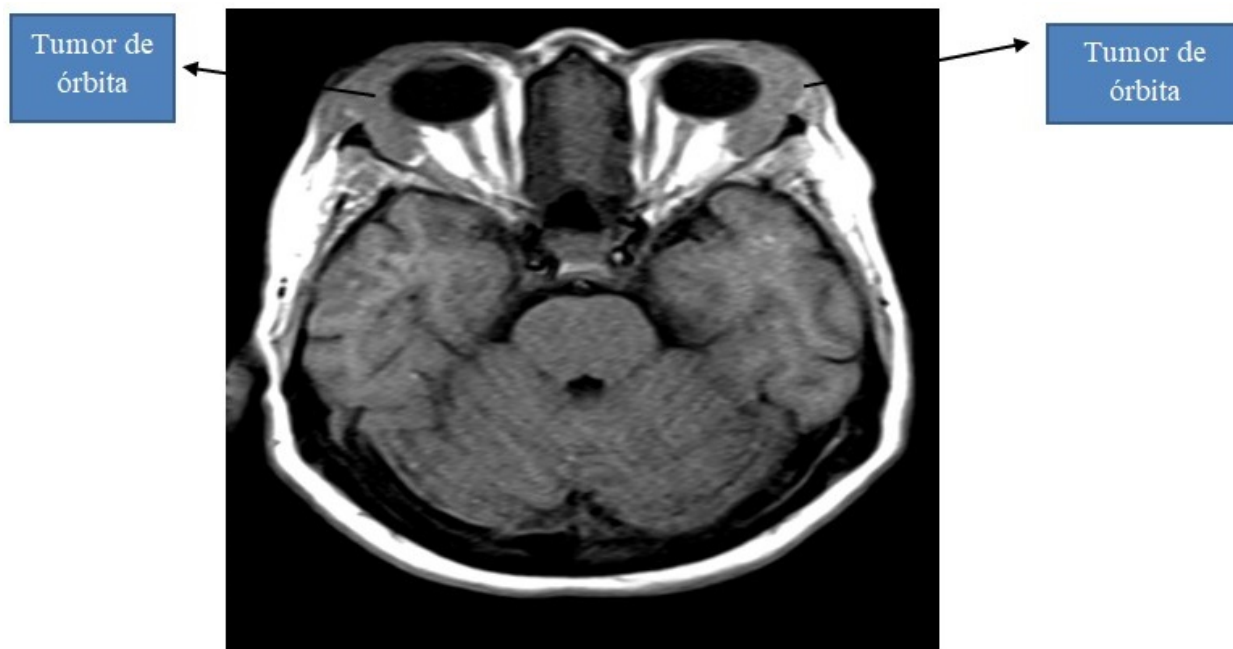


Fig. 3. Imagen que muestra como el tumor desplaza al músculo recto externo medial y caudalmente.

Resonancia magnética nuclear: se realizó estudio endovenoso con múltiples secuencias y arrojó: senos perinasales parcialmente ocupados, no se observan alteraciones de los globos oculares, de los músculos ni del nervio óptico. En ambas órbitas en el espacio extraconal se observa una imagen alargada con crecimiento supero-anterior que bordea al globo ocular por su parte

antero-externa y desplaza al músculo recto externo medial y caudalmente, dicha imagen se comporta hipointensa en T1 e hiperintensa en el resto de las secuencias y aumenta su intensidad de forma homogénea con el contraste endovenoso en relación con un proceso inflamatorio de la órbita. (Estas lesiones son sugestivas de una celulitis orbitaria + pansinusopatía). (Fig. 4, 5 y 6).

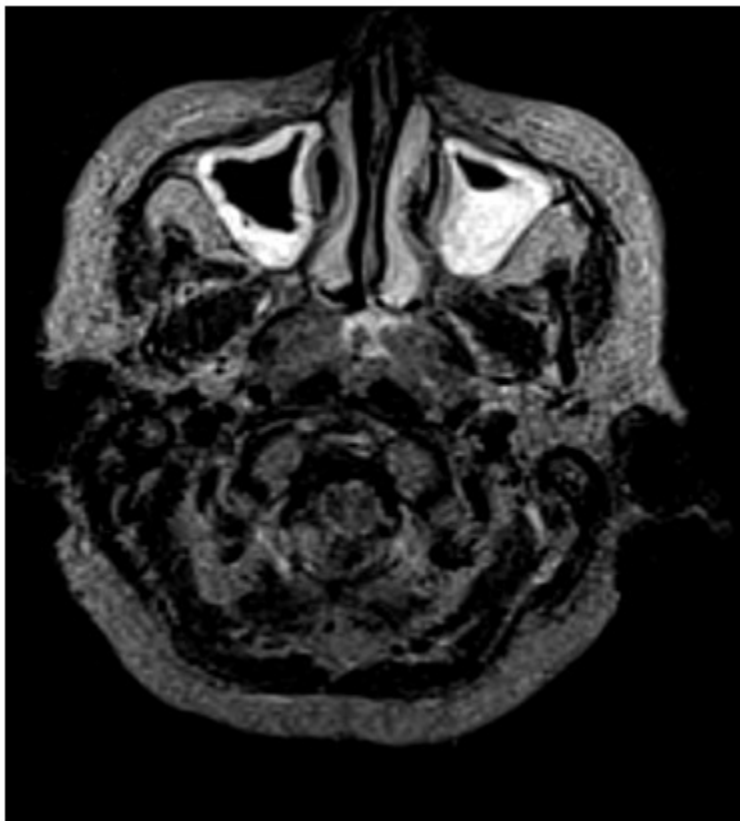


Fig. 4. Imagen que muestra sinusitis maxilar.

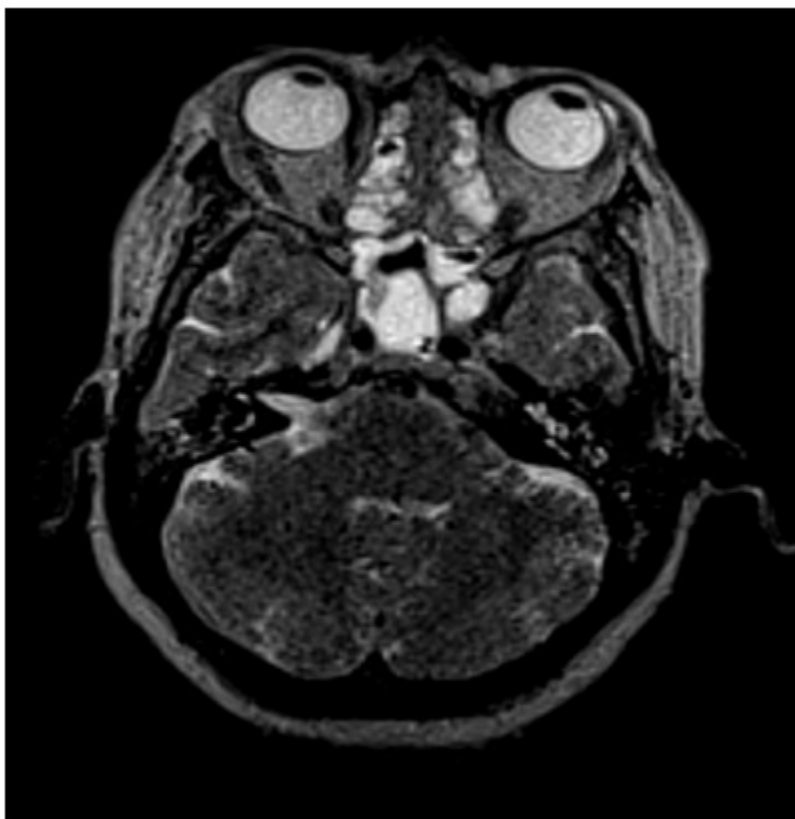

Fig. 5. Sinusitis etmoidal y esfenoidal.

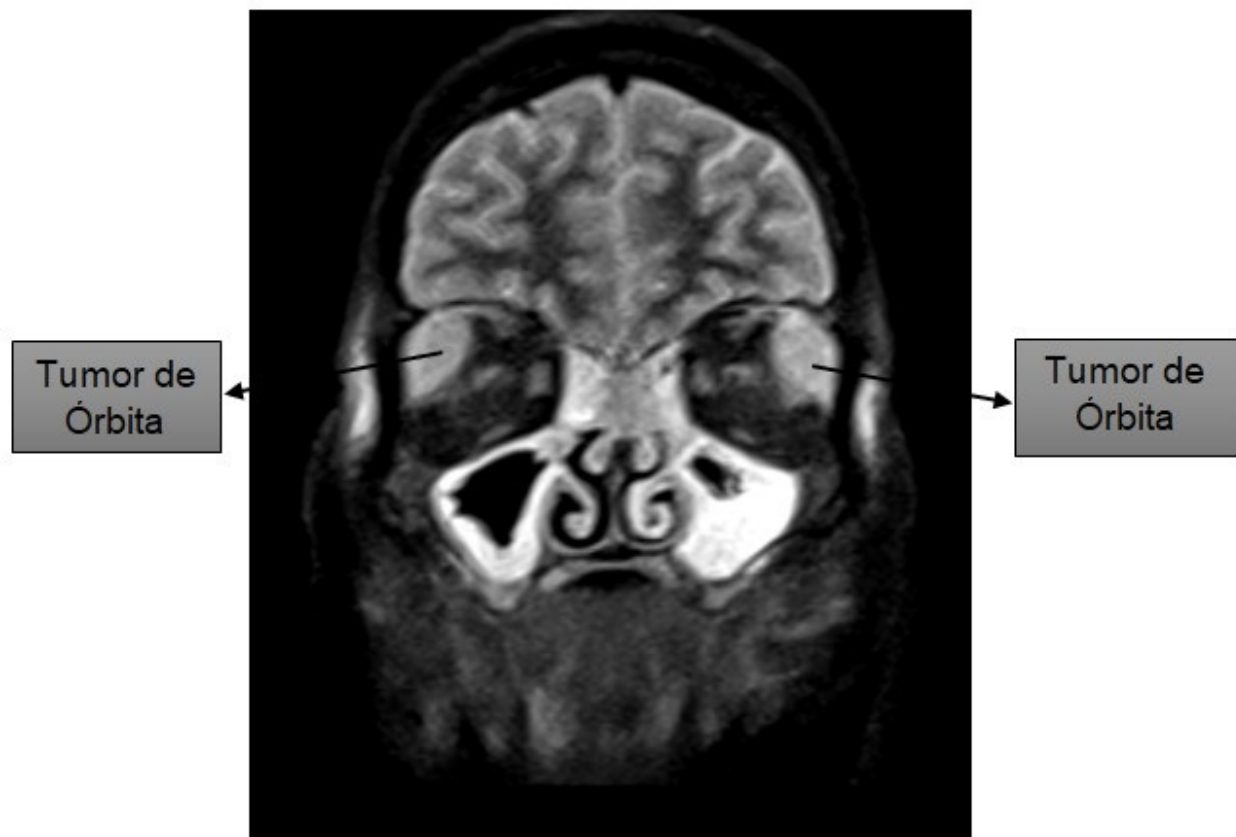


Fig. 6: Sinusitis etmoidal, maxilar y los tumores orbitarios. Tumor de órbita.

Los resultados de la biopsia fueron: muestra tejido fibroso y escasos conductos excretores de glándulas lagrimales infiltrado por proceso inflamatorio crónico, la naturaleza neoplásica del infiltrado debe ser descartada por

inmunohistoquímica (IHQ).

La paciente estuvo ingresada durante 21 días. Presentó una evolución clínica satisfactoria por lo que se decidió egreso con seguimiento por consulta. (Fig. 7 y 8).

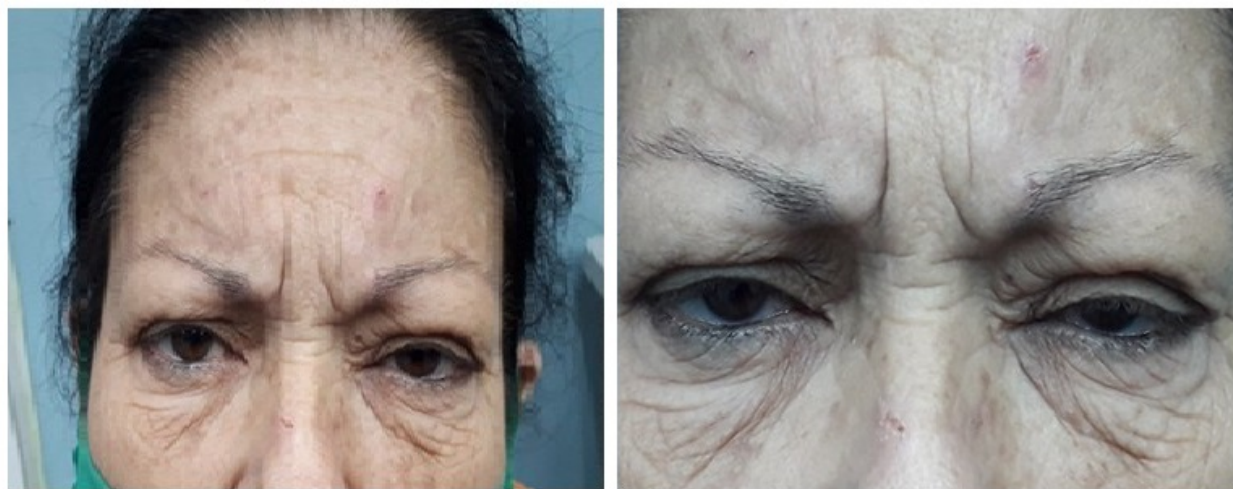

Fig. 7 y 8. Imágenes que muestran la evolución clínica favorable de la paciente.

DISCUSIÓN

El caso clínico previamente descrito correspondió a una enfermedad inflamatoria orbitaria idiopática (EIOI), también conocida como pseudotumor orbitario.

Hoy, gracias al desarrollo de técnicas diagnósticas, la definición más precisa sería la de todo proceso orbitario inflamatorio inespecífico idiopático benigno que se caracterice por presentar un infiltrado linfóide pleomorfo con fibrosis en grado variable. Quedan excluidos de este grupo aquellas entidades locales/sistémicas de inflamación que cursen con compromiso conocido/tipificado orbitario y los tumores.

Para abordar esta afección resulta de importancia capital analizar la presentación y curso (irruptivo/agudo/subagudo/crónico), así como establecer una localización intraorbitaria (afectación grasa/muscular/glandular/anterior/posterior). La lesión puede no respetar los septos y afectar de modo difuso a todos los tejidos, entre los que destacará la inflamación de uno de los componentes orbitarios.⁽⁹⁾

Es la tercera enfermedad orbitaria más común a continuación de la enfermedad de Graves y enfermedades linfoproliferativas, y acontece entre el 5-8 % de todas las masas orbitarias, con rango de edad de presentación tan amplio como de 50 a 75 años, teniendo predilección por el

sexo femenino.⁽⁹⁾

Esta entidad se caracteriza por una clínica variable, siendo una de las causas de oftalmoplejía dolorosa,⁽⁶⁾ sin que exista un cuadro patognomónico. La forma de presentación más frecuente es el compromiso orbitario unilateral, pudiendo variar desde una lesión que por efecto de masa provoca proptosis, alteraciones en la motilidad ocular, diplopía y compresión del nervio óptico, hasta aquellos que se presentan como inflamación orbitaria asociada a dolor periocular, ojo rojo, edema, quemosis y hasta pérdida de visión. Estas manifestaciones clínicas van a depender tanto de la ubicación como de la extensión de la lesión en la órbita. En general los síntomas se desarrollaron en el curso de días (pseudotumor agudo) a semanas (pseudotumor subagudo), pero no faltan los casos en que la sintomatología se extiende por meses (pseudotumor crónico).

La enfermedad inflamatoria orbitaria idiopática (EIOI), es un diagnóstico de exclusión. Se deben descartar enfermedades sistémicas inflamatorias, neoplásicas, malformaciones congénitas, traumatismos o restos de cuerpos extraños y procesos infecciosos.^(9,10)

Las pruebas de imagen en el diagnóstico de la enfermedad inflamatoria orbitaria idiopática (EIOI) son de uso casi obligatorio. Se pueden emplear actualmente tanto la tomografía computarizada (TC), resonancia magnética (RMN) y ecografía.

Su empleo no arroja signos característicos, ya que muchos hallazgos los encontramos tanto en las formas idiopáticas como en las secundarias; pero sí para localizar con más precisión la zona de tejido que está más afectado, así como el diagnóstico diferencial con otras afecciones orbitarias. La tomografía computarizada (TC) es la técnica de elección. Aunque los hallazgos son inespecíficos, encontraremos un aumento del realce en los tejidos afectados tras la administración de contraste y un aumento de la infiltración grasa orbitaria.⁽¹¹⁾

La última mejoría en la RMN la encontramos con la técnica de RMN dinámica con contraste (DCE). En este tipo, el estudio dinámico –y no una imagen estática– de la distribución del contraste con gadolinio nos permitiría distinguir las curvas de captación y lavado de contraste para un determinado tejido.⁽¹²⁾

En un intento de lograr un algoritmo diagnóstico, en 2017 se ha publicado un consenso de criterios diagnósticos, elaborado por un panel de expertos en EIOI, empleando el método Delphi con un cuestionario, que fue respondido de manera anónima y en tres rondas por un grupo de expertos en EIOI a nivel mundial. De esta manera, las recomendaciones de la publicación del grupo de Mombaerts y colaboradores⁽¹³⁾ consensuaron que: la valoración más precisa de la EIOI no miosítica se logra con indicadores clínicos, RMN o en su defecto TC, hallazgos de laboratorio normales y biopsia incisional.

En esta paciente concluimos que es una enfermedad inflamatoria orbitaria idiopática (EIOI en la forma aguda de aparición), asociada a la artritis reumatoidea con respuesta muy favorable a los esteroides, donde los estudios imagenológicos resultaron de mucha ayuda para descartar otras causas, así como el resultado del estudio histológico.

Conflicto de intereses

Los autores plantean que no existe conflicto de intereses.

Contribuciones de los autores

Conceptualización: Armando Rafael Milanés Armengol; Kattia Molina Castellanos.

Visualización: Susana Yanes Morejón; Marla

Milanés Molina.

Redacción del borrador original: Susana Yanes Morejón; Marla Milanés Molina.

Redacción, revisión y edición: Armando Rafael Milanés Armengol; Kattia Molina Castellanos.

Financiación

Hospital General Universitario Dr. Gustavo Aldereguía Lima. Cienfuegos. Cuba.

REFERENCIAS BIBLIOGRÁFICAS

1. Cascón V, Bustos AC, Rubiños M, Nani V, Angeletti LV, Fernández Ruiz A. Edema bpalpebral unilateral agudo. *Med Infant.* 2018 ; 25 (3): 279-82.
2. Gutiérrez-Durán F, Padilla-Cuadra JI. Miositis de músculo recto inferior como presentación inicial de vasculitis ANCA positiva, probable granulomatosis de Wegener. *Neuroeje.* 2012 ; 25 (2): 31-5.
3. Maroto Jiménez P. Pseudotumor de la órbita. Reporte de un caso. *Rev Méd Costa Rica y Centroamérica.* 2015 ; 614: 41-4.
4. López González-Cobos C, Villalba García M, Ausín García C, Toledano Macías M, Muiño Míguez A, Maestre Mulas I, et al. Pseudotumor inflamatorio orbitario: Revisión de una serie. *Rev Clin Esp.* 2015 ; 215 (Espec Congr): 626.
5. Delgado Quintero M, Felipe Díaz K, Couce Herrera VM. Miositis orbitaria en adolescente. *Rev Cubana Pediatr [revista en Internet].* 2019 [cited 6 May 2020] ; 91 (1): [aprox. 8p]. Available from : http://scielo.sld.cu/scielo.php?script=sci_arttext&pid=S0034-75312019000100013.
6. Duke-Elder S. *System of Ophthalmology.* London, UK: Henry Kimpton; 1974.
7. Jimena M, Gaspar R. Oftalmoplejía dolorosa. Caso clínico. *Revista FASO.* 2015 ; 3: 38-40.
8. Gutiérrez Rodríguez D, Peña Cruz S, Gutiérrez de la Torre D. Pseudotumor inflamatorio de la órbita. Presentación de un caso. *Invest Medicoquir.* 2018 ; 10 (1): 160-6.
9. Niño Rueda C, Ventura Abreu N, Arcos Villegas G, Salazar-Quiñones L, Cifuentes Canorea P, Vico

Ruiz E, et al. Enfermedad inflamatoria idiopática orbitaria. Pseudotumor orbitario. Parte 1,2. Barcelona: Laboratorios Thea; 2018.

10. Narváez CS, Biasotti FM. Pseudotumor orbitario, un diagnóstico difícil. Correlación clínica, radiológica y patológica. Anales de Radiología México. 2009 ; 8 (3): 8-12.

11. Arbizu Duralde A, Sánchez Orgaz M. Diagnóstico por la imagen en patología ocular y orbitaria. Madrid: Sociedad Española de Oftalmología; 2017.

12. Sun B, Song L, Wang X, Li J, Xian J, Wang F, et al. Lymphoma and inflammation in the orbit: Diagnostic performance with diffusion-weighted imaging and dynamic contrast-enhanced MRI. J Magn Reson Imaging. 2017 ; 45 (5): 1438-45.

13. Mombaerts I, Bilyk JR, Rose GE, McNab A, Fan A, Dolman P, et al. Consensus on Diagnostic Criteria of Idiopathic Orbital Inflammation Using a Modified Delphi Approach. JAMA Ophthalmol. 2017 ; 135 (7): 769-76.