

IMAGEN EN LA MEDICINA

Glioblastoma multiforme

Glioblastoma multiforme

Melissa Serra Ruíz¹ Miguel Ángel Serra Valdés²

¹ Instituto de Neurología y Neurocirugía, La Habana, La Habana, Cuba

² Hospital General Docente Enrique Cabrera, La Habana, La Habana, Cuba

Cómo citar este artículo:

Serra-Ruíz M, Serra-Valdés M. Glioblastoma multiforme. **Medisur** [revista en Internet]. 2019 [citado 2026 Feb 4]; 17(2):[aprox. 1 p.]. Disponible en: <https://medisur.sld.cu/index.php/medisur/article/view/4125>

Aprobado: 2019-02-13 10:29:55

Correspondencia: Melissa Serra Ruíz. Instituto de Neurología y Neurocirugía. La Habana mely.rusbe@gmail.com

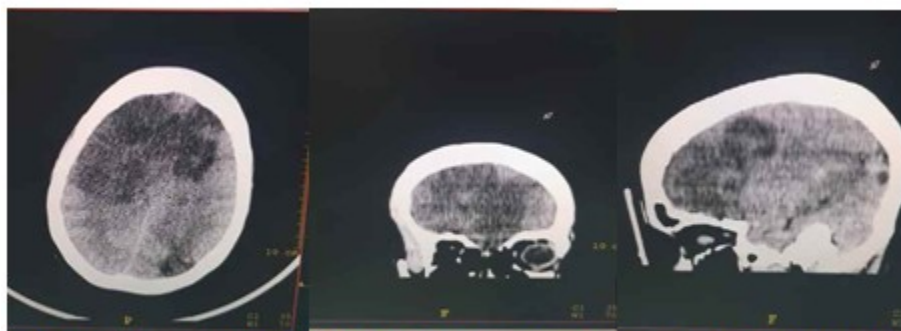


Figura 1. Imágenes compatible con tumoración que ocupa el lóbulo frontal izquierdo, parte del derecho, temporal y parietal izquierdos.

Se presentan las imágenes de una mujer de 35 años de edad, con trastornos de la conducta, cefaleas y depresión en los últimos nueve meses. Fue tratada en un Servicio de Psiquiatría, e ingresada por profundización de la depresión. Al no mejorar con medicación, fue sometida a tratamiento electroconvulsivante. Empeoró, y apareció entonces una hemiplejía derecha, trastornos del lenguaje y, rápidamente, rigidez de decorticación. Remitida al Hospital Enrique Cabrera, de La Habana, se le realizó, de urgencia, tomografía axial computarizada multicorte de cráneo (Figura 1); el resultado fue una imagen compatible con tumoración que ocupa el lóbulo

frontal izquierdo, parte del derecho, temporal y parietal izquierdos, con elementos de hipertensión intracraneal; así como densidades variables, lo que sugería áreas de necrosis y de hemorragias. Se remitió a un Servicio de Neurocirugía y fue intervenida quirúrgicamente. Dos días después falleció. Resultado de la necropsia: Glioblastoma multiforme de alta malignidad, con áreas de necrosis y de hemorragias.

REFERENCIAS BIBLIOGRÁFICAS