

PRESENTACIÓN DE CASO

Fijación externa de las fracturas inestables del extremo distal del radio. Presentación de un caso

External Fixation of Unstable Distal Radius Fracture. A Case Report

Yaniel Truffin Rodríguez¹ Rafael Esmandy Gámez Arregoitía¹ Indira L. Gómez Gil¹ José Julio Requeiro Morejón¹

¹ Hospital General Universitario Dr. Gustavo Aldereguía Lima, Cienfuegos, Cienfuegos, Cuba, CP: 55100

Cómo citar este artículo:

Rodríguez Y, Gámez-Arregoitía R, Gómez-Gil I, Requeiro-Morejón J. Fijación externa de las fracturas inestables del extremo distal del radio. Presentación de un caso. **Medisur** [revista en Internet]. 2014 [citado 2026 May 2]; 12(6):[aprox. 4 p.]. Disponible en: <https://medisur.sld.cu/index.php/medisur/article/view/2644>

Resumen

La fractura inestable del extremo distal del radio es una afección frecuente. De no ser tratada de forma correcta provoca importantes trastornos en la articulación radiocarpiana y deterioro de la función de la mano. Se presenta un caso atendido en el Hospital Gustavo Aldereguía Lima, en Cienfuegos, de un paciente de 42 años de edad, con antecedentes de salud anterior y procedencia rural que sufrió una caída con la mano en extensión, la cual le produjo una fractura inestable del extremo distal del radio izquierdo. Se realizó tratamiento quirúrgico de urgencia consistente en la reducción manual de la fractura bajo anestesia general y su fijación con el minifijador RALCA más un alambre de Kirschner colocado de forma percutánea. Debido a que con frecuencia se realizan tratamientos inadecuados de dicha afección, se decidió la presentación de este caso que puede resultar orientador para muchos cirujanos ortopédicos.

Palabras clave: fijación de fractura, fijadores externos, fracturas del radio, informes de casos

Abstract

Unstable fracture of the distal radius is a common injury. If not properly treated, it can cause major disturbance in the radiocarpal joint and impaired hand function. A case of a 42-year-old patient of rural origin without a history of previous conditions treated at the Gustavo Aldereguía Lima Hospital in Cienfuegos is presented. He suffered a fall on the outstretched hand, which led to an unstable fracture of the left distal radius. Emergency surgery consisting of manual fracture reduction under general anesthesia and fixation with RALCA minifixator plus a percutaneously placed Kirschner wire was performed. Since this fracture is often inadequately treated, the presentation of this case can be helpful to many orthopedic surgeons.

Key words: fracture fixation, external fixators, radius fractures, case reports

Aprobado: 2014-09-03 14:24:09

Correspondencia: Yaniel Truffin Rodríguez. Hospital General Universitario Dr. Gustavo Aldereguía Lima. Cienfuegos. luisgp@jagua.cfg.sld.cu

INTRODUCCIÓN

En la práctica médica el cirujano ortopédico debe tratar un gran número de fracturas de los miembros superiores; sin dudas la zona de mayor incidencia la constituye el extremo distal del radio.

Para su estudio y tratamiento la lesión del extremo distal se puede dividir en dos grandes grupos: fracturas estables y fracturas inestables, determinadas por un grupo de parámetros radiográficos, entre los que se pueden señalar: la presencia o no de conminución en la superficie dorsal del radio, un acortamiento radial mayor de 1m, una alineación inadecuada de la fosa lunar del radio, entre otras.¹⁻⁵

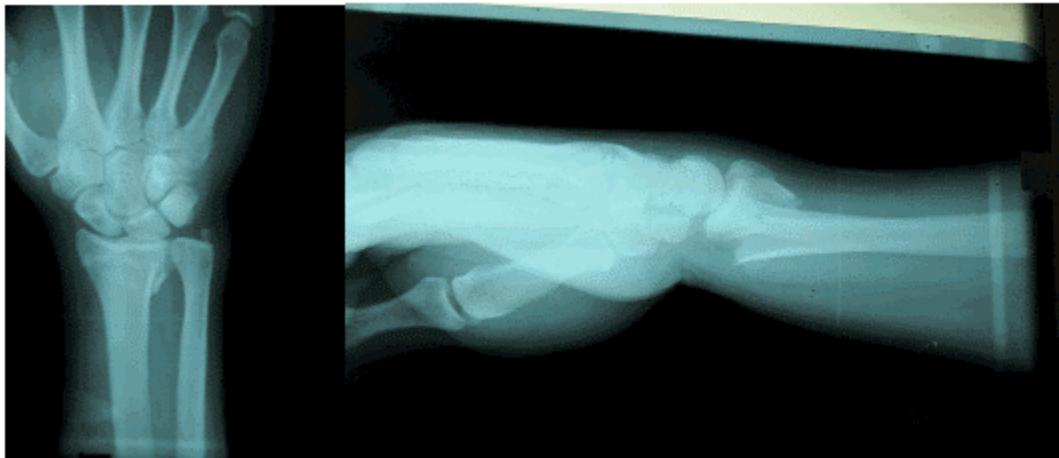
La atención adecuada de esta fractura implica restablecer la anatomía articular, de forma tal que se logre una adecuada función en la

articulación de la muñeca, con la presencia de la menor cantidad de complicaciones posible.

Debido a que con frecuencia se realizan tratamientos inadecuados de dicha afección, se decidió la presentación de este caso que puede resultar orientador para muchos cirujanos ortopédicos.

PRESENTACIÓN DEL CASO

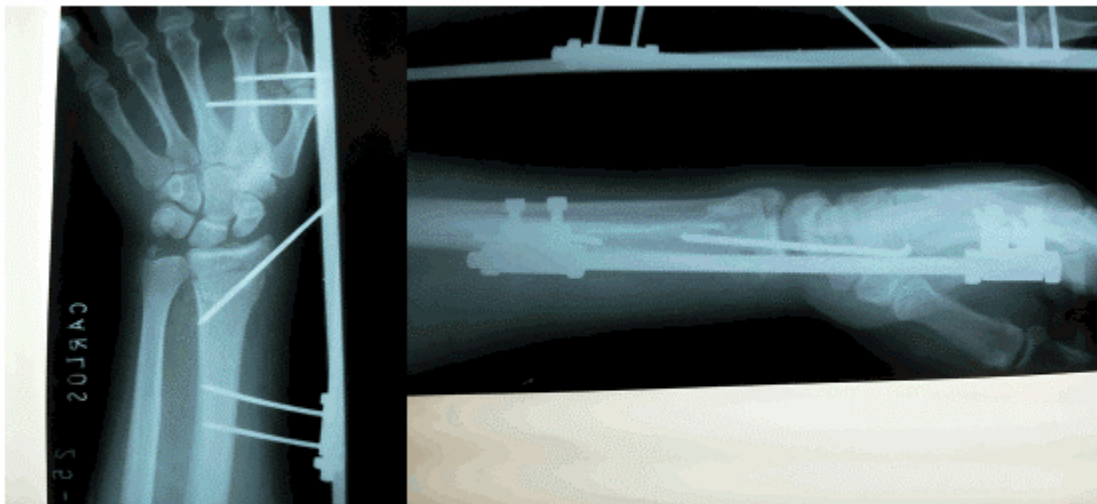
Se presenta un caso atendido en el Hospital Dr. Gustavo Aldereguía Lima, en Cienfuegos, de un paciente de 42 años de edad, con antecedentes de salud anterior y procedencia rural que sufrió caída con la mano en extensión, la cual le produjo una fractura inestable del extremo distal del radio izquierdo, de tipo 3 de la clasificación de Fernández. (Figuras 1 y 2).



Figuras 1 y 2. Imágenes radiográficas en posición anteroposterior y lateral donde se evidencia la fractura articular del extremo distal del radio izquierdo.

El paciente fue intervenido quirúrgicamente de urgencia, se realizó reducción y estabilización de la fractura mediante el empleo del minifijador

RALCA y un alambre de Kirschner en posición percutánea. (Figuras 3 y 4).

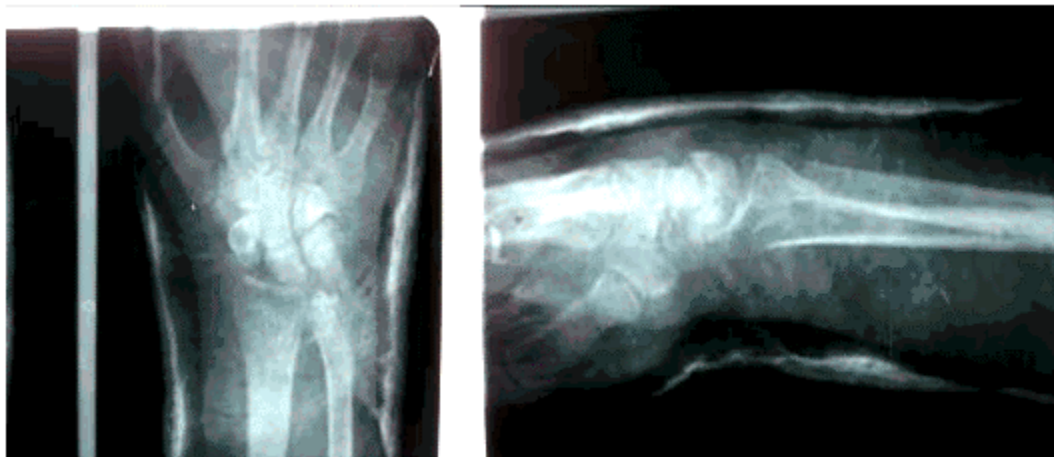


Figuras 3 y 4. Imágenes radiográficas en posición anteroposterior y lateral donde se observa el fijador externo y el alambre de Kirschner en posición percutánea.

El fijador se mantuvo por un periodo de cuatro semanas tras las cuales se retiró junto a la aguja de Kirschner, se colocó un yeso braquial que se mantuvo hasta la consolidación de la fractura

cuatro semanas después.

Se obtuvieron resultados satisfactorios. (Figuras 5 y 6)



Figuras 5 y 6. Imágenes radiográficas que muestran la fractura consolidada.

Después de retirado el yeso, la mano conservó su estado normal. (Figura 7).



Figura 7. Imagen que muestra el estado final de la mano.

DISCUSIÓN

El minifijador RALCA y el alambre de Kirschner en posición percutánea, empleados para solucionar este caso, se mostraron eficientes en el manejo de fracturas del extremo distal del radio tipo 3 de Fernández.⁶⁻⁸ Se logró restituir la longitud radial, se corrigió la angulación dorsal, así como la incongruencia articular preexistentes.

Esta técnica puede ser realizada con relativa facilidad incluso por cirujanos poco familiarizados con ella, constituye un pilar fundamental para nuestro trabajo cotidiano y tiene la gran ventaja de requerir pocos recursos materiales, no requiere de abordajes quirúrgicos extensos en la zona afectada, disminuye por ende el tiempo quirúrgico y permite una rehabilitación precoz con resultados finales satisfactorios.

Su correcta aplicación aumenta las posibilidades para el paciente de contar con una muñeca estable, no dolorosa y completamente funcional, con ello se evitan terribles complicaciones como la consolidación viciosa, la pseudoartrosis, la osteoartritis postraumática, entre otras.

REFERENCIAS BIBLIOGRÁFICAS

1. Villar de la Peña R, Gómez-Cambronero López V, Alonso Iglesias R, Chover Aledon V. ¿ Es suficiente la fijación externa en el tratamiento de las fracturas inestables del radio distal?. Revista Española Ortopedia y Traumatología. 2000 ; 44 (3): 286-93.

2. Axelrod TS, McMurtry RH. Open reduction and internal fixation of comminuted, intraarticular fractures of the distal radius. J Hand Surg Am. 1990 ; 15 (1): 1-11.

3. Simic PM, Weiland AJ. Fractures of the distal aspect of the radius: changes in treatment over the past two decades. Instr Course Lect. 2003 ; 52: 185-95.

4. Trumble TE, Culp RW, Hanel DP, Geissler WB, Berger RA. Intra-articular fractures of the distal aspect of the radius. Instr Course Lect. 1999 ; 48: 465-80.

5. Meseguer Olmo LR, Golián Canovas A. Fijación externa en las fracturas inestables de la extremidad distal del radio. Rev Ortop Trauma. 1993 ; 37 Suppl 1B: S47-52.

6. Delgado Rifá E, Escalona Zaldívar R. Ventajas de la supinación en la fractura de Colles. Rev Cubana Ortop Traumatol. 1998 ; 12 (1-2): 52-6.

7. Handoll HHG, Huntley JS, Madhok R. Fijación externa versus tratamiento conservador para la fractura distal del radio en adultos. Cochrane Plus [revista en Internet]. 2008 [cited 23 Ene 2013] ; 4 (3): [aprox. 65p]. Available from: <http://www.biblioteca.cochrane.com/BCPGetDocument.asp?DocumentID=CD006194>.

8. Handoll HHG, Huntley JS, Madhok R. Diferentes métodos de fijación externa para el tratamiento de la fractura distal del radio en adultos. Cochrane Plus [revista en Internet]. 2008 [cited 23 Ene 2013] ; 4 (3): [aprox. 62p]. Available

from:

<http://www.update-software.com/BCP/BCPGetDocument.asp?DocumentID=CD006522>.