

PRESENTACIÓN DE CASO

Aneurisma aterosclerótico de la arteria basilar e hidrocefalia. Presentación de un caso

Atherosclerotic Aneurysm of the Basilar Artery and Hydrocephalus. A Case Report

Ania Alvarado Borges¹ Javier Martínez Navarro¹ Dania Peñaranda Pordomingo¹

¹ Hospital General Universitario Dr. Gustavo Aldereguía Lima, Cienfuegos, Cienfuegos, Cuba, CP: 55100

Cómo citar este artículo:

Alvarado-Borges A, Martínez-Navarro J, Peñaranda-Pordomingo D. Aneurisma aterosclerótico de la arteria basilar e hidrocefalia. Presentación de un caso. **Medisur** [revista en Internet]. 2014 [citado 2026 Feb 16]; 12(4):[aprox. 6 p.]. Disponible en: <https://medisur.sld.cu/index.php/medisur/article/view/2494>

Resumen

Los aneurismas arteriales intracraneales son frecuentes. Muchos de ellos no producen manifestaciones clínicas, por lo que con frecuencia no se diagnostican en vida del paciente. En autopsias, los aneurismas desarrollados en la arteria basilar aparecen entre un 2 a un 5 % de los casos; entre ellos son más frecuentes los saculares y congénitos que los ateroscleróticos y fusiformes. Se presenta un caso de aneurisma aterosclerótico de la arteria basilar, diagnosticado en la autopsia de un hombre de 88 años. Este paciente había sido internado con el diagnóstico de ictus isquémico, hipertensión endocraneana e hidrocefalia, lo que inclinó el pensar clínico hacia una neoplasia de fosa posterior. El objetivo de esta presentación es exponer los hallazgos resultantes de la autopsia que evidenciaron la presencia de aneurisma aterosclerótico de la arteria basilar.

Palabras clave: aneurisma intracraneal, arteria basilar, hidrocefalia, autopsia, aneurisma, aterosclerosis intracraneal

Abstract

Intracranial aneurysms are fairly common. Many of them produce no symptoms, often remaining undiagnosed during life. At autopsy, aneurysms of the basilar artery appear in 2 to 5% of the cases; among them, saccular and congenital aneurysms are more common than atherosclerotic and fusiform aneurysms. A case of atherosclerotic aneurysm of the basilar artery diagnosed at autopsy in an 88-year-old man is presented. This patient had been admitted with a diagnosis of ischemic stroke, intracranial hypertension and hydrocephalus, which led physicians to consider a posterior fossa tumor. This paper aims at presenting the autopsy findings that showed the presence of an atherosclerotic aneurysm of the basilar artery.

Key words: intracranial aneurysm, basilar artery, hydrocephalus, autopsy, aneurysm, intracranial arteriosclerosis

Aprobado: 2014-02-11 11:44:42

Correspondencia: Ania Alvarado Borges. Hospital General Universitario Dr. Gustavo Aldereguía Lima. Cienfuegos ania.alvarado@gal.sld.cu

INTRODUCCIÓN

Los aneurismas intracraneales son relativamente frecuentes en la práctica médica, y se evidencian en mayor medida en series necrópsicas, ya que muchos de ellos no producen manifestaciones clínicas y, por tanto, no se diagnostican en vida.¹ En otros casos, los síntomas que se producen son inespecíficos, por lo que su presencia no es reconocida. Lo más común es que el diagnóstico positivo se haga frente al evento hemorrágico agudo, a consecuencia de una rotura de la pared del aneurisma.²

Entre los aneurismas intracraneales, los saculares son los de mayor incidencia, los que también se configuran como causa más frecuente de hemorragia subaracnoidea; de ello se desprende su importancia clínica y anatomopatológica.³ Estas dilataciones aneurismáticas se localizan prioritariamente en la mitad anterior del polígono arterial de la base. Por su parte, los aneurismas ateroscleróticos (fusiformes) son menos frecuentes y afectan fundamentalmente a la arteria basilar.⁴ En algunos casos pueden observarse aneurismas múltiples.

El objetivo de esta presentación es exponer los hallazgos resultantes de la autopsia que evidenciaron la presencia de aneurisma aterosclerótico de la arteria basilar.

PRESENTACIÓN DEL CASO

Paciente de 88 años de edad, de procedencia rural, que acudió al servicio de urgencias por vómitos y mareos. Como antecedentes patológicos personales, se registró en la historia clínica, el hecho de ser fumador inveterado, además del padecimiento de enfermedad pulmonar obstructiva crónica de diez años de evolución y algunos episodios de ictus isquémicos; eventos de los que no fue posible precisar más datos. Refirió llevar tratamiento regular con dipiridamol 25 mg, dos tabletas cada ocho horas, y aspirina 125mg diarios. Los vómitos (de 3 a 5 diarios), no precedidos de náuseas, poseían restos de alimentos; las características de los mareos no fueron bien precisadas por el paciente durante el interrogatorio. Dadas las circunstancias, el

enfermo fue internado en el servicio de Medicina Clínica. No aparecieron síntomas nuevos durante su estancia hospitalaria.

Al examen físico se constataron los siguientes datos positivos:

Piel y mucosas hipocoloreadas.

Aparato respiratorio: murmullo vesicular disminuido en ambos campos pulmonares y estertores crepitantes en ambas bases. Frecuencia respiratoria: 16 resp por minuto.

Aparato cardiovascular: ruidos cardíacos rítmicos de bajo tono. Ausencia de soplos. Frecuencia cardíaca: 89 latidos por minuto. Tensión arterial: 130/80.

Abdomen: Suave y depresible, no doloroso a la palpación superficial ni profunda, sin visceromegalia. Ruidos hidroaéreos presentes y de características normales.

SNC: Al momento del ingreso el paciente se mostró consciente y orientado. Parálisis facial central izquierda, sin otros signos de focalización neurológica. A pesar de su corta estadía, su cuadro neurológico empeoró, presentando alteraciones del nivel de consciencia, desde somnolencia hasta obnubilación profunda, hasta que falleció. No se recogieron alteraciones de los pares craneales, ni de los reflejos osteotendinosos superficiales ni profundos.

Resultados de los exámenes complementarios:

Hemoglobina: 139 g/L

Hematocrito: 0,42

Leucocitos totales: 13,9x10⁹ L; segmentados: 0,50 %; linfocitos: 0,46 %

Glucemia: 5,32 mmol/L

Ácido úrico: 369 mmol/L

Eritrosedimentación: 25 mm/h.

Estudio imagenológico:

Tomografía axial computarizada (TAC) de cráneo: lesión hiperdensa de 32 mm en tallo cerebral con crecimiento hacia abajo. Bulbo con calcificaciones, dilatación y leucoaraiosis. Signos de hidrocefalia. (Figura 1).

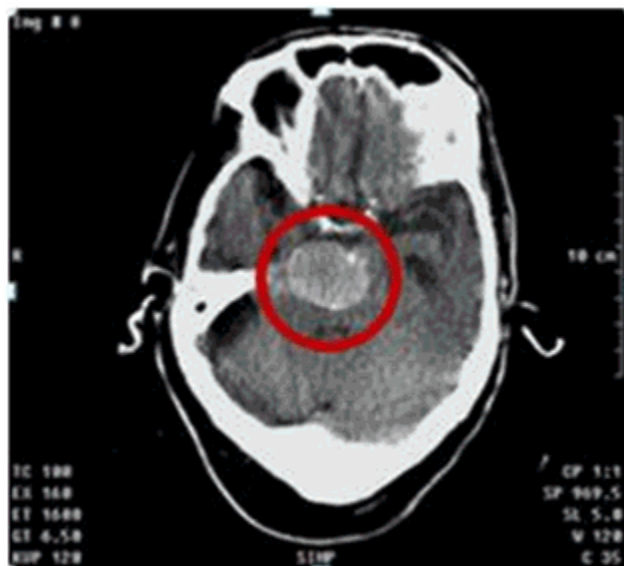

Figura 1. Imagen de TAC de cráneo que muestra lesión hiperdensa en tallo cerebral.

Resonancia magnética nuclear (RMN) de cráneo: Sinusopatía esfenoidal izquierda. Hiperintensidades periventriculares de sustancia blanca subcortical en relación con leucoaraiosis. Imagen redondeada de intensidad variable, de 31x25 mm, comprimiendo el cuarto ventrículo; dicha imagen, acompañada de dilatación de todo el sistema ventricular supratentorial, cambios en relación con posible tumoración cerebral.

El paciente fue llevado al quirófano, donde se le realizó fenestración del piso del tercer ventrículo y septostomía. A los pocos días comenzó con marcada toma del estado general, respiración superficial, inapetencia y disnea intensa. Falleció tras parada cardiorrespiratoria.

Evidencias diagnósticas en la autopsia:

En el examen macroscópico del encéfalo, se constataron detalles de atrofia cerebral severa acompañada de marcado edema leptomeníngeo

y cerebral. En la exploración interna de las vísceras encefálicas se observó dilatación de parte del sistema ventricular, afectando al tercero y a ambos ventrículos laterales. Todo esto conformó el cuadro macroscópico de hidrocefalia moderada. (Figura 2). Las arterias del polígono de Willis estaban dilatadas y endurecidas; en cortes transversales se constató notable engrosamiento parietal de estos vasos. En la arteria basilar se encontró dilatación aneurismática parcialmente calcificada y el resto de su pared esclerosada, datos que conformaron su etiología aterosclerótica. Esta lesión alcanzó 33 x 31 x 24 mm en sus diámetros mayores, y evidenció zona de compresión con excavación profunda de la protuberancia teñida por pigmentos férricos, dándole a la cavidad color pardo dorado, lo que se tradujo como la compresión del cuarto ventrículo. (Figura 3). Por su parte, el aneurisma seccionado sagitalmente mostró trombosis oclusiva. (Figura 4).

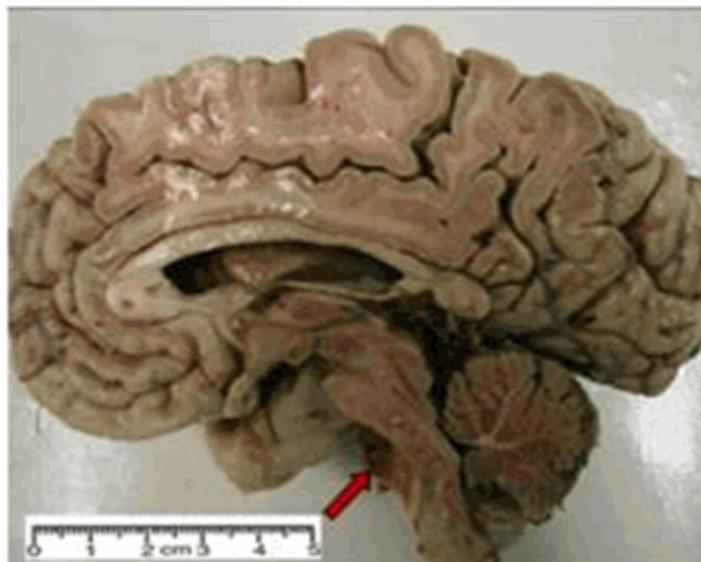


Figura 2. Atrofia cerebral severa. Hidrocefalia moderada y edema cerebral. La flecha indica la zona de compresión externa que comprometió el drenaje del líquido cefalorraquídeo.

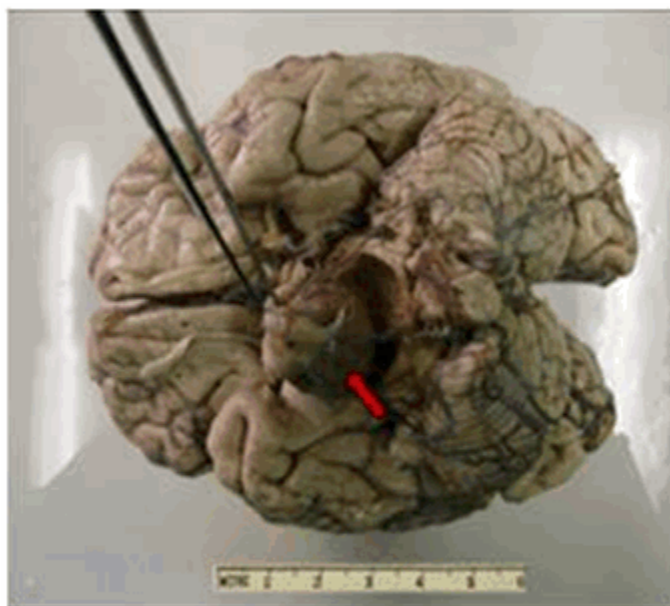


Figura 3. Gran aneurisma del tronco basilar, de 33 x 31x 24 mm. Nótese la depresión producida por la compresión de la protuberancia. La flecha indica el aneurisma fusiforme de arteria basilar.

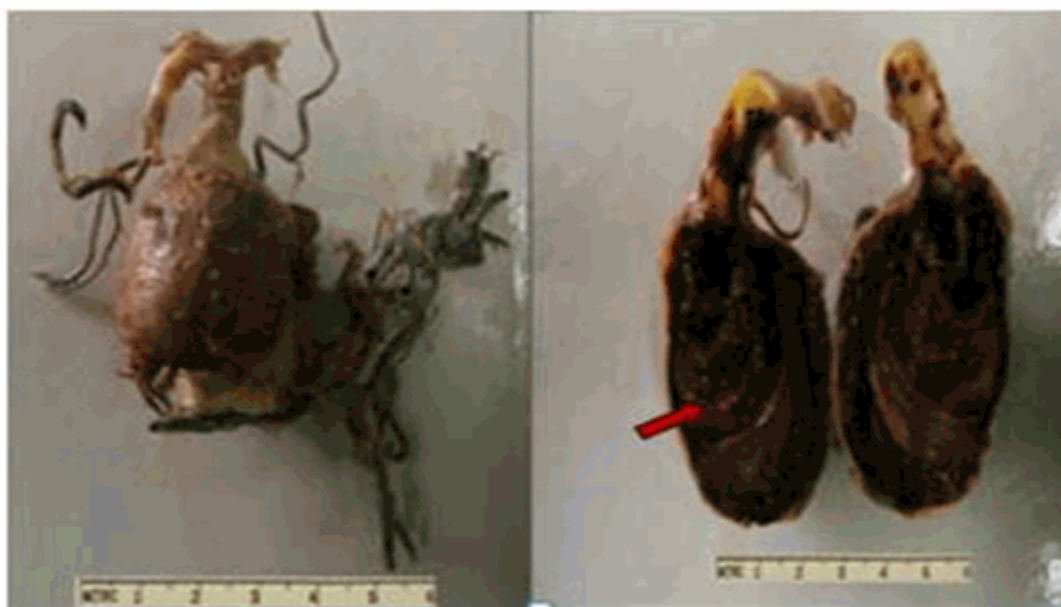

Figura 4. Aneurisma aterosclerótico desarrollado en unión de la arteria basilar con la arteria cerebelosa superior. En el corte sagital la flecha indica la trombosis oclusiva.

El examen microscópico de la lesión vascular correspondió con cambios histológicos ateroscleróticos. Se demostraron irregularidades fibrocalcificadas en el espesor de la pared arterial, así como depósitos de colesterol, zonas de adelgazamiento extremo que alternaban con las engrosadas y destrucción amplia de la íntima con presencia de macrófagos espumosos.

El examen del encéfalo mostró signos de hipoxia neuronal difusa, con neuronas contraídas y núcleos picnóticos, junto a los detalles correspondientes al edema cerebral.

DISCUSIÓN

Se ha demostrado que los aneurismas afectan más al sexo masculino y que su prevalencia aumenta proporcionalmente a la edad; ambas condicionantes se observan en el paciente.⁵ Se plantean como factores etiológicos más frecuentes de los aneurismas la enfermedad aterosclerótica y la enfermedad vascular de causa hipertensiva.¹ En el caso de la hipertensión, resulta etiología de la mayoría de los aneurismas saculares, en ambos casos ocurre degeneración y por tanto debilitamiento de la pared vascular,

lo que puede determinar roturas y hemorragia. Los aneurismas ateroscleróticos intracraneales dependen de los trastornos que la ateromatosis infringe a la pared vascular; ellos pueden encontrarse con relativa frecuencia en las necropsias y dependiendo del tamaño y localización o del evento de ruptura, producen síntomas específicos. Generalmente, los aneurismas del tronco basilar y de las arterias vertebrales son los de mayor tamaño; en ellos la propia ubicación favorece el mecanismo compresivo, cuyo diagnóstico clínico muy difícil, por la posibilidad de confundirse con neoplasias de fosa posterior y región bulboprotuberancial. Pueden producir afectación difusa de los pares craneales quinto, sexto y séptimo del mismo lado.² El caso que presentamos se adhiere a estos postulados. Al presentarse como masa de fosa posterior e interpretarse como neoplasia intracraneal, adquirió gran tamaño y respondió a la etiología aterosclerótica, junto a la ubicación anatómica en que con mayor frecuencia se desarrollan aneurismas de esta etiología.

Otros elementos de interés en cuanto a la etiología, se recogen por estudios epidemiológicos que han demostrado una

influencia familiar que contribuye a la patogénesis de aneurismas intracraneales, con una mayor frecuencia en parientes de primer y segundo grado de las personas con hemorragia subaracnoidea. En comparación con los aneurismas esporádicos, los aneurismas hereditarios tienden a ser más grandes, y a encontrarse en la arteria cerebral media y tienen más probabilidades de ser múltiples.⁶ Un nuevo estudio realizado por Femke van 't Hof y sus colegas, publicado en *Neurology*, ha demostrado que esta contribución genética podría desempeñar un papel más significativo en los aneurismas intracraneales localizados en la arteria cerebral media, que los que se encuentran en otros sitios.⁷

Los aneurismas de la circulación posterior representan del 10 al 15 % de todos los aneurismas intracraneales, y son un reto para la cirugía cerebrovascular. El lugar más común de esta localización es la arteria basilar, en su bifurcación (10 %), seguido por unión de la arteria basilar con la arteria cerebelosa superior, la unión entre la arteria basilar y la arteria vertebral y la arteria cerebelosa anteroinferior.^{3,4} En el caso presentado, el aneurisma arterioesclerótico basilar se desarrolló en la unión de la arteria basilar con la arteria cerebelosa superior, segunda localización más frecuente para estos trastornos. Este es uno de los datos de interés que motivó la presentación.

Se plantea que esta entidad puede ser clínicamente asintomática, o manifestarse mediante cuadros isquémicos focales del territorio posterior, síntomas de compresión del tercer y cuarto ventrículos, y en ocasiones, de trastornos cognitivos. Entre ellos, los cuadros isquémicos son los más frecuentes, secundarios a trombosis de la arteria basilar, a oclusión de las arterias perforantes o a embolia arterio arterial de dichas ramas perforantes o de ramas distales.⁸ Tienen mal pronóstico, tanto por la gravedad del cuadro como por su recurrencia.⁹ En el caso de este paciente, los ataques se repitieron varias veces, al parecer en el curso progresivo del desarrollo del aneurisma hasta que este alcanzó tamaño necesario para que sus manifestaciones fueran entonces predominantemente compresivas, lo que determinó aparición de hidrocefalia, originada en un bloqueo estructural y funcional en el flujo del LCR.¹⁰

Se describen formas paucisintomáticas en las cuales solo hay neuralgia facial aislada o vértigos menieriformes; así como aneurisma secundario a

factores displásticos, que por lo general se presenta en edades muy tempranas de la vida: Estas variantes, lógicamente, no se corresponden con el caso presentado.¹¹

Se definen como aneurismas gigantes, aquellos que miden más de 2,5 cm de diámetro, dato que permitió incluir entre estos el aneurisma que se presenta, ya que sus dimensiones sobrepasan esta cifra en todos sus diámetros.¹²

Otro detalle en correspondencia con la literatura consultada, es la ubicación de este aneurisma en zona angulada relacionada con rama importante de la arteria. Los autores que se refieren a este aspecto en particular, alegan que los aneurismas tienden a surgir en áreas curvadas de alguna arteria principal, o en el ángulo entre esta y una derivación importante de la arteria.¹³

Se presenta un caso de autopsia en el que se analiza una masa intracraneal que actuaba lenta y progresivamente, de tal forma que ofreció síntomas, imágenes y evolución, compatibles con una neoplasia de fosa posterior, sin embargo, se trataba de un aneurisma aterosclerótico trombosado y fusiforme de la arteria basilar, que produjo secundariamente compresión e hidrocefalia.

REFERENCIAS BIBLIOGRÁFICAS

1. Holodny AI, George AE, De León MJ, Karimi S. Neurodegenerative disorders. In: Haaga JR, Lanzieri CF, Gilkeson RC, editors. CT and MR imaging of the whole body. St. Louis: Mosby; 2003.
2. Inagawa T, Hirano A. Autopsy study of unruptured incidental aneurysm. *Surg Neurol*. 1990 ; 34 (6): 361-5.
3. Greenberg MS. Handbook of Neurosurgery. Nueva York: Thieme; 2010.
4. Ropper AH, Samuels MA. Adams y Victor, Principios de Neurología. México: Mc Graw Hill; 2011.
5. Alonso Argües G, Martínez Mira C, Fernández Samos R, Sanz Pastor N, Ortega Martín JM, Vaquero Morillo F. Reparación endovascular de aneurismas ilíacos aislados. Nuestra experiencia en los últimos 10 años. *Angiología*. 2014 ; 66 (1): 11-6.

6. Caranci F, Briganti F, Cirillo L, Leonardi M, Muto M. Epidemiology and genetics of intracranial aneurysms. *Eur J Radiol.* 2013 ; 82 (10): 1598-605.
7. van 't Hof FN, Kurki MI, Kleinloog R, de Bakker PI, von Und Zu Fraunberg M, Jääskeläinen JE, et al. Genetic risk load according to the site of intracranial aneurysms. *Neurology.* 2014 ; 83 (1): 34-9.
8. Stehbens WE. Pathology and pathogenesis of intracranial berry aneurysms. *Neurol Res.* 1990 ; 12 (1): 29-34.
9. Piñero P, Gutiérrez I, Mayol A, González A. Hemorragia subaracnoidea, otras malformaciones arteriales cerebrales. *Medicine.* 2007 ; 9 (73): 4656-63.
10. Watanabe A, Imamura K, Ishii R. Endosaccular aneurysm occlusion with Guglielmi detachable coils for obstructive hydrocephalus caused by a large basilar tip aneurysm. *J Neurosurg.* 1999 ; 91 (4): 675-8.
11. Vannemreddy P, Nanda A, Kelley R, Baskaya MK. Delayed diagnosis of intracranial aneurysms: Confounding factors in clinical presentation and the influence of misdiagnosis on outcome. *South Med J.* 2001 ; 94 (11): 1108-11.
12. Mannarà FA, Yoko K, Sifang C, Takeya W, Shuei I, Junpei O, et al. Clipado de aneurismas grandes y gigantes asistido por técnica de descompresión por succión retrógrada. *Rev argent neurocir [revista en Internet].* 2010 [cited 21 Mar 2013] ; 24 (3): [aprox. 8p]. Available from: http://www.scielo.org.ar/scielo.php?script=sci_arttext&pid=S1850-15322010000300004&lng=es.
13. Wermer MJ, Rinkel GJ, Greebe P, Albrecht KW, Dirven CM, Tulleken CA. Late recurrence of SAH after treatment for ruptured aneurysm: Patients characteristics and outcomes. *Neurosurgery.* 2005 ; 56 (2): 197-203.