

## PRESENTACIÓN DE CASO

**Neoplasia de pulmón versus hernia diafragmática. Presentación de un caso****Lung Neoplasm versus Diaphragmatic Hernia. A Case Report**Dayana Alomá Fortún<sup>1</sup> Iris Gonzalez Morales<sup>1</sup> María Caridad Frago Marchante<sup>1</sup><sup>1</sup> Hospital General Universitario Gustavo Aldereguía Lima, Cienfuegos, Cienfuegos, Cuba, CP: 55100**Cómo citar este artículo:**

Alomá-Fortún D, Gonzalez-Morales I, Frago-Marchante M. Neoplasia de pulmón versus hernia diafragmática. Presentación de un caso. **Medisur** [revista en Internet]. 2014 [citado 2026 Feb 15]; 12(1):[aprox. 5 p.]. Disponible en: <https://medisur.sld.cu/index.php/medisur/article/view/2435>

**Resumen**

Se presenta el caso de una paciente de 82 años que ingresó en el Hospital General Universitario Dr. Gustavo Aldereguía Lima de Cienfuegos, por síntomas respiratorios y toma del estado general. Aunque ya estaba bajo tratamiento, indicado en su área de salud, los síntomas habían empeorado. Al realizarle una radiografía de tórax, se sospechó la probabilidad de una neoplasia de pulmón. Luego de realizarle estudios, se concluyó que la paciente era portadora de una hernia diafragmática. Esta es una rara entidad, que en adultos es diagnosticada en forma incidental, al carecer de sintomatología temprana, hecho en que radica el interés de este caso, cuya presentación tiene como objetivo exponer y analizar los hallazgos clínicos, así como comentarlos, después de hacer una breve revisión del tema.

**Palabras clave:** neoplasias pulmonares, hernia diafragmática, anciano, informes de casos

**Abstract**

A case of an 82-year-old female patient admitted to the Dr. Gustavo Aldereguía Lima University General Hospital in Cienfuegos because of respiratory symptoms and general malaise is presented. Although she was already under treatment, prescribed in her health area, the symptoms had worsened. When a chest radiograph was performed, the probability of a pulmonary neoplasm was suspected. After several tests, it was concluded that the patient had a diaphragmatic hernia. This is a rare condition that, in adults, is diagnosed incidentally due to the lack of early symptoms. Therein lies the interest of this case; its presentation aims at describing and analyzing the clinical findings, as well as commenting them, after briefly reviewing the subject.

**Key words:** lung neoplasms, hernia, diaphragmatic, aged, case reports

**Aprobado: 2013-11-29 10:32:54**

**Correspondencia:** Dayana Alomá Fortún. Hospital General Universitario Gustavo Aldereguía Lima. Cienfuegos [iris.gonzalez@gal.sld.cu](mailto:iris.gonzalez@gal.sld.cu)

## INTRODUCCIÓN

El diafragma constituye el piso de la cavidad torácica y el techo de la abdominal; desde el punto de vista funcional es el segundo músculo estriado más activo del organismo, superado solamente por la actividad constante del corazón. Considerado como el "caballo olvidado de batalla" del cuerpo humano, es conjuntamente con el corazón, el "primer órgano en vivir y el último en morir".<sup>1,2</sup> El espectro de afecciones diafragmáticas es reducido y relativamente infrecuente, y queda limitado fundamentalmente a las hernias y eventraciones diafragmáticas, traumáticas o no, unilaterales o bilaterales, además de aplasias o hipoplasias y agenesias diafragmáticas.<sup>2,3</sup>

Las hernias diafragmáticas se definen como el paso del contenido abdominal a la cavidad torácica a través de un defecto en el diafragma. Se dividen en congénitas y adquiridas.<sup>4</sup> Dentro de los diferentes tipos de hernias diafragmáticas, se encuentran: por deslizamiento hiatal, paraesofágica, de hiato de Morgagni o anterior, de hiato de Bochdalek o posterolateral, traumática e intrapericárdica.<sup>5</sup>

El diagnóstico de la hernia diafragmática continúa siendo un desafío para cirujanos y radiólogos y en más de la mitad de los casos se realiza de forma tardía.<sup>6</sup> Los estudios imagenológicos continúan siendo la base para el diagnóstico, al mostrar la presencia de las vísceras en situación intratorácica.<sup>7,8</sup>

Generalmente son asintomáticas, pero pueden presentarse con molestias o dolor abdominal, sensación de llenura, vómitos, diarreas de carácter intermitente. En muy raras ocasiones puede manifestarse con disnea y dolor precordial. El diagnóstico se realiza mediante radiografía simple de tórax y radiografías contrastadas del tracto digestivo, aunque en ocasiones son necesarias otras investigaciones para descartar posibles entidades pulmonares. Está indicada la cirugía en aquellos casos en que la hernia es pequeña o contiene solo epiplón, y los síntomas se hacen recurrentes y molestos; también está indicada cuando el colon se encuentra dentro del saco herniario, pues existe un alto riesgo de obstrucción intestinal.<sup>9</sup>

Esta es una rara entidad, que en adultos es diagnosticada en forma incidental, al carecer de sintomatología temprana, hecho en que radica el interés de este caso, cuya presentación tiene

como objetivo exponer y analizar los hallazgos clínicos, así como comentarlos, después de hacer una breve revisión del tema.

## PRESENTACIÓN DEL CASO

Paciente femenina, de piel blanca, de 82 años de edad, obesa y de procedencia urbana; con antecedentes de hernia hiatal desde hacía 40 años, hipertensión arterial desde hacía 20 años, con tratamiento regular y compensada al momento del ingreso. También refirió que llevaba siete años padeciendo de bronquiectasia, así como de una gran hernia incisional desde hacía un año, producto de una intervención quirúrgica por impacto del cístico que se complicó con evisceración. Acudió al Hospital Dr. Gustavo Aldereguía Lima, porque desde hacía cuatro días había iniciado con cuadro respiratorio caracterizado por tos húmeda con expectoración blanquecina de escasa cantidad, falta de aire, decaimiento y ligera toma del estado general; razón por la cual fue tratada en su área de salud sin lograr mejoría. Había empeorado en las horas previas al ingreso.

Examen físico. Buen estado general. Piel y mucosas húmedas y coloreadas. Paciente obesa.

Tejido celular subcutáneo (TCS): infiltrado en tercio inferior de ambos miembros inferiores.

Aparato respiratorio: murmullo vesicular ligeramente disminuido en ambos campos pulmonares, crepitantes en ambas bases pulmonares y roncocal diseminados en ambos campos pulmonares.

Frecuencia respiratoria: 26 x'

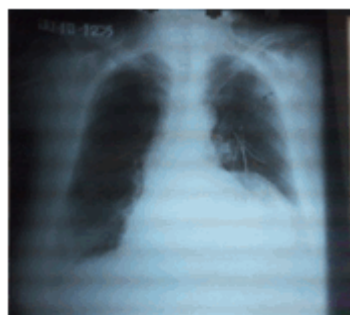Aparato cardiovascular: ruidos cardiacos rítmicos y de buen tono, ausencia de soplos audibles, pulsos periféricos sincrónicos. Frecuencia cardiaca: 88 x'. Tensión arterial: 120/80 mmHg.

Abdomen: globuloso, suave, depresible, no doloroso a la palpación, ruidos hidroaéreos audibles, masa que protruyó a la maniobra de Valsalva, lo que impresionó hernia incisional.

Sistema Nervioso: consciente; orientada en tiempo, persona y espacio; no se observó defecto motor ni signos meníngeos.

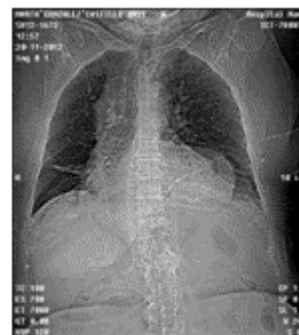Luego de ser examinada por el médico de asistencia en el cuerpo de guardia del centro, se decidió realizar radiografía de tórax vista

posteroanterior (Figura 1), donde se constató imagen radiopaca en el borde izquierdo del corazón, que impresionó retrocardíaca. Índice cardiotorácico poco evaluable, pero que impresionó aumentado de tamaño.



**Figura 1.** Radiografía simple de tórax posteroanterior, con imagen retrocardíaca.

La TAC de tórax (Figuras 3, 4, 5, 6, 7 y 8) y el estudio de esófago- estómago- duodeno (Figura 9) permitieron concluir que la paciente padecía una hernia diafragmática.



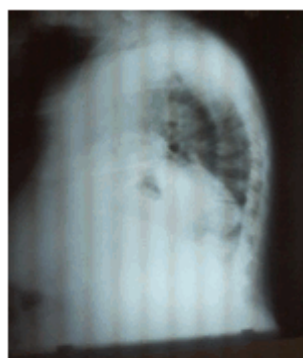
**Figura 3.** TAC de tórax.

Se decidió el ingreso de la paciente en sala de medicina, con el diagnóstico probable de neoplasia de pulmón izquierdo

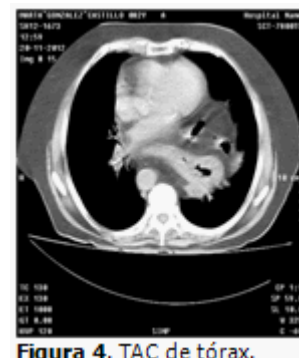
Estudio analítico en sala

Estudios hemoquímicos: dentro de parámetros normales excepto el ácido úrico: 567mmol/L.

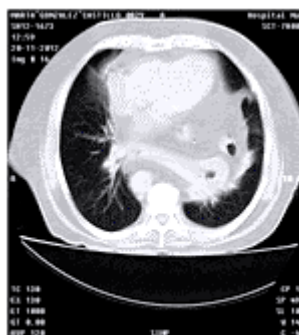Radiografía simple lateral del lado izquierdo: se observó una imagen radiopaca en mediastino posterior (Figura 2), y se decidió realizar tomografía axial computarizada (TAC) de tórax.



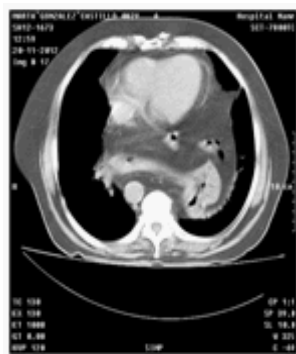
**Figura 2.** Radiografía simple lateral izquierdo, con imagen en mediastino posterior.



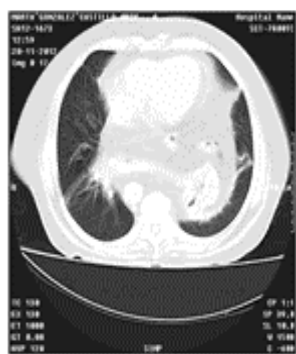
**Figura 4.** TAC de tórax.



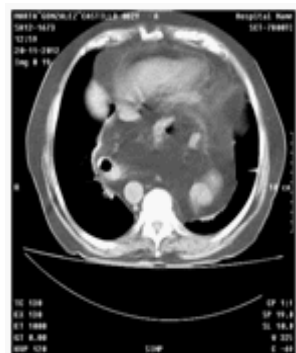
**Figura 5.** TAC de tórax.



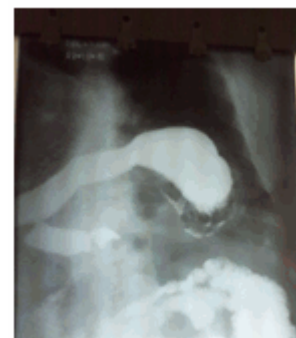
**Figura 6.** TAC de tórax.



**Figura 7.** TAC de tórax.



**Figura 8.** TAC de tórax.



**Figura 9.** Estudio de esófago-estómago-duodeno.

Una vez realizado el diagnóstico y dada la evolución satisfactoria del cuadro respiratorio que motivó el ingreso, se sometió el caso a interconsulta con Servicio de Cirugía, donde se colegió el posterior seguimiento por cirugía, luego del egreso de la paciente, para decidir así el posible tratamiento quirúrgico.

## DISCUSIÓN

La hernia del agujero de Morgagni fue descrita por primera vez en 1769 por Giovanni Battista Morgagni, anatomista y patólogo italiano. La mayoría de las publicaciones sobre hernia diafrágica postraumática y sus complicaciones, se refieren a la baja frecuencia de esta enfermedad, por lo que el diagnóstico puede retardarse o pasar desapercibido cuando la clínica no levanta ninguna sospecha.<sup>9-10</sup>

En adultos, este defecto resulta poco diagnosticado, pues la mayoría de los pacientes son asintomáticos o presentan como principal motivo de consulta cuadros digestivos inespecíficos, sensación de llenura, molestias abdominales. En el contexto de una obstrucción intestinal por atascamiento o estrangulación, la clínica se caracteriza por vómitos persistentes, dolor, distensión abdominal. También pueden presentarse síntomas respiratorios (tos, disnea, cianosis) que pueden ser interpretados y tratados erróneamente como neumonías a repetición o derrame pleural.<sup>9,11</sup> Los estudios radiológicos constituyen un buen apoyo para el diagnóstico; puede ser sospechado, en la mayoría de los casos, a través de una radiografía simple de tórax posteroanterior y lateral. En ocasiones son necesarios los estudios

contrastados y tomografía para poder diferenciarlas de tumores intratorácicos de otro origen, atelectasias, neumonías o quistes pericárdicos.<sup>9,12</sup> En el caso presentado fueron definitivos para llegar al diagnóstico.

La hernia diafragmática constituye un reto diagnóstico y terapéutico; para su diagnóstico precoz se necesita un alto índice de sospecha. Su origen depende del centro de referencia del cual se trate, y es más frecuente el trauma, ya sea penetrante o cerrado.<sup>13</sup> Las hernias diafragmáticas no traumáticas pueden ser congénitas (hernia de Bochdaleck y hernia de Morgagni) o adquiridas (hernia hiatal por deslizamiento y paraesofágica).<sup>4,9,13</sup>

Las hernias hiatales grandes, especialmente en los ancianos y pacientes obesos, pueden comprometer los movimientos respiratorios y, consiguientemente, ocasionar dificultad respiratoria.<sup>4,14</sup> La paciente presentaba estas mismas condiciones, así como cuadro respiratorio que fue, precisamente, lo que motivó que acudiera a cuerpo de guardia. De manera más específica, los síntomas respiratorios en esta paciente se explicarían porque este tipo de hernia diafragmática predispone a la broncoaspiración del contenido gástrico y con ello, a sepsis respiratorias frecuentes.

Lo interesante del caso anteriormente presentado es que la hernia diafragmática diagnosticada en esta paciente no fue precedida de trauma; en las referencias consultadas, no aparecen publicaciones de casos similares. Considerando que se trata de una paciente octogenaria, obesa, con antecedentes de hernia hiatal de más de 40 años de evolución y con hernia incisional desde hace un año, puede inferirse que la hernia diafragmática es el resultado de un deslizamiento de la hernia hiatal por ensanchamiento del hiato esofágico, causado por el aumento de la prensa abdominal, provocado probablemente por el uso de ropa apretada o fajas para mantener aliviada la hernia incisional de base.

## REFERENCIAS BIBLIOGRÁFICAS

1. Conde Cueto T, Cepero Pérez I, Olascoaga Pérez F, Rodríguez Pino MY. Hernia diafragmática traumática derecha. Reporte de un caso y revisión de la literatura. Medisur [revista en Internet]. 2010 [ cited 10 Sep 2012 ] ; 8 (2): [aprox. 4p]. Available from:

<http://www.medisur.sld.cu/index.php/medisur/article/view/1123/55>.

2. Weber TR, Tracy TF, Silen ML. The diaphragm: developmental, traumatic and neoplastic disorders. In: Baue A. Glenn's Thoracic and Cardiovascular Surgery. 6th. ed. Stamford, CT: Appleton & Lange; 1996.

3. Asensio JA, Demetriades D, Rodríguez A. Injury to the diaphragm. In: Moore EE, Mattox KL, Feliciano DV, editors. Trauma. 4th. ed. New York: Mc Graw-Hill; 2000.

4. Tapias L, Tapias-Vargas L, Tapias-Vargas LF. Hernias diafragmáticas: desafío clínico y quirúrgico. Rev Colomb Cir [revista en Internet]. 2009 [ cited 10 Sep 2012 ] ; 24 (2): [aprox. 17p]. Available from: [http://www.scielo.org.co/scielo.php?pid=S2011-75822009000200005&script=sci\\_arttext](http://www.scielo.org.co/scielo.php?pid=S2011-75822009000200005&script=sci_arttext).

5. González Soto S, Collado Alcolea P. Hernias diafragmáticas. Tecnología Radiológica. 2005 (58): 12.

6. Paglilla Gastón D, Ale P, Galperin M, Lozano J. Hernia diafragmática traumática. Rev Argent Resid Cir. 2009 ; 14 (1): 26-29.

7. Vargas Sanabria M, Flores Sandí G. Hernia diafragmática postraumática latente, como causa de muerte súbita en un adulto mayor. Acta Méd Costarric [revista en Internet]. 2007 [ cited 12 Ago 2009 ] ; 49 (4): [aprox. 9p]. Available from: [http://www.scielo.sa.cr/scielo.php?pid=s0001-60022007000400010&script=sci\\_arttext](http://www.scielo.sa.cr/scielo.php?pid=s0001-60022007000400010&script=sci_arttext).

8. Galloso Cueto GL, Bello Delgado R, Alonso Domínguez N, Jordán Alonso A, Alfonso Moya O. Hernia diafragmática traumática. Presentación de un caso. Rev Méd Electrón [revista en Internet]. 2010 [ cited 11 Ago 2012 ] ; 32 (5): [aprox. 10p]. Available from: [http://scielo.sld.cu/scielo.php?pid=S1684-18242010000500013&script=sci\\_arttext&lng=en](http://scielo.sld.cu/scielo.php?pid=S1684-18242010000500013&script=sci_arttext&lng=en).

9. Abreu Jarrín M, Hernández Valdés E, Díaz Sánchez JA, Morales Suárez MC. Oclusión intestinal por hernia diafragmática derecha encarcelada. Rev Méd Electrón [revista en Internet]. 2013 [ cited 11 Sep 2013 ] ; 35 (3): [aprox. 10p]. Available from: [http://scielo.sld.cu/scielo.php?pid=S1684-18242013000300008&script=sci\\_arttext&lng=en](http://scielo.sld.cu/scielo.php?pid=S1684-18242013000300008&script=sci_arttext&lng=en).

10. Kottamasu SR, Stringer DA. Diaphragm and

Esophagogastric junction. In: Stringer DA, Babyn PS. Pediatric Gastrointestinal Imaging and Intervention. 2da. ed. Hamilton, Ontario, BC: Decker; 2000.

11. Arráez Aybar LA, González Gómez CC, Torres García AJ. Hernia diafragmática paraesternal de Morgagni-Larrey en adulto. Rev Esp Enferm Dig [revista en Internet]. 2009 [ cited 1 Dic 2012 ] ; 101 (5): [aprox. 16p]. Available from: [http://scielo.isciii.es/scielo.php?pid=S1130-01082009000500009&script=sci\\_arttext&lng=pt](http://scielo.isciii.es/scielo.php?pid=S1130-01082009000500009&script=sci_arttext&lng=pt).

12. Sandstrom CK, Stern EJ. Diaphragmatic Hernias: A Spectrum of Radiographic Appearances. Curr Probl Diagn Radiol [revista en Internet]. 2011 [ cited 1 Dic 2012 ] ; 40 (3): [aprox. 20p]. Available from:

<http://www.sciencedirect.com/science/article/pii/S0363018809000929>.

13. Leal A, Rodríguez R, Del Castillo G, Bode A, Adefna R. Hernia diafragmática traumática multivisceral. A propósito de 1 caso. Rev Cubana Cir [revista en Internet]. 1999 [ cited 15 Ago 2012 ] ; 38 (2): [aprox. 4p]. Available from: [http://scielo.sld.cu/scielo.php?pid=S0034-74931999000200007&script=sci\\_arttext](http://scielo.sld.cu/scielo.php?pid=S0034-74931999000200007&script=sci_arttext).

14. Valdés Ferro J, Díaz Díaz JD. Hernia diafragmática traumática crónica: a propósito de un caso. Rev Ciencias Médicas [revista en Internet]. 2010 [ cited 12 Oct 2012 ] ; 14 (3): [aprox. 11p]. Available from: [http://scielo.sld.cu/scielo.php?pid=S1561-31942010000300012&script=sci\\_arttext](http://scielo.sld.cu/scielo.php?pid=S1561-31942010000300012&script=sci_arttext).