

PRESENTACIÓN DE CASO

Atresia pulmonar con septo interventricular intacto y ausencia de desarrollo valvular tricúspide. Presentación de cuatro casos**Pulmonary Atresia with Intact Ventricular Septum and Absence of Tricuspid Valve. A Report of Four Cases**Adel E. González Morejón¹ Ansia Serrano Sánchez² Giselle Serrano Ricardo¹¹ Cardiocentro Pediátrico William Soler, La Habana, La Habana, Cuba, CP: 10 800² Hospital Pediátrico Universitario William Soler, La Habana, La Habana, Cuba, CP: 10 800**Cómo citar este artículo:**

González-Morejón A, Serrano-Sánchez A, Serrano-Ricardo G. Atresia pulmonar con septo interventricular intacto y ausencia de desarrollo valvular tricúspide. Presentación de cuatro casos. **Medisur** [revista en Internet]. 2013 [citado 2026 Feb 16]; 11(6):[aprox. 7 p.]. Disponible en: <https://medisur.sld.cu/index.php/medisur/article/view/2411>

Resumen

La atresia pulmonar con septo interventricular intacto sugiere una sencilla malformación congénita del corazón. Nada más alejado de la realidad que esta suposición. Dentro de las peculiaridades morfológicas de esta enfermedad, raramente se observa la existencia de orificio valvular tricúspide congénitamente desguarnecido. La presente comunicación posee el objetivo de describir una serie de cuatro pacientes, con ambas malformaciones, detectadas en el Cardiocentro Pediátrico William Soler durante el período comprendido de 1986 a 2012. El diagnóstico ecocardiográfico pudo ser efectuado con precisión en los últimos dos pacientes; la determinación de los casos iniciales correspondió a los hallazgos obtenidos de la necropsia. A todos se les practicó fístula quirúrgica de Blalock - Taussig como tratamiento paliativo inicial, en dos de ellos asociada a atrioseptostomía de balón. Solo uno de estos últimos niños sobrevivió. El pronóstico vital de los pacientes que padecen esta asociación de anomalías, radica en la identificación ecocardiográfica temprana.

Palabras clave: atresia pulmonar, tabique interventricular, atresia tricúspide, niño, informes de casos

Abstract

Pulmonary atresia with intact ventricular septum suggests a simple congenital heart malformation. However, nothing could be further from the truth. Among the morphological peculiarities of this condition, the presence of congenitally unguarded tricuspid valve orifice is rarely observed. The present paper aims at describing a series of four patients with both malformations detected in the William Soler Children's Heart Center from 1986 through 2012. Echocardiographic diagnosis could be accurately performed in the last two patients; identification of the initial cases was established by the findings at necropsy. All patients underwent Blalock - Taussig shunt as initial palliative treatment, which was associated with balloon atrioseptostomy in two cases. Only one of the last children mentioned survived. Vital prognosis of patients suffering from this association of malformations lies in early echocardiographic detection.

Key words: pulmonary atresia, ventricular septum, tricuspid atresia, child, case reports

Aprobado: 2013-10-02 13:40:01

Correspondencia: Adel E. González Morejón. Cardiocentro Pediátrico William Soler. La Habana adelgonzalez@infomed.sld.cu

INTRODUCCIÓN

El patronímico de atresia pulmonar con septo interventricular intacto (APSI) sugiere una sencilla malformación congénita del corazón en la que todo puede o debe funcionar simplemente al abrir el tracto pulmonar atrésico. Nada más alejado de la realidad que esta suposición, ya que la entidad nosológica se encuentra caracterizada por una gran heterogeneidad en términos de morfología del ventrículo derecho, válvula tricúspide, endomiocardio e, incluso, por una peculiar circulación coronaria.¹

Hunter (1884) efectuó el primer reporte al describir un corazón con emergencia pulmonar atrésica y cavidad ventricular derecha sumamente hipertrófica e hipoplásica. El primer intento clasificatorio de la entidad que, curiosamente, conserva plena vigencia, correspondió a Greenwold (1956) quien lo hizo público en su tesis de grado.

Desde los puntos de vista clínico y epidemiológico, la APSI resulta considerada como una cardiopatía congénita crítica con circulación sanguínea pulmonar dependiente del conducto arterioso; representa 1 % del total de las cardiopatías congénitas que se observan en la vida extrauterina y exhibe una distribución acorde a género cercana a 1.5:1 favorable al sexo masculino. Su prevalencia oscila entre 4,2 y 8,5 x 100 000 nacidos vivos; no obstante, a ella corresponde el 3 % del total de cardiopatías congénitas severas, que tienen expresión clínica al nacimiento; además, ocupa el tercer lugar dentro de las malformaciones cardiovasculares cianóticas más frecuentemente detectadas en el período neonatal, solo superada por la

transposición de grandes arterias y la atresia pulmonar con septo interventricular abierto.¹ El amplio diapasón morfológico de esta entidad torna complejo el análisis al momento de definir la conducta más adecuada a tomar en consideración ante cada caso.

Esta es la causa fundamental de que, a pesar de los avances científicos y técnicos de nuestros días, no se hayan reportado resultados halagüeños en su acometimiento terapéutico, y la dolencia constituya un verdadero reto para la medicina contemporánea, sobre todo para la cardiología y la cardiocirugía pediátricas en cualquier latitud.

Dentro de las peculiaridades morfológicas de esta enfermedad, resalta la presencia de anillo tricúspide frecuentemente hipoplásico, que correlaciona con el nivel de hipodesarrollo del ventrículo derecho. La válvula tricúspide puede exhibir displasia, presentar valvas prolapsadas o exhibir configuración tipo Ebstein. Raramente se observa su ausencia congénita.² La existencia de orificio valvular tricúspide congénitamente desguarnecido, forma parte integrante del grupo de malformaciones cardíacas congénitas menos detectadas en la práctica médica cotidiana. Se caracteriza por la ausencia de tejido valvar en el sitio de la normal unión atrioventricular y su correspondiente anillo fibroso (Figuras 1, 2 y 3B). Desde el punto de vista hemodinámico tal situación origina grave regurgitación tricúspide con dilatación auricular derecha consecutiva^{2,3} (Figura 4). Klein (1938) realizó el primer reporte de la entidad, al observar en la necropsia de una niña de cuatro años de edad, la presencia de anillo tricúspide desprovisto de valvas en conjunción a APSI.²⁻⁵

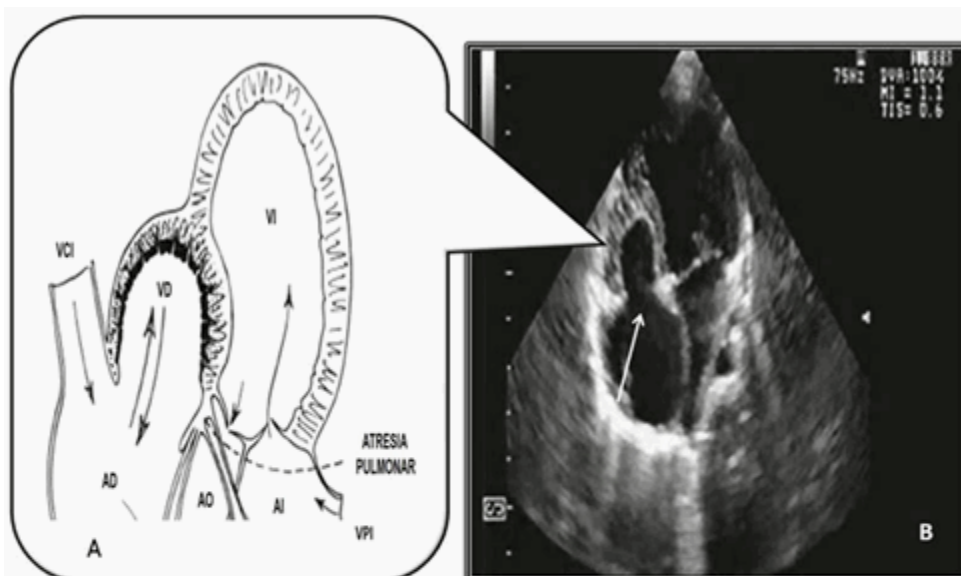


Figura 1. Válvula tricúspide congénitamente desguarnecida. A) Ilustración tomada de Kanjuh y colaboradores,⁷ donde la representación esquemática se realizó a partir de especímenes. B) Imagen ecocardiográfica actual en aproximación apical de cuatro cavidades en telesístole, que muestra plena coincidencia con A. La flecha blanca señala al anillo fibroso tricúspide desprovisto de las valvas y del aparato músculo-tendinoso de sostén. El ventrículo derecho (VD) se encuentra configurado solo por la región de la entrada correspondiente (condición evocadora de unipartición).
AD: aurícula derecha; AI: aurícula izquierda; VI: ventrículo izquierdo; AO: aorta; VCI: vena cava inferior; VPI: vena pulmonar izquierda.

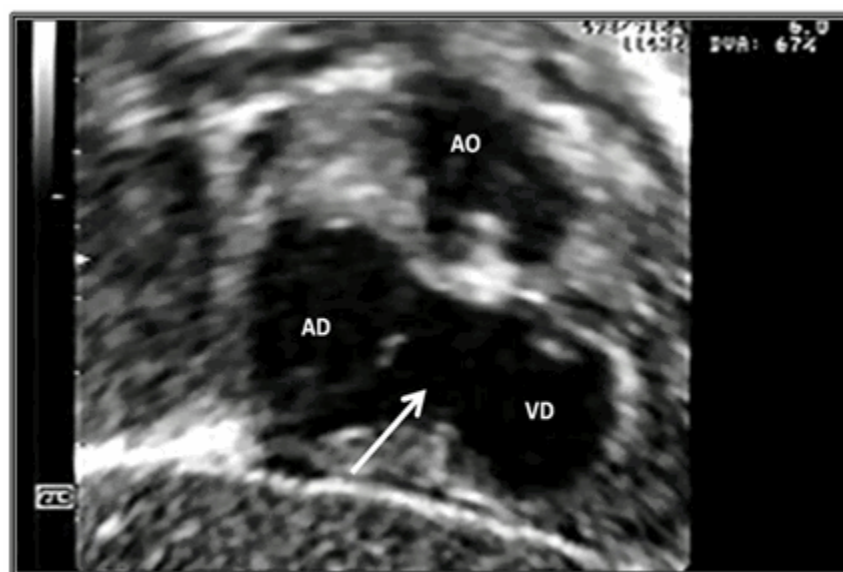


Figura 2. Aproximación oblicua anterior derecha subxifoidea. Se observa el ventrículo derecho hipoplásico, la aurícula derecha dilatada y el anillo valvular tricúspide desguarnecido.
AD: aurícula derecha; VD: ventrículo derecho; AO: aorta.

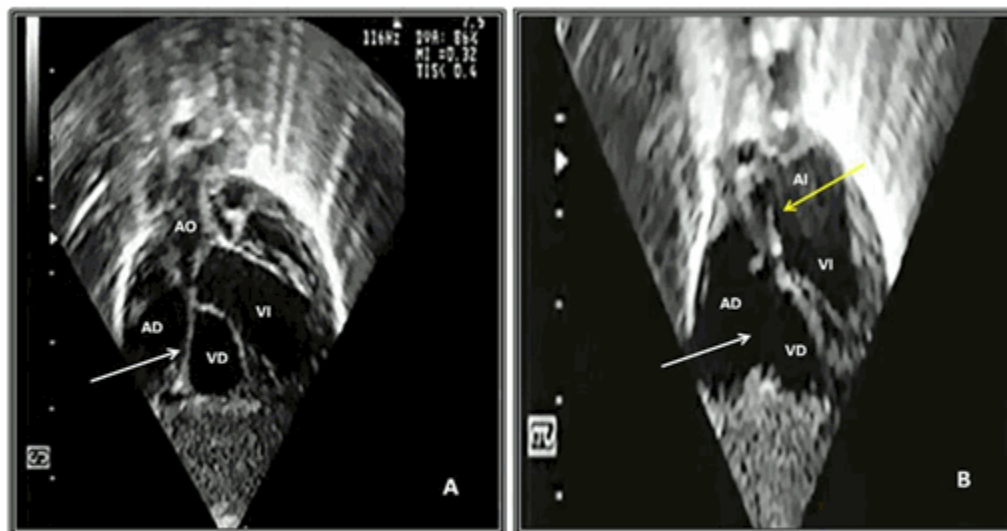


Figura 3. Aproximación coronal subxifoidea. A) La flecha señala el reborde fibroso anular tricúspide que dificulta el diagnóstico diferencial ecocardiográfico con la atresia tricúspide por válvula imperforada. B) La flecha blanca precisa el orificio tricúspide sin valvas y la flecha amarilla el agujero oval y su mecanismo de válvula.
AD: aurícula derecha; AI: aurícula izquierda; VD: ventrículo derecho; VI: ventrículo izquierdo; AO: aorta.

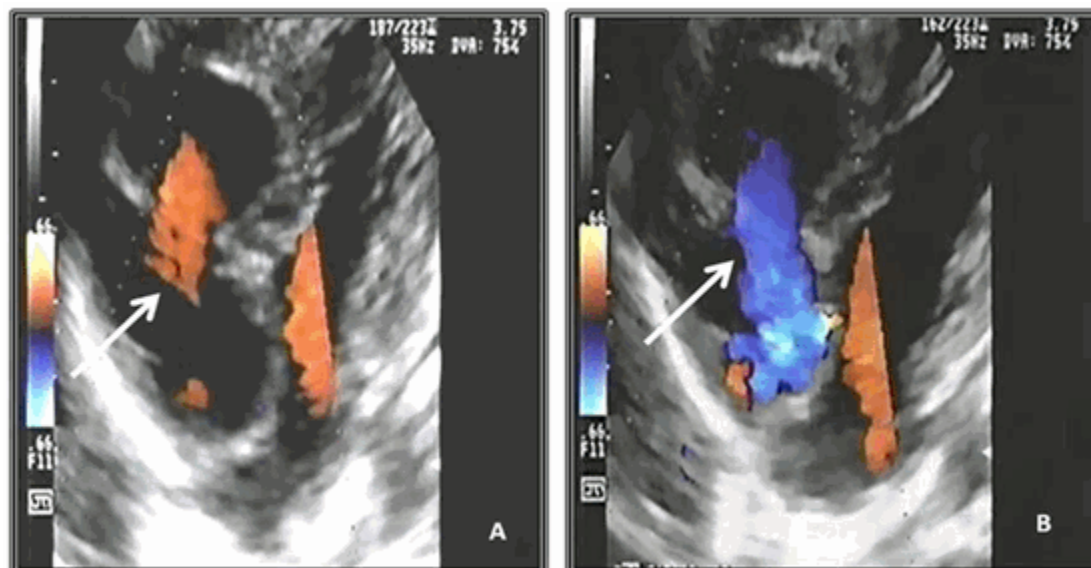


Figura 4. Aproximación apical de cuatro cámaras. Las flechas indican cómo la aplicación de la tecnología Doppler con codificación de color registra el libre paso bidireccional del flujo sanguíneo hacia el ventrículo derecho (A) y, de manera retrógrada, desde este a la aurícula correspondiente (A).

Resulta obvia la importancia que la detección temprana de este hallazgo reviste a la hora de trazar la estrategia terapéutica inicial a implementar (quirúrgica, intervencionista o híbrida), ante cada caso con APSI y al momento de definir las posibilidades reconstructivas o solo paliativas a largo plazo.^{1,4,6}

La presente comunicación se propone como objetivo describir la serie de cuatro pacientes afectados por esta entidad (dos de ellos diagnosticados mediante ecocardiografía), en el Cardiocentro Pediátrico William Soler de la Habana, Cuba, en el período comprendido de 1986 a 2012.

PRESENTACIÓN DE LOS CASOS

De noviembre de 1986 a diciembre de 2012, cuatro pacientes (un niño y tres niñas) con orificio valvular tricúspide congénitamente desgarnecido asociado a atresia pulmonar fueron atendidos en el Cardiocentro Pediátrico William Soler. La edad en días de nacido (mediana 5,00; rango intercuartílico 3,00 - 36,50) y el peso en kilogramos (mediana 3,10; rango intercuartílico 2,90 - 3,75), resultaron compatibles con la presencia de cardiopatía congénita crítica de expresión clínica en época temprana de la vida, dada por cianosis generalizada grave desde el periodo neonatal

precoz en todos los pacientes; dos de ellos manifestaron signos de insuficiencia cardíaca derecha debido a restricción del agujero oval.

Tres niños mostraron asociación con la APSI y en el restante se detectó la existencia concomitante de atresia pulmonar con defecto septal interventricular muy pequeño. El diagnóstico ecocardiográfico pudo ser efectuado con precisión en los últimos dos pacientes; la determinación en los dos casos iniciales correspondió a los hallazgos obtenidos de la necropsia.

A todos los pacientes se les practicó fístula quirúrgica de Blalock - Taussig como tratamiento paliativo inicial, en dos de ellos asociada a atrioseptostomía interauricular de balón (por manifestaciones restrictivas del agujero oval). Solo uno de estos últimos niños sobrevivió; las causas de muerte reportadas fueron infarto cerebral sumado a hemorragia pulmonar segmentaria, fibrilación ventricular e insuficiencia respiratoria refractaria al tratamiento respectivamente.

Los resultados de la necropsia mostraron, invariablemente, orificio tricúspide anular de adecuado tamaño con ausencia total de tejido valvar y del correspondiente aparato valvular intraventricular de sostén, marcada hipoplasia

ventricular derecha con pérdida de la normal trabeculación y esclerosis endocárdica, atresia

pulmonar (valvular o infundibular), dilatación de aurícula derecha e hipertrofia de ventrículo izquierdo (Figura 5).

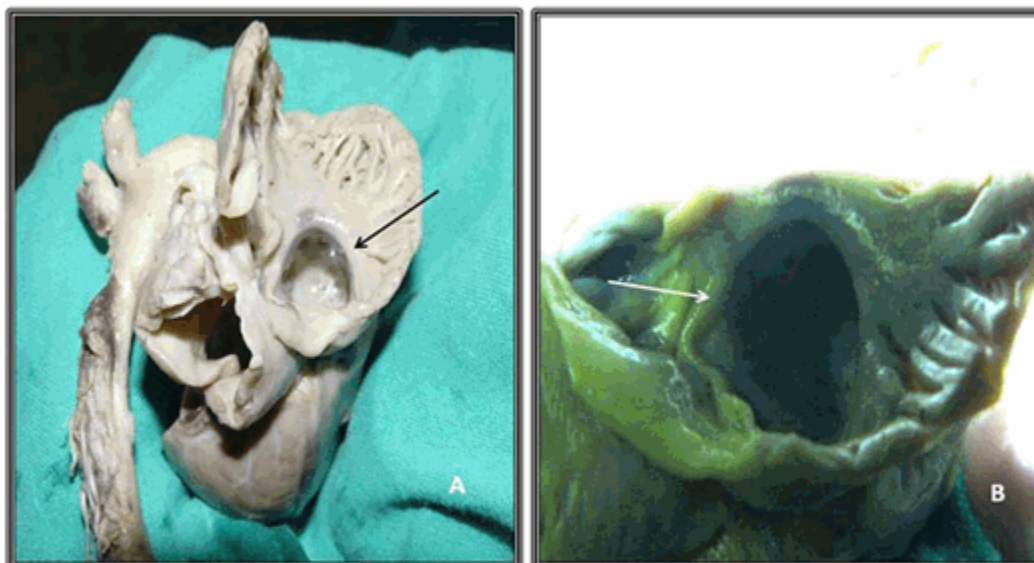


Figura 5. Especimen de atresia pulmonar con septo interventricular intacto y orificio valvular tricúspide congénitamente desguarnecido (A y B). Se observa el anillo fibroso tricúspide desde la aurícula derecha. En A se visualiza el revestimiento "nacarado" en el interior del ventrículo derecho por esclerosis endocárdica. Las flechas muestran el sitio de la ausencia valvar en el anillo atrioventricular.

DISCUSIÓN

Kanjuh y colaboradores (1964) propusieron, para la anomalía, el nombre "orificio valvular tricúspide congénitamente desguarnecido", apelativo que define la anatomía de la malformación ante la confusión ocasionada por el término "agenesia de la válvula tricúspide", el cual involucra al trastorno morfológico en cuestión y a la variante de atresia tricúspide ocasionada por ausencia de conexión atrioventricular.⁷

El desarrollo del aparato valvar tricúspide comienza en la quinta semana de vida embrionaria con el inicio del proceso de apoptosis local y excavación del tejido miocárdico que rodea el anillo fibroso; la sistemática cavitación parietal del ventrículo derecho, origina redes de haces musculares que se diferencian, de forma sucesiva, en trabéculas carnosas, músculos papilares, cuerdas tendinosas y valvas. Al término de la octava semana de vida intrauterina, se completa la estructura valvular atrioventricular.^{1,2,4,5}

Castellanos y colaboradores señalan, como causa de esta anomalía, la probable incidencia de eventos patogenéticos que provocan la detención inicial de la morfogénesis descrita.⁸

La mayoría de las comunicaciones efectuadas hasta la fecha, se limitan a la documentación de los hallazgos de la necropsia; la literatura en lengua inglesa registra menos de veinte reportes en vida de los pacientes, que incluyen fetos y, sobre todo, neonatos.⁹ Anderson y colaboradores (1990) publicaron una serie de 46 casos de APSI, que incluyó tres pacientes con orificio valvular tricúspide congénitamente desguarnecido.³ En veintiséis años de labor, el Cardiocentro Pediátrico William Soler ha recibido, diagnosticado y tratado 67 niños con APSI, de los cuales también tres presentaron la anomalía tricúspide en estudio. Dada la asociación frecuente con APSI y las conocidas limitaciones anatómicas del ventrículo derecho, diversos reportes señalan que estos pacientes han sido sometidos a variantes terapéuticas paliativas, entre las que se encuentran la aplicación de fístula sistémico-pulmonar o la implantación de

dispositivos de liberación controlada (stent) en el conducto arterioso, con vistas a garantizar el flujo sanguíneo hacia la circulación arterial pulmonar y la preparación para soluciones quirúrgicas univentriculares a mediano plazo.^{1,4,6,9}

La letalidad tras esos procedimientos resulta aún elevada.

El diagnóstico diferencial ecocardiográfico de esta malformación, puede ser engorroso; incluye el análisis comparativo con la anomalía de Ebstein, la atresia tricúspide por válvula atrioventricular derecha imperforada (Figura 4A), la enfermedad de Uhl y la displasia arritmogénica del ventrículo derecho.^{2-4,6,10}

En la anomalía de Ebstein:

1. Se aprecian inserciones de las valvas septal y mural en el ventrículo derecho, más que en la unión atrioventricular; esto se debe a fallas embriológicas de liberación de estas valvas desde la pared ventricular.
2. Se puede observar el diferente nivel de implantación valvar septal (bajo) respecto al anterosuperior (normal).

En la atresia tricúspide por válvula imperforada:

1. Se visualiza la membrana o diafragma que ocluye el orificio tricúspide. Esta estructura no debe ser confundida con el reborde anular atrioventricular adyacente (Figura 3A).

En la enfermedad de Uhl:

1. Existe ausencia de miocardio parietal en el ventrículo derecho con preservación de las trabeculaciones septales y normalidad estructural de las válvulas tricúspide y sigmoidea pulmonar.

En la displasia arritmogénica de ventrículo derecho:

1. Presencia de degeneración miocárdica de ventrículo derecho con reemplazo por tejido fibroadiposo.
2. La válvula tricúspide es normal.

La serie de pacientes presentados cumple los criterios planteados con anterioridad en esta discusión. Se insiste en recalcar la importancia que reviste la identificación ecocardiográfica temprana de esta malformación asociada a la APSI para el pronóstico vital de los niños que padecen esta última entidad mencionada.

Con vistas a garantizar el pronóstico vital de los niños que padecen de APSI, se insiste en subrayar la importancia que reviste la identificación ecocardiográfica temprana de ausencia de desarrollo valvular tricúspide asociada.

REFERENCIAS BIBLIOGRÁFICAS

1. Shinebourne EA, Rigby ML, Carvalho JS. Pulmonary atresia with intact ventricular septum: from fetus to adult. *Heart*. 2008 ; 94 (10): 1350-7.
2. Choi YH, Seo JW, Yun YS, Kim SH, Lee HJ. Morphology of Tricuspid Valve in Pulmonary Atresia with Intact Ventricular Septum. *Pediatr Cardiol*. 1998 ; 19 (5): 381-9.
3. Anderson RH, Silverman NH, Zuberbuhler JR. Congenitally unguarded tricuspid orifice: its differentiation from Ebstein's malformation in association with pulmonary atresia and intact ventricular septum. *Pediatr Cardiol*. 1990 ; 11 (2): 86-90.
4. González Morejón AE, Serrano Ricardo G, Díaz Ramírez F, Marcano Sanz LE. Atresia pulmonar con septo interventricular intacto. *Rev Cub Pediatr [revista en Internet]*. 2012 [cited 5 Mar 2013] ; 84 (4): [aprox. 12p]. Available from: http://scielo.sld.cu/scielo.php?script=sci_arttext&pid=S0034-75312012000400009&lng=es&nrm=i so&tlng=es.
5. Xanthos T, Dalivigkas I, Ekmektzoglou KA. Anatomic variations of the cardiac valves and papillary muscles of the right heart. *Ital J Anat Embriol*. 2011 ; 116 (2): 111-26.
6. Takawira FF, Mitchell BJ, Du Plessis DJ. An unusual case of congenitally unguarded tricuspid valve orifice associated with pulmonary valve atresia and intact ventricular septum. *Echocardiography*. 2010 ; 27 (2): 202-4.
7. Kanjuh VI, Stevenson JE, Amplatz K, Edwards JE. Congenitally unguarded tricuspid orifice with coexistent pulmonary atresia. *Circulation*. 1964 ;

30: 911-7.

8. Muñoz Castellanos L, Salinas CH, Kuri Nivón M, García Arenal F. Absence of the tricuspid valve-a case report. Arch Inst Cardiol Mex. 1992 ; 62 (1): 6-7.

9. Kaneko Y, Takeda T, Yoda H, Kobayashi J, Takada N, Tsuchiya K et al. Right ventricular

placation in a neonate with unguarded tricuspid valvar orifice. Ann Thorac Surg. 2009 ; 87 (1): 305-7.

10. Drant SE. The echocardiographic evaluation of pulmonary atresia with intact ventricular septum. Prog Pediatr Cardiol. 2001 ; 13 (3): 165-75.