

ARTÍCULO ORIGINAL

Queratomileusis in situ asistida por láser en los defectos hipermetrópicos

Laser-Assisted in situ Keratomileusis for Hyperopic Defects

Ester Novoa Sánchez¹ Dayamí Pérez Gómez¹ Isabel Mora Díaz¹ Maydiris Mujica Villegas¹ Alberto Alejandro Gelsi¹ Julio Uria González¹

¹ Hospital Clínico Quirúrgico Hermanos Ameijeiras, La Habana, La Habana, Cuba

Cómo citar este artículo:

Novoa-Sánchez E, Pérez-Gómez D, Mora-Díaz I, Mujica-Villegas M, Alejandro-Gelsi A, Uria-González J. Queratomileusis in situ asistida por láser en los defectos hipermetrópicos. **Medisur** [revista en Internet]. 2014 [citado 2026 Feb 17]; 12(3):[aprox. 6 p.]. Disponible en: <https://medisur.sld.cu/index.php/medisur/article/view/2390>

Resumen

Fundamento: Actualmente el LASIK es una de las técnicas quirúrgicas más usadas para el tratamiento de los trastornos refractivos, entre ellos los hipermetrópicos.

Objetivo: evaluar los resultados de la queratomileusis in situ asistida por láser en el tratamiento de los defectos hipermetrópicos.

Métodos: se realizó un estudio descriptivo ambispectivo, en 31 ojos (16 pacientes) operados de hipermetropía y astigmatismo hipermetrópico simple y compuesto, en la Unidad de Cirugía Refractiva del Servicio de Oftalmología del Hospital Hermanos Ameijeiras en el periodo de enero-2009 a diciembre-2010. Se analizaron las variables: agudeza visual alcanzada sin y con corrección óptica, componente esférico y astigmático antes y después de la cirugía y complicaciones intra y posoperatorias.

Resultados: se encontró un predominio de pacientes de 40 a 49 años; el defecto más frecuente fue el astigmatismo hipermetrópico compuesto; la media de la agudeza visual sin corrección mejoró y se mantuvo estable hasta seis meses después de la cirugía; con corrección, los valores medios fueron de 0,87 en el grado de defecto moderado y 0,79 en el alto. La media del componente esfero-cilíndrico disminuyó. Los índices de eficacia y seguridad fueron aceptables para los grados moderado y alto y la predictibilidad fue de un 100 % en todos los grados de ametropía.

Conclusión: LASIK es una técnica segura, eficaz y predecible, para tratar pacientes con hipermetropía y astigmatismo hipermetrópico, fundamentalmente de grados moderado y alto.

Palabras clave: queratomileusis por láser in situ, hiperopía, astigmatismo, procedimientos quirúrgicos oftalmológicos, efectividad

Abstract

Background: currently, LASIK is one of the most common surgical procedures for refractive disorders, including hyperopic defects.

Objective: to assess the results of laser-assisted in situ keratomileusis for the treatment of hyperopic defects.

Methods: an ambispective study was conducted in 31 eyes (16 patients) operated on for hyperopia and simple and compound hyperopic astigmatism in the Refractive Surgery Unit of the Ophthalmology Department of the Hermanos Ameijeiras Hospital between January 2009 and December 2010. Visual acuity with and without optical correction, spherical and astigmatic component before and after surgery and intra- and postoperative complications were analyzed.

Results: patients aged 40 to 49 years predominated; compound hyperopic astigmatism was the most frequent defect; the mean uncorrected visual acuity improved and remained stable up to six months after surgery; the average values were 0.87 for moderate defects and 0.79 for high defects with optical correction. The mean sphero-cylindrical component decreased. The efficacy and safety rates were acceptable for moderate and high degrees of the defects and predictability was 100 % for all degrees of ametropia.

Conclusion: LASIK is a safe, effective and predictable procedure to treat patients with moderate and high degrees hyperopia and hyperopic astigmatism.

Key words: keratomileusis, laser in situ, hyperopia, astigmatism, ophthalmologic surgical procedures, effectiveness

Aprobado: 2013-10-18 16:03:40

Correspondencia: Ester Novoa Sánchez. Hospital Clínico Quirúrgico Hermanos Ameijeiras enovoas@infomed.sld.cu

INTRODUCCIÓN

La hipermetropía es un defecto de refracción consistente en el enfoque de las imágenes en el ojo no acomodado por detrás de la retina, y forma en esta un círculo de difusión, que ocasiona una imagen borrosa. Aunque es conocida desde la antigüedad, fue hace dos siglos cuando Donders (1858) y Helmholtz (1859) establecieron su definición actual.¹

Los primeros pasos en el camino de la corrección quirúrgica de la hipermetropía, fueron dados por Lans en 1989, quien consiguió incrementar el poder dióptrico corneal al utilizar quemaduras radiales superficiales en córneas de conejos.

Actualmente existen dos vías principales de actuación en la cirugía de la hipermetropía: sobre la córnea (técnicas corneales) o intraocularmente (técnicas intraoculares). Las técnicas corneales se pueden clasificar en: sustractivas, que tratan de modificar la estructura corneal mediante la eliminación de tejido, con lo que modifica el poder refractivo del ojo en la búsqueda de la emetropia (PRK: fotoqueratectomía, LASIK: queratomileusis *in situ* asistida por láser, LASEK: queratomileusis subepitelial asistida por láser);² y no sustractivas, que buscan modificar el estado refractivo ocular sin eliminar tejido corneal (LTK: termoqueratoplastia láser, KC: queratoplastia conductiva, DTK: diatermoqueratoplastia). A su vez, la cirugía refractiva hipermetrópica intraocular se fundamenta en la implantación de lentes fáquicas o pseudofáquicas.

La queratomileusis *in situ* asistida por láser (LASIK por las siglas de *Laser in situ keratomileusis*) fue empleado inicialmente para alta miopía, su uso se ha limitado a miopías bajas y medias.³ Del LASIK hipermetrópico también se conocen resultados, indicaciones y limitaciones.⁴

El LASIK se ha impuesto en la cirugía refractiva mundial como técnica de elección en el tratamiento quirúrgico de la mayoría de las ametropías miópicas, astigmáticas e hipermetrópicas.⁵ Los resultados refractivos, la eficacia, seguridad y predictibilidad, se pueden calificar de excelentes.⁶

Los trastornos refractivos, entre ellos los hipermetrópicos, son una causa frecuente de motivo de consulta en la Unidad de Cirugía Refractiva desde el año 2007. Actualmente el LASIK es una de las técnicas quirúrgicas más usadas para su tratamiento, por su comprobada

efectividad en la práctica oftalmológica a nivel mundial. Es por eso que nos propusimos evaluar los resultados del LASIK en los pacientes con defectos hipermetrópicos operados en la Unidad de Cirugía Refractiva del Servicio de Oftalmología del Hospital Hermanos Ameijeiras.

MÉTODOS

Se realizó un estudio ambiespectivo, en 31 ojos (16 pacientes) con hipermetropía (H), astigmatismo hipermetrópico simple (AHS) y astigmatismo hipermetrópico compuesto (AHC), operados con LASIK, en el periodo comprendido desde enero del 2009 hasta diciembre del 2010. Se analizó el sexo, la edad, el tipo y grado de ametropías, la agudeza visual (AV) pre y posoperatoria, sin (s/c) y con corrección (c/c), las complicaciones quirúrgicas intra y posoperatorias y los resultados visuales finales.

El seguimiento posoperatorio de los pacientes se realizó a las 24hrs, siete días, al mes, a los tres meses y a los seis meses.

Para la obtención de los datos se trabajó con las historias clínicas. Los resultados fueron evaluados mediante el cálculo de porcentajes, medias y desviaciones estándar (DE), se utilizó la Prueba T para muestras relacionadas en la comparación de medias entre pre y posoperatorio, con un nivel de significación de 0.05 y una confiabilidad del 95%.

Los índices de seguridad y eficacia se interpretaron como altos para un resultado igual o mayor que 0,8, para el índice de predictibilidad alta se consideró un resultado superior a 95 %.

Para la realización de este estudio y la publicación de sus resultados, se contó con la aprobación por parte del Comité de Ética de la Investigación de esta institución hospitalaria.

RESULTADOS

Del total de pacientes estudiados, 11 fueron del sexo femenino y 5 del sexo masculino. El grupo de edad de 40-49 años representó el 56,25 % de los pacientes. El astigmatismo hipermetrópico compuesto se presentó en el 90,33 % de la muestra estudiada. Los grados de ametropía moderado y alto representaron el 48 % y el 45 % respectivamente.

Los valores medios para la AV s/c y c/c preoperatoria mostraron una media de 0,19 y de

0,96, en el componente esférico y cilíndrico los valores medios fueron 3,91 D y -1,00 D, respectivamente. (Tabla 1)

Tabla 1. Valores medios de variables correspondientes al preoperatorio

Preoperatorio	AV s/c	AV c/c	Esfera	Cilindro
Total	31	31	31	31
Media	0,19	0,96	3,91	-1,00
Desviación típica	± 0,15	± 0,13	± 1,17	± 1,10
Mínimo	0,05	0	2,00	-5,25
Máximo	0,70	1	6,25	0,00

En el postoperatorio, las cifras de AV s/c y c/c se mantuvieron bastante estables según el tiempo de evolución, con valores medios de 0,73 y 0,85,

a los 7 días y 6 meses, respectivamente; en ambas se observó una discreta variación al mes y a los 3 meses de evolución. (Gráfico 1).

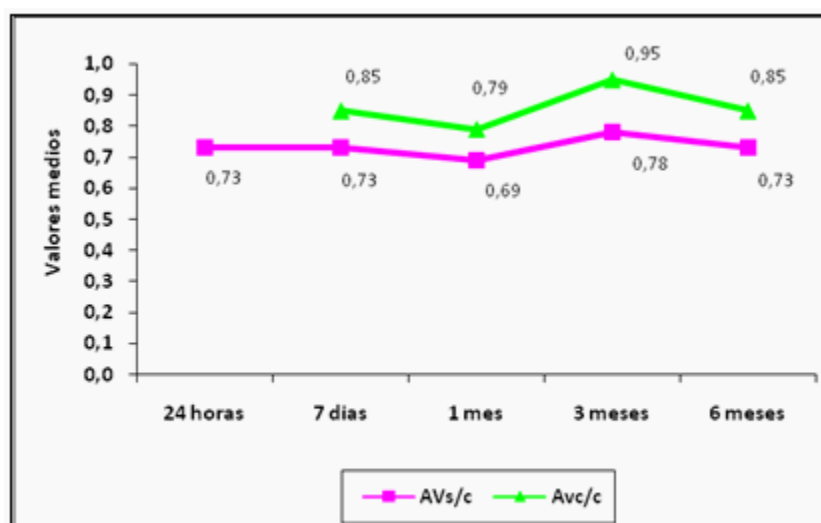


Gráfico 1. Agudeza visual y tiempo de evolución posoperatoria

Con relación a la presencia de complicaciones intra y posoperatorias, aproximadamente en la tercera parte de los casos estudiados no se presentó ninguna complicación (Gráfico 2).

Durante el intraoperatorio las complicaciones más frecuentes fueron la hemorragia conjuntival en 3 ojos; la ablación de la charnela y el colgajo

irregular estuvieron presentes en un ojo.

En las complicaciones posoperatorias, durante las primeras 24 horas se observaron partículas en la interfase en 4 ojos y punteado en la entre cara en 3 ojos. A los 7 días se encontraron estrías del colgajo en 5 ojos y presencia de queratopatía lamelar difusa en 4 ojos, que se mantuvo al mes

en 2 ojos.

A los 3 y 6 meses el 100 % de los ojos no presentó complicaciones.

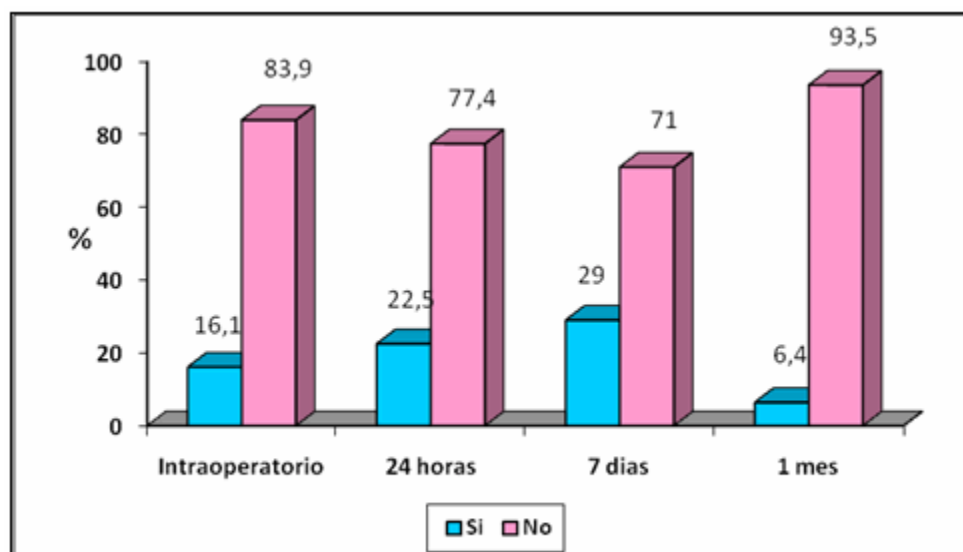


Gráfico 2. Complicaciones intra y posoperatorias

Pasados seis meses luego de la cirugía, la AV s/c mostró ganancia de cuatro líneas en la cartilla de Snellen para el grado bajo y de cinco líneas para los grados moderado y alto de ametropía. La AV c/c en el grado bajo se mantuvo sin modificaciones. En los grados moderado y alto se presentaron pérdidas de una línea en la cartilla

de Snellen. El componente esférico disminuyó en su totalidad en el grado bajo, para los grados moderado y alto la disminución fue de 3 y 4 dioptrías respectivamente. En el componente cilíndrico la disminución fue total solo para el grado bajo, mientras que para los grados moderado y alto fue de 0,5 dioptrías. (Tabla 2).

Tabla 2. Evaluación de las variables clínicas pre y posoperatorias, según grados de ametropía

Grado de ametropía	Variables clínicas	Preoperatorio	Posoperatorio (6 meses)	Significación (p)*
Bajo (n=2)	AV s/c	0,6 ± 0,14	1,00 ± 0,00	-
	AV c/c	1,00 ± 0,00	1,00 ± 0,00	-
	Componente esférico	2,00 ± 0,00	0,00 ± 0,00	-
	Componente cilíndrico	-1,37 ± 1,23	0,00 ± 0,00	-
Moderado (n=15)	AV s/c	0,20 ± 0,12	0,75 ± 0,30	0,001
	AV c/c	1,00 ± 0,00	0,87 ± 0,31	0,221
	Componente esférico	3,28 ± 0,74	0,32 ± 0,47	0,000
	Componente cilíndrico	-0,81 ± 1,00	-0,30 ± 0,40	0,025
Alto (n=14)	AV s/c	0,12±0,067	0,64±0,35	0,002
	AV c/c	0,91±0,194	0,79±0,35	0,172
	Componente esférico	4,85±0,788	0,61±0,53	0,000
	Componente cilíndrico	-1,14±1,24	-0,58±0,75	0,069

El índice de eficacia para el grado bajo tuvo un valor de 1, y de 0,75 y 0,70 para los grados moderado y alto respectivamente. El índice de predictibilidad para todos los grados de

ametropía fue de un 100 %. El índice de seguridad de la técnica LASIK para todos los grados de ametropía fue superior a 0,8 a los seis meses posteriores a la cirugía. (Tabla 3).

Tabla 3. Índices de resultados

Grado	Índice de eficacia	Índice de seguridad	Índice de predictibilidad
Bajo	1	1	100 %
Moderado	0,75	0,87	100 %
Alto	0,70	0,86	100 %

DISCUSIÓN

Las féminas de 40 a 49 años predominaron en la muestra estudiada, lo cual encontramos en otras series,⁷ probablemente en relación con las expectativas del paciente de disminuir la dependencia de los lentes correctores, en algunos casos por la intolerancia al lente de contacto después del uso por años y en otros por

cuestiones estéticas.^{8,9}

Actualmente, los límites del LASIK están siendo revisados. Se acepta como límite dióptrico +5,00 D, con gran variabilidad en los artículos publicados, que lo extienden en el rango desde +3,00 D a +6,00 D.^{3,5} En este estudio se consideró como límite del componente esférico hasta 6 D, lo cual coincide con el trabajo de Ortega y colaboradores,¹⁰ donde la cirugía ha demostrado ser eficaz en este grado de

ametropía. Otros autores opinan reducir el grado de ametropía hasta 4 D para obtener mejor predictibilidad del resultado refractivo final con menor número de complicaciones.¹¹ Las ametropías moderadas y altas fueron las más frecuentes en la serie estudiada.

La mejoría de la agudeza visual pre y posoperatoria resultó ser significativa, lo cual coincide con resultados obtenidos por otros autores.¹² Algunos estudios refieren casos con pérdida de más líneas^{13,14} y otros ganancia de líneas de la cartilla de Snellen.¹⁵ Los componentes esférico y cilíndrico disminuyeron considerablemente en todos los grados de ametropía, con mejoría significativa a los 6 meses de la cirugía; similares resultados se encontraron en otros estudios¹⁰ con seguimiento de hasta un año.

En este estudio se presentaron complicaciones intraoperatorias que no se han reportado en los trabajos revisados, sin embargo, se informan complicaciones posoperatorias como la queratopatía lamelar difusa que evoluciona favorablemente con el tratamiento médico tópico. En esta serie las complicaciones posoperatorias a las 24 horas no repercutieron en la recuperación visual ni fue necesario reintervenir, las que se presentaron a los 7 días no interfirieron en la evolución de la agudeza visual, incluso la queratopatía lamelar difusa clasificada como leve tuvo una respuesta satisfactoria al intensificar el tratamiento antiinflamatorio. Después de los seis meses no se reportaron complicaciones. Por lo que puede decirse que, de forma general, predominaron los ojos que evolucionaron sin complicaciones intra y posoperatorias.

La técnica LASIK se mostró segura a los seis meses de la cirugía, ya que solo se perdieron dos líneas de visión corregida en el posoperatorio, resultado similar al de algunos artículos publicados,^{7,15} y en contraposición a otros autores que consideran la técnica segura con pérdida de más líneas de visión corregida en el posoperatorio.^{13,16} Esto permite plantear que se logra mantener una buena visión con corrección después de la cirugía.

La agudeza visual sin corrección en el posoperatorio se acercó a la agudeza visual con corrección en el preoperatorio, por tanto se logró el objetivo de la cirugía, o sea, que el paciente vea sin corrección como antes de la cirugía con su corrección óptica. De ello se deduce que el índice de eficacia fue alto, lo que coincide con los

artículos revisados.¹⁷

La ametropía posoperatoria fue baja, por lo que la predictibilidad resultó alta, dato similar al de otros estudios.^{16,18}

Se concluye que la agudeza visual sin corrección mejoró después del LASIK y se mantuvo con valores estables. Las complicaciones intra y posoperatorias se presentaron en bajo número y severidad, y no influyeron en los resultados visuales. Estos resultados permiten ratificar el LASIK como una cirugía segura, eficaz y predecible en los defectos hipermetrópicos menores de +6D.

REFERENCIAS BIBLIOGRÁFICAS

1. Albarrán Diego C, Muñoz G, Montes Micó R, Rodríguez A, Alió JL. Corneal aberration changes after hyperopic LASIK: a comparison between the VISX Star S2 and the Asclepion-Meditec MEL 70 G Scan excimer lasers. *J Refract Surg.* 2006 ; 22 (1): 34-42.
2. Rehany U, Landa E. Diode laser thermal keratoplasty to correct hyperopia. *J Refract Surg.* 2004 ; 20 (1): 53-61.
3. Kulkarni SV, AlMahmoud T, Priest D, Taylor SE, Mintsoulis G, Jackson WB. Long-term visual and refractive outcomes following surface ablation techniques in a large population for myopia correction. *Invest Ophthalmol Vis Sci.* 2013 ; 54 (1): 609-19.
4. Brown SM, Bradley JC, Xu KT, Chadwick AA, McCartney DL. Visual field changes after laser in situ keratomileusis. *J Cataract Refract Surg.* 2005 ; 31 (4): 687-93.
5. Knorz MC. Current state of refractive surgery of the cornea and lens. *Ophthalmologe.* 2013 ; 110 (7): 683-93.
6. Ortega L, Alberro M, Riverón Y, Rodríguez S, Sánchez J. Modificaciones de la superficie corneal posterior al año de la cirugía. *Rev Cubana Oftalmol [revista en Internet].* 2013 [cited 19 Ene 2014] ; 26 (2): [aprox. 12p]. Available from: <http://www.revofthalmologia.sld.cu/index.php/oftalmologia/article/view/192/html>.
7. Quito CF, Agahan AL, Evangelista RP. Long-term follow up of laser in situ keratomileusis for hyperopia using a 213 nm

- wavelength solid state laser. ISRN [revista en Internet]. 2013 [cited 19 Ene 2014] ; 2013 (2013): [aprox. 15p]. Available from: <http://www.hindawi.com/journals/isrn.ophthalmology/2013/276984/>.
8. Jaycock PD, O'Brart DP, Rajan MS, Marshall J. 5- year follow-up of LASIK for hyperopia. *Ophthalmology*. 2005 ; 112 (2): 191-9.
9. Rojas AE, González SJ, Pérez RA, Iviricu TR. Cirugía refractiva corneal por queratomileusis in situ asistida por láser de excimeros. *Rev Ciencias Médicas* [revista en Internet]. 2012 [cited 19 Ene 2014] ; 16 (5): [aprox. 14p]. Available from: http://scielo.sld.cu/scielo.php?script=sci_arttext&pid=S1561-31942012000500010.
10. Ortega Usobiaga J, Cobo Soriano R, Llovet F, Ramos F, Beltrán J, Baviera Sabater J. Retreatment of hyperopia after primary hyperopic LASIK. *J Refract Surg*. 2007 ; 23 (2): 201-5.
11. Esquenazi S, Mendoza A. Two years Follow-up of Laser in situ keratomileusis for hyperopia. *J Refract Surg*. 2006 ; 15: 648-52.
12. Vlaicu V. Results of refractive surgery in hyperopic and combined astigmatism. *Oftalmologia*. 2013 ; 57 (2): 45-50.
13. Waring GO, Fant B, Stevens G, Phillips S, Fischer J, Tanchel N, et al. Laser in situ keratomileusis for spherical hyperopia and hyperopic astigmatism using the NIDEK EC-5000 excimer laser. *J Refract Surg*. 2008 ; 24 (2): 123-36.
14. Jin G J, Lyle WA. Laser in situ keratomileusis for primary hyperopia. *J Cataract Refract Surg*. 2007 ; 31 (4): 776-84.
15. Alio J, Galal A, Ayala MJ, Artola A. Hyperopic LASIK with Esiris/Schwind technology. *J Refract Surg*. 2006 ; 22 (8): 772-81.
16. Soler V, Benito A, Soler P, Triozon C, Arné JL, Madariaga V, et al. A randomized comparison of upil centered versus vertex centered ablation in LASIK correction of hyperopia. *Am J Ophthalmol*. 2011 ; 152 (4): 591-9.
17. Alio JL, El Aswad A, Vega Estrada A, Javaloy J. Laser in itu Keratomileusis for high hyperopia (>5.0 diopters) using optimized aspheric profiles: efficacy and safety. *J Cataract Refract Surg*. 2013 ; 39 (4): 519-27.
18. Cobo Soriano R, Beltrán J, Baviera J. LASIK outcomes in patients with underlying systemic contraindications: a preliminary study. *Ophthalmology*. 2006 ; 113 (7): 1118.