

IMAGEN EN LA MEDICINA

## Megaesófago

### Megaesophagus

Roberto Gabriel Albin Cano<sup>1</sup> Jorge Emilio Borroto Álvarez<sup>1</sup>

<sup>1</sup> Hospital Clínico-Quirúrgico Freyre de Andrade, La Habana, La Habana, Cuba

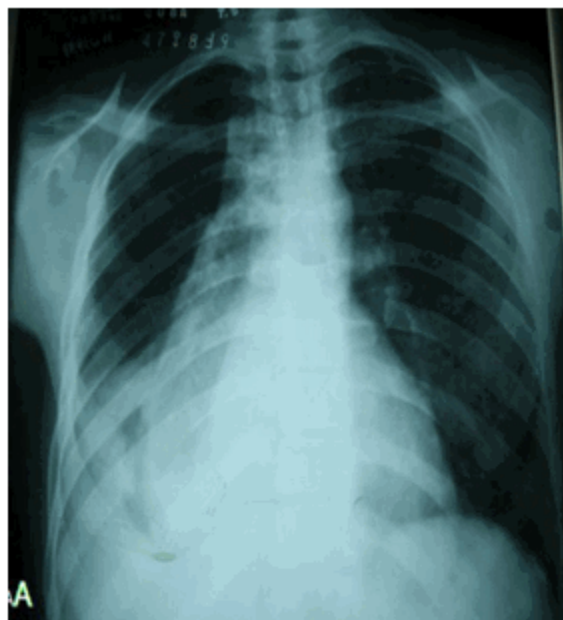#### Cómo citar este artículo:

Albin-Cano R, Borroto-Álvarez J. Megaesófago. **Medisur** [revista en Internet]. 2013 [citado 2026 Feb 14]; 11(1):[aprox. 12 p.]. Disponible en: <https://medisur.sld.cu/index.php/medisur/article/view/2093>

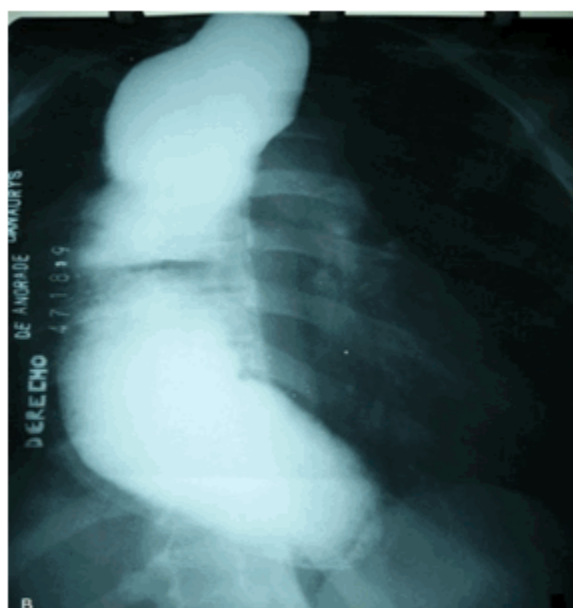---

**Aprobado: 2013-02-08 11:25:59**

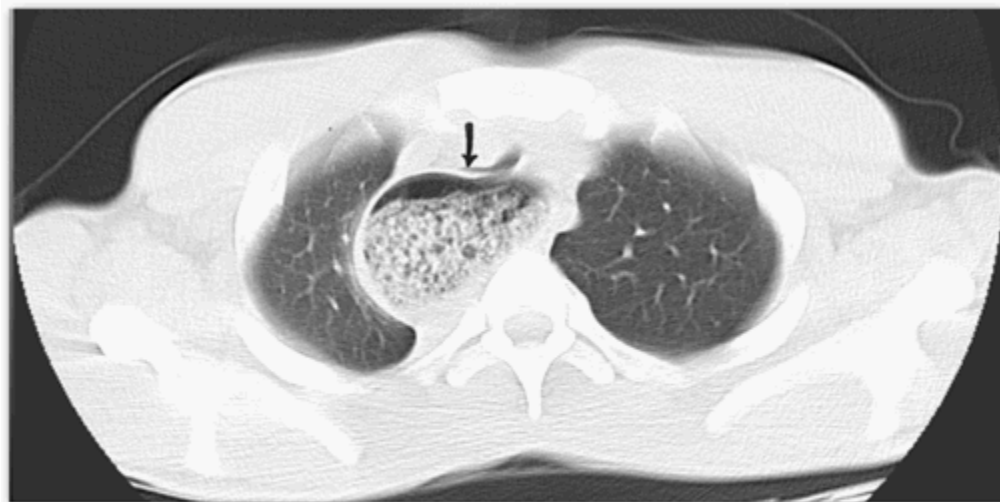
**Correspondencia:** Roberto Gabriel Albin Cano. Hospital Clínico-Quirúrgico Freyre de Andrade. La Habana. [roberto.albin@infomed.sld.cu](mailto:roberto.albin@infomed.sld.cu)



**Figura 1.** Imagen en que se observa ensanchamiento mediastinal derecho. Radiopacidad homogénea en base pulmonar derecha con borramiento del ángulo costodiafrágico producido por neumonía con derrame.



**Figura 2.** Esófagograma en que se observa gran dilatación esofágica.



**Figura 3.** Tomografía axial computarizada simple en que se observa gran dilatación esofágica con restos de alimentos.

Paciente de 19 años, con episodios de broncoespasmo a repetición desde los seis años de edad y disfagia desde los 12, que ingresó en sala de Medicina Interna del Hospital Freyre Andrade por neumonía del lóbulo inferior derecho pulmonar. Se constató en la radiografía del tórax un ensanchamiento de todo el mediastino derecho (figura 1) y se diagnosticó mediante esofagograma (figura 2), tomografía axial computarizada (figura 3) y manometría esofágica, un megaesófago debido a acalasia esofágica con

compresión de vías respiratorias, lo cual es una forma rara de presentación de la acalasia. Se impuso tratamiento con cefuroxima para la neumonía con resolución de esta y se envió al centro de cirugía endoscópica Luís de la Puente Uceda donde se le realizó miotomía de Heller por vía laparoscópica.

## REFERENCIAS BIBLIOGRÁFICAS