

**PRESENTACION DE CASO****Angioleiomiomiosarcoma de mama. Presentación de un caso.****Angioleiomyosarcoma of mamma. Presentation of a case.**

Dra. Lidia Torres Aja

*Especialista de I Grado en Cirugía General. Hospital Universitario "Dr. Gustavo Aldereguía Lima". Cienfuegos.*

**RESUMEN**

Se presenta el caso de una paciente femenina de 65 años de edad, residente en el municipio de Palmira, Cienfuegos, quien fue tratada en el Hospital universitario "Dr. Gustavo Aldereguía Lima", por una tumoración de 5 cms en la mama izquierda. Se le realizó mastectomía total de Maden, al informarse dicho tumor, por el Departamento de Anatomía Patológica del centro antes mencionado, como un angioleiomiomiosarcoma.

En los 25 años de existencia de este Hospital es el primer caso de angioleiomiomiosarcoma mamario detectado, por lo cual lo consideramos como un caso de interés científico y decidimos publicarlo.

**Palabras clave:** Hemangioma; Leiomiomiosarcoma; Neoplasmas de la mama /diag,cirug; mastectomia

**ABSTRACT**

Here is presented a case of a 65 year old female patient, resident of Palmira municipality, Cienfuegos, who was treated in the University Hospital "Dr. Gustavo Aldereguía Lima", with a 5 cm tumour in the left mama. A total mastectomy of Maden was applied at the time of being classified such a tumour by the Pathologic Anatomy Department of the before mentioned centre, as an angioleiomyosarcoma. In the 25 years of existence of this hospital, this is the first case of a mammal angioleiomyosarcoma detected, so we consider it a case of scientific interest and decided to publish it.

**Key Words:** Hemangioma; Leiomyosarcoma; Breast; Mastectomy

**INTRODUCCIÓN**

Los sarcomas son tumores del tejido conjuntivo extrínseco de la mama y se presentan bajo las variantes de angiosarcoma, rabdiomiosarcoma, liposarcoma, leiomiomiosarcoma, condrosarcoma y ostiosarcoma. También puede observarse la diferenciación sarcomatosa de los tumores phyllodes y de los carcinomas (carcinomas metaplásicos).<sup>(1)</sup>

Son raros y aparecen habitualmente como masas voluminosas y palpables que tienen tendencia a desarrollar metástasis por vía hematogena al pulmón y en muy raras ocasiones por vía linfática.<sup>(2)</sup>

Los angiosarcomas representan el 2,7 % del total de sarcomas y el 0,04 % de todos los tumores malignos de la mama. Pueden ser primarios y secundarios a radioterapia; la segunda variante es la que con mayor frecuencia se encuentra. Aparece en la tercera década de la vida cuando es de origen primario y hacia la sexta cuando es secundario a la radioterapia.<sup>(2)</sup>

Ha recibido múltiples denominaciones: hemangioendotelioma, hemangioblastoma, hemangiosarcoma o simplemente angiosarcoma.<sup>(3)</sup>

En muy raras ocasiones se presenta como un tumor sarcomatoso mixto ( como ocurre en el caso que nos ocupa), por lo cual existe muy escasa bibliografía al respecto. Por tal motivo realizamos la publicación de este caso.

**PRESENTACIÓN DEL CASO**

Paciente femenina de 65 años de edad, residente en el poblado de San Fernando de Camarones, Municipio de Palmira, que fue remitida a la consulta de mastología del

**Recibido:** 28 de marzo de 2006;

**Aprobado:** 19 de mayo de 2006.

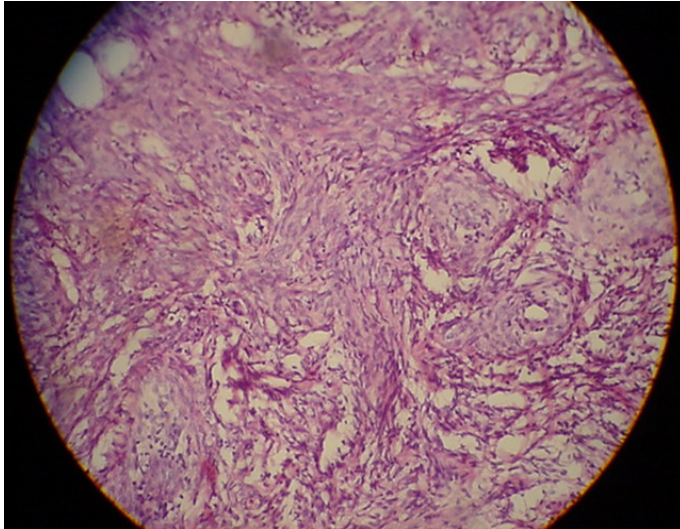
**Correspondencia**

Dra. Lidia Torres Aja

Hospital Universitario "Dr. Gustavo Aldereguía Lima". Cienfuegos.

Hospital universitario "Dr. Gustavo Aldereguía Lima" por presentar tumoración en la mama izquierda, que ella se detectó mediante el auto examen y cuya presencia fue confirmada por su médico de familia mediante examen físico mamario detallado.

En el Servicio de Cirugía se le realizó ultrasonido mamario, biopsia por aspiración con aguja fina (BAAF) y biopsia escisional del tumor de 5 cms, las cuales fueron informadas por el departamento de Anatomía Patológica como un angioleiomiomasarcoma mamario. Por tal motivo se procedió, previa discusión en la consulta multidisciplinaria, a la realización de mastectomía total de Maden.



**Figura No. 1.** Se observa la hipertrofia sarcomatosa del tejido vascular. Tinción: hematoxilina y eosina.

La paciente evolucionó satisfactoriamente, fue dada de alta a los dos días de operada con seguimiento por consulta externa de mastología y oncología.

## DISCUSIÓN

Los sarcomas de la mama son tumores infrecuentes, cuyo por ciento de incidencia no excede al uno por cada mil casos de cánceres detectados. Se puede presentar bajo diferentes variantes, entre las que se encuentran el angiosarcoma y el leiomiomasarcoma.<sup>(1)</sup>

No encontramos en la literatura cubana ni de Latinoamérica el informe de la presentación de un tumor sarcomatoso mixto, o sea participando de más de una de sus variedades.

En el caso que nos ocupa se da esa rara aparición de un tumor sarcomatoso mixto de la mama (Angioleiomiomasarcoma). Los angiosarcomas de la mama se originan espontáneamente o como complicación de la radioterapia; en este último caso aparecen en un 0,3 al 0,4 % del total de los casos irradiados y se manifiestan a los cinco o diez años después del tratamiento. También pueden originarse los angiosarcomas en la piel de un brazo con edema crónico tras una mastectomía (síndrome Stewart – Treves) pero esta complicación se ha hecho muy infrecuente debido al refinamiento en las técnicas quirúrgicas.<sup>(2-4)</sup>

El leiomiomasarcoma por su parte es dependiente del tejido muscular y también de rara aparición<sup>(5)</sup>.

En nuestro caso como anteriormente citábamos concurre la unión de dos variantes sarcomatosas en el tumor, lo que da origen al primer angioleiomiomasarcoma de mama detectado en nuestra provincia.

## REFERENCIAS BIBLIOGRÁFICAS

1. Cazuela Maldonado M, Pahisa J, Ferrer B. Angiosarcoma de mama, revisión a propósito de un caso clínico. Rev Senología Patol Mam. 2000;13 (1): 39-42.
2. Espinosa J E, Plata J, Martínez J L, Ramos F, López J. Angiosarcoma primario de mama. Rev Senología Patol Mam. 1998;11(1): 37-39.
3. De Villa V H, Idoate MA. Angiosarcoma cutáneo sobre mama tratado previamente por cáncer con cirugía conservadora y radioterapia. Rev Senología Patol Mam. 1995; 8(2):97-201.
4. Treserra S, Gross J. Hemangioma perilobulillar de la mama, a propósito de dos casos y revisión de la literatura. Rev Senología Patol Mam.1995 ;8(3): 47-49.
5. Sánchez Alejo M, Araque Martínez M J, Reixach-Autonell J. Leiomiomasarcoma de mama caso aislado. Rev Esp Patol. 1999;32(1): 67-70.