

REVISION BIBLIOGRAFICA

Hematoma subcapsular hepático. Grave complicación del embarazo**Subcapsular hepatic hematoma. Serious complication during pregnancy**

Dra. María Teresa Pérez Hernández, ⁽¹⁾ Dra. Viviana de la Caridad Sáez Cantero. ⁽²⁾

¹ Especialista de I Grado en Ginecología y Obstetricia. Profesor Asistente. ² Especialista de II Grado en Ginecología y Obstetricia. Profesor auxiliar. Hospital General Docente "Enrique Cabrera". Ciudad de La Habana.

¹ Second Professional Degree in Gynecology and Obstetrics. Assistant Professor. ² Terminal Professional Degree in Gynecology and Obstetrics. Assistant professor. "Enrique Cabrera" General Teaching Hospital. Havana City.

RESUMEN

El hematoma subcapsular hepático es una complicación rara del embarazo, pero potencialmente letal, generalmente relacionada con pre-eclampsia grave o síndrome HELLP (hemólisis, enzimas hepáticas elevadas y plaquetas disminuidas). La mortalidad materna y perinatal en estos casos es elevada, de ahí la importancia del reconocimiento precoz y tratamiento oportuno y multidisciplinario. El presente trabajo constituye una revisión sobre el tema, realizada en las bases de dato Ebsco, Hinari y Scielo.

Palabras clave: hematoma; hígado; complicaciones del embarazo

Límites: Humanos; femenino

ABSTRACT

Subcapsular hepatic hematoma is a rare complication during pregnancy, but potentially lethal and usually related to severe pre-eclampsia or HELLP syndrome (hemolysis, elevated liver enzymes and diminished platelets). Maternal and perinatal mortality in these cases is high, hence the importance of early diagnosis and timely and multidisciplinary treatment. This paper is

a review on the subject, held in Ebsco, Hinari and Sci databases.

Key words: hematoma; liver; pregnancy complications

Limits: Humans; female

INTRODUCCIÓN

La hemorragia hepática espontánea con formación de un hematoma subcapsular (HSH) y rotura de la cápsula de Glisson, es una complicación infrecuente del embarazo, pero asociada a una elevada morbi-mortalidad. ⁽¹⁻³⁾

Esta entidad usualmente se asocia a pre-eclampsia grave o síndrome HELLP (hemólisis, enzimas hepáticas elevadas y plaquetas bajas) ⁽¹⁻⁶⁾ y en la literatura, son pocos los casos que se reportan sin esta asociación, planteándose que no pasan de la decena. ^(7, 8)

En el último quinquenio (2005-2009), ocurrieron en el Hospital General Docente "Enrique Cabrera", 18 382 nacimientos y en este periodo se diagnosticó un caso de hematoma subcapsular hepático roto, durante el acto de la cesárea, en una gestante con embarazo múltiple. No obstante, la incidencia es inferior ya que no se recoge antecedente de esta devastadora complicación entre las estadísticas de la maternidad.

Recibido: 24 de octubre de 2010

Aprobado: 3 de noviembre de 2010

Correspondencia:

Dra. María Teresa Pérez Hernández.

Hospital General Docente "Enrique Cabrera".

Calzada de Aldabó No 11117 esquina a E Altahabana.

Boyerros. Ciudad Habana. CP: 10 800

Dirección electrónica: sec-direccion@hec.sld.cu

La baja incidencia de esta grave complicación puede determinar error y demora en el diagnóstico y tratamiento. Por lo anteriormente expuesto se realizó esta revisión bibliográfica.

DESARROLLO

La rotura espontánea del hígado, fue descrita por primera vez por Abercrombie en 1844.^(2, 9) La formación de un hematoma hepático con rotura posterior, es una complicación rara de la pre-eclampsia. El 90 % de las roturas ocurre en pre-eclampsia o eclampsia, la mayoría en relación con síndrome HELLP(SH), complicación más inusual, pero la más severa de este síndrome.⁽¹⁰⁾ El resto son roturas traumáticas en su mayoría o atribuibles a otras causas que son infrecuentes.^(8, 11)

Incidencia

La incidencia general en gestantes se estima entre 1/45 000 y 1/ 225 000 partos,^(1, 7, 12) aunque se han reportado incidencias mayores. Vera y col.,⁽¹³⁾ encontraron en once años en Chile, una incidencia de 1/30 863 partos. Araujo y col.,⁽¹²⁾ en la maternidad de la universidad federal de Río Grande del Norte, en Natal, Brasil, encontraron incidencia, de 1/5 346 partos y la reportada por Coello y col.,⁽²⁾ en el centro de medicina materno-fetal, del hospital San Antonio, Oporto, Portugal en siete años, fue de 1/2 529 partos. Se estima que la ocurrencia en pacientes con síndrome HELLP es entre 1-2 %.^(14, 15)

Epidemiología

Edad materna: la mayoría de los casos de rotura hepática ocurre en mujeres mayores de 30 años,⁽¹⁶⁾ en la serie de Araujo y col.,⁽¹²⁾ la rotura hepática fue más frecuente entre multiparas mayores de 40 años.

Relación con la paridad: aunque la pre-eclampsia es más frecuente en nulíparas, la rotura de un hematoma subcapsular hepático ocurre comúnmente en multiparas.^(2, 16)

Localización: en la mayoría de las pacientes el lóbulo más afectado es el derecho (75 %), le sigue el lóbulo izquierdo en el 11 % de los casos y la afectación de ambos lóbulos se ve en el 4 % de las pacientes. Los márgenes anterior y superior son la localización más frecuente.^(2, 7, 13, 17)

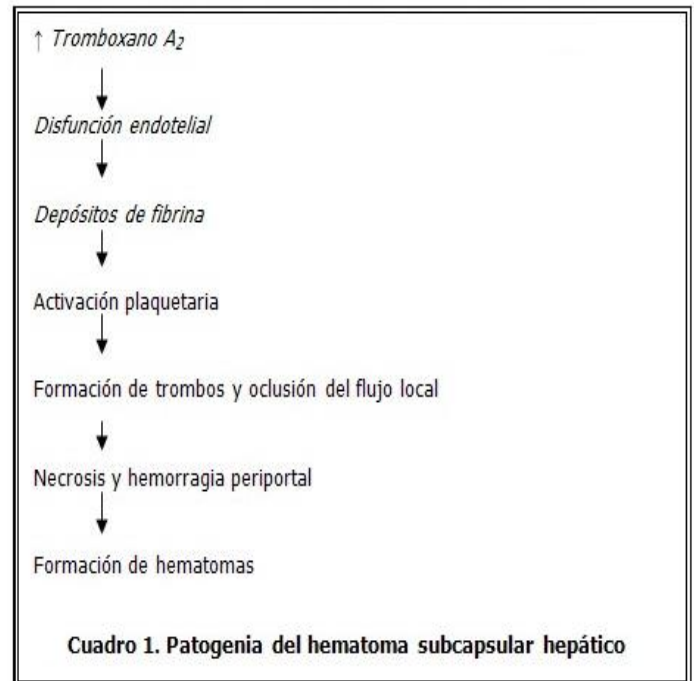
Momento de ocurrencia: la formación de un hematoma subcapsular hepático es más frecuente durante el tercer trimestre, aunque también puede ocurrir durante el parto o en el puerperio.^(1, 13)

Etiología

Es conocida la alteración en el metabolismo de las prostaglandinas presente en la paciente con pre-eclampsia, caracterizada por disminución en la producción de prostaciclina, vasodilatador y antiagregante plaquetario y predominio en la de tromboxano A₂, potente vasoconstrictor y mediador de la agregación plaquetaria. La hipertensión resultante, en adición al efecto del tromboxano causa disfunción vascular endotelial a nivel de órganos con elevado flujo

sanguíneo, entre los cuales se incluye el hígado.^(1, 18, 19) Los depósitos de trombina y fibrina en las arteriolas y sinusoides hepáticos causan obstrucción del flujo sanguíneo local, congestión vascular, aumento de la presión intrahepática y necrosis hemorrágica periportal que confluye, forma hematomas y se diseca en la cápsula de Glisson.^(7, 12, 20)

La ruptura puede ser secundaria a cualquier causa que eleve la presión intrabdominal, tales como trauma abdominal, que incluso a veces pasa inadvertido para la paciente, transportación, vómitos, palpación abdominal, las contracciones del parto, las convulsiones de una eclampsia.⁽²⁾



Anatomía

Micro: en la biopsia hepática encontramos la típica lesión histológica que se asocia con el SH caracterizada por necrosis del parénquima periportal con depósitos de fibrina en el espacio sinusoidal. Se pueden encontrar microtrombos en el espacio sinusoidal de las zonas necrosadas y del parénquima sano.⁽¹⁷⁾

Macro: áreas de necrosis con laceraciones múltiples y áreas de necrosis periportal. Aumento del peso del hígado que puede llegar hasta 2170 gramos, formando a veces una masa quística blanda con aspecto de hemangioma que se extiende, diseca y rompe la cápsula de Glisson. La ruptura de la cápsula puede ser única, doble o múltiple y de variada longitud. Al romperse la cápsula, el hematoma subcapsular drena hacia la cavidad peritoneal produciendo un hemoperitoneo de variado volumen. Cuando la ruptura es diafragmática se produce un hemotórax.⁽¹¹⁾

Las anomalías hepáticas se correlacionan con niveles de plaquetas inferiores a 20×10^9 /L pero no con la disfunción hepática.⁽²¹⁾

Cuadro clínico

La presentación clínica del hematoma subcapsular hepático no es característica, ^(3, 11) esto, unido a la infrecuencia del cuadro, lleva a que muchos casos no sean sospechados y el diagnóstico sea demorado y un hallazgo durante la laparotomía. ^(3, 10, 22)

El síntoma principal y casi constante es el dolor abdominal, en epigastrio y/o hipocondrio derecho el cual puede irradiarse a la espalda. La intensidad varía desde una molestia, acompañado o no de náuseas, hasta un dolor intenso. ⁽²⁾ El comienzo generalmente es súbito, ^(12, 23) y puede presentarse desde días previos. ⁽¹¹⁾

El dolor abdominal fue el primer signo clínico observado en la mayoría de los casos reportados en la literatura. ^(2, 3, 8, 10, 12, 15, 24, 25) La presencia de dolor abdominal en una gestante con pre-eclampsia o síndrome HELLP, es un signo ominoso y obliga a descartar la existencia de lesión hepática. ^(26,27)

Es frecuente que el dolor se irradie al hombro y escápula derecha como consecuencia del hemoperitoneo. ^(2, 9-11) Otros síntomas son vómitos, dificultad respiratoria, anemia, distensión abdominal y signos de irritación peritoneal, hipotensión y otros síntomas de shock hipovolémico. ^(2, 10, 11)

Dada la frecuente asociación de pre eclampsia y síndrome HELLP con la formación de un hematoma subcapsular hepático, los síntomas antes descritos se presentarán en una paciente con síntomas y signos de pre-eclampsia. No obstante, es útil señalar que en el caso del síndrome HELLP, el 30 % de los casos ocurren en el periodo posparto y el 20 % evolucionan sin hipertensión, por tanto, los niveles de tensión arterial, así como la proteinuria, no son importantes para el diagnóstico, como en el caso de la pre-eclampsia, pues los síntomas pre-eclámpticos pueden estar completamente ausentes. ⁽²⁷⁾

En raros casos, el hematoma subcapsular hepático puede asociarse con hematomas renales. ^(28,29)

Stella y col. ⁽²³⁾ reportan un caso de presentación atípica, con disnea y dolor retroesternal que fue diagnosticado y tratado inicialmente como un embolismo pulmonar, hasta que cinco días después el dolor se localizó en epigastrio y el diagnóstico de hematoma subcapsular hepático fue realizado por ultrasonido y tomografía.

Diagnóstico

Se requiere un alto índice de sospecha que permita una identificación y tratamiento precoz y multidisciplinario lo cual mejora el pronóstico materno-fetal. ⁽¹⁴⁾

Los pilares del diagnóstico son la presentación clínica, que como ya expresamos es inespecífica, los datos de laboratorio característicos del síndrome HELLP y los hallazgos en imagenología.

Estudios imagenológicos

Estos estudios son obligatorios en pacientes con pre-eclampsia grave o síndrome HELLP, cuando se sospecha afectación hepática, además se recomiendan en el

seguimiento, una vez tratado el hematoma subcapsular hepático. ^(29, 30)

El ultrasonido puede ser realizado más rápidamente aunque es menos sensible para demostrar hemorragia hepática. Los hematomas intrahepáticos se observan como estructuras hipoecogénicas. La tomografía es el método de elección en el periodo posparto. Permite caracterizar más fácilmente las anomalías intrahepáticas como los hematomas y determinar, con mejor precisión, la extensión de la hemorragia intraperitoneal, si está presente. Tanto por tomografía como por la resonancia, se puede detectar una interfase irregular entre el parénquima hepático normal y el hematoma hepático, que corresponde al sitio de rotura de la cápsula. La resonancia magnética además, tiene la ventaja de no exponer al feto a las radiaciones y es útil para el estudio de los hematomas crónicos. La angiografía permite el diagnóstico preciso de hemorragia hepática y ofrece la opción de la embolización en pacientes seleccionadas con lo cual se puede detener la hemorragia hepática. ^(29, 30)

Diagnóstico diferencial

La mayoría de los casos de hematoma y ruptura hepática ocurren en pacientes con síndrome HELLP. Otras causas raras de hematoma hepático se muestran en el cuadro 2. ⁽¹¹⁾

- Traumatismos
- Carcinoma hepatocelular
- Adenoma hepático
- Hemangioma
- Infecciones (malaria, sífilis, rotura de absceso amebiano)
- Hígado graso
- Abuso de cocaína
- Rotura de aneurisma

Cuadro 2. Diagnóstico diferencial del hematoma subcapsular hepático

Debido a la rareza del hematoma subcapsular hepático, otras causas de abdomen agudo deben descartarse: apendicitis, colecistitis, gastritis, úlcera péptica, pancreatitis, entre otras, así como causas relacionadas con el estado puerperal como endometritis, miometritis, parametritis, pielonefritis, tromboflebitis pélvica, etc. ^(26, 31)

Complicaciones

Complicaciones maternas ⁽¹¹⁾

- Shock hemorrágico

- Alteraciones de la coagulación
- Insuficiencia renal aguda
- Síndrome de distrés respiratorio del adulto
- Derrame pleural
- Insuficiencia renal

Además son pacientes que requieren múltiples intervenciones, politransfusión, estadía hospitalaria prolongada con elevado riesgo de complicaciones infecciosas.

Complicaciones perinatales ⁽¹¹⁾

Son las propias de la pre-eclampsia y del síndrome HELLP

- Prematuridad
- Retardo del crecimiento intrauterino
- Síndrome de distrés respiratorio
- Trastornos metabólicos
- Coagulación intravascular diseminada
- Sepsis
- Enterocolitis necrotizante
- Hematoma retroplacentario

Tratamiento

En el tratamiento de estas pacientes hay que considerar 3 líneas fundamentales:

- I. La interrupción del embarazo.
- II. Tratamiento del hematoma subcapsular hepático/rotura hepática
- III. Tratamiento del compromiso multisistémico en unidad de cuidados intensivos.

De lo anteriormente expuesto, se desprende que la atención por un equipo multidisciplinario es obligatoria y fundamental para la supervivencia de estas pacientes. ^(14, 32)

I. Interrupción de la gestación

Si el diagnóstico de hematoma subcapsular hepático ocurre durante el embarazo, la terminación del embarazo es el único tratamiento definitivo. La oportuna interrupción del embarazo, inicia desde ese momento la mejoría del cuadro clínico y beneficia de inmediato a la madre y al feto. ⁽¹⁴⁾ La vía debe ser la cesárea, pues las contracciones del parto, al aumentar la presión intraabdominal, pueden causar la rotura del hematoma. La incisión de Pfannenstiel no es adecuada porque no permite la visualización de toda la cavidad abdominal, por tanto la incisión media es la indicada.

I. Tratamiento del hematoma subcapsular hepático

El tratamiento de esta complicación incluye un amplio espectro de conductas terapéuticas médicas y quirúrgicas que van desde la observación hasta el trasplante hepático en casos con daño generalizado del órgano. ⁽¹⁷⁾ La conducta a seguir se individualizará en cada caso y dependerá de si el hematoma está

complicado (con rotura) o no y del estado hemodinámico de la paciente.

El tratamiento conservador en casos de hematoma hepático intacto está claramente establecido, durante el mismo se requiere estricta monitorización clínica, de laboratorio e imagenológica por ultrasonido o tomografía. ^(1, 8, 16, 33) Esta conducta se recomienda si el hematoma es pequeño, pero en casos de hematomas extensos, aun si la cápsula está intacta, se recomienda abrirla y evacuar el hematoma para evitar su extensión y su consecuente rotura hepática. ⁽³⁰⁾

Carlson y Bader, ⁽⁹⁾ trataron conservadoramente una paciente con diagnóstico de hematoma subcapsular hepático superior izquierdo roto, diagnosticado por tomografía, en el pos-operatorio de una cesárea de urgencia, la cual se mantuvo estable hemodinámicamente, sin requerir nuevas intervenciones y egresó dos semanas después sin complicaciones. Los autores demostraron que cuando hay estabilidad hemodinámica, aun con hemoperitoneo, la evolución puede ser satisfactoria con tratamiento conservador.

La cirugía debe reservarse para los siguientes casos: ^(16, 33)

- ⇒ Rotura con hemoperitoneo
- ⇒ Inestabilidad hemodinámica
- ⇒ Pérdida hemática continua
- ⇒ Aumento del volumen del hematoma
- ⇒ Infección del hematoma

Al contrario de cuando se produce una rotura traumática del hígado, la hemostasia inicial, generalmente, no tiene éxito en el síndrome HELLP, puesto que el hematoma subcapsular produce una avulsión extensa de la cápsula hepática, lo cual añadido a la trombocitopenia preexistente y al trastorno progresivo de la función hepática, predispone a las intervenciones múltiples por hemorragia. ⁽²⁶⁾

Las opciones de tratamiento quirúrgico se basan en la severidad del daño al órgano y podemos agruparlas en 4 grupos principales.

- I. Compresión de la zona hepática sangrante.
- II. Interrupción del flujo sanguíneo de la arteria hepática.
- III. Resecciones hepáticas parciales.
- IV. Hepatectomía total con trasplante de hígado.

La compresión del tejido sangrante puede realizarse con compresas, mallas sintéticas, puntos hemostáticos en el parénquima hepático, omentoplastia y usando productos hemostáticos. ^(16, 34)

El empaquetamiento con compresas suele ser el tratamiento de entrada. Distintos autores han utilizado esta técnica con re-laparotomía para evaluación y retirada de las compresas a las 48 horas o antes, según la evolución de la paciente con la obtención de resultados satisfactorios, tal es el caso de Pérez y col. ⁽¹⁴⁾ que la aplicaron en 4 casos diagnosticados del 2000-

2004, en Chile, con una sobrevida del 100 %.

Los promotores del empaquetamiento argumentan que el tejido hepático en pacientes con síndrome HELLP está edematoso, con zonas hemorrágicas que determinan la friabilidad del tejido haciendo muy difícil su tratamiento con suturas o resecciones, todo lo contrario de lo que ocurre en el hígado sano que sufre rotura por traumas o accidentes.^(13, 14)

Butte y col.⁽³⁵⁾ reportan la aplicación primaria de malla de poliglactina en una paciente con síndrome HELLP, en la cual el diagnóstico de rotura hepática se realizó como hallazgo durante el acto de la operación cesárea. Los autores confeccionaron un saco hemostático con vycril, en el cual el lóbulo hepático afectado quedó comprimido por la tensión aplicada a la malla. La principal ventaja de este método es que no se requiere una reintervención para retirar la malla, como cuando se usan compresas.

Tanto la ligadura como la embolización de la arteria hepática, son útiles para detener la hemorragia.^(1,16) Cuando existe daño y devascularización importante, puede realizarse una lobectomía.

El trasplante hepático es el último recurso a considerar cuando la hemorragia hepática no puede controlarse por los métodos quirúrgicos convencionales o se produce un fallo hepático progresivo secundario a la necrosis hemorrágica extensa. La indicación de trasplante debe hacerse precozmente, antes de que se produzcan complicaciones sépticas o el fallo multiorgánico. Si no se dispone de un órgano donante disponible, se realizará la hepatectomía con derivación portocava temporal, realizándose el trasplante en una segunda operación, con una fase anhepática de 48 horas.^(16, 26)

Pronóstico

La mortalidad perinatal varía entre 10-60 % y depende de la prematuridad y la asfixia intrauterina.^(14, 21) La mortalidad materna es elevada, puede ser hasta del 50 % y atribuible a hemorragia incontrolable, trastornos de la hemostasia y fallo múltiple de órganos.^(8, 11, 14, 21) En

- 1- Observación
- 2- Taponamiento temporal o empaquetamiento con compresas de la zona hepática comprometida
- 3- Evacuación y drenaje
- 4- Aplicación de agentes hemostáticos
- 5- Sutura de desgarro
- 6- Ligadura de la arteria hepática
- 7- Resecciones hepáticas o lobectomías
- 8- Embolizaciones de la arteria hepática
- 9- Trasplante hepático

Cuadro 3 Conductas terapéuticas en el hematoma subcapsular hepático

la revisión realizada por Reck y col.⁽²⁶⁾ en 31 publicaciones de casos con rotura hepática, la mortalidad general fue del 39 % y las causas principales fueron shock hemorrágico e insuficiencia hepática con fallo multiorgánico.

Se ha relacionado la mortalidad con el tratamiento instaurado. Carlson y col.⁽⁹⁾ opinan que la cirugía puede asociarse con mayor morbilidad y mortalidad y que el desplazamiento desde la intervención quirúrgica inmediata hacia una conducta más conservadora depende de la mejor comprensión de la pre-eclampsia-eclampsia y el síndrome HELLP, del mejoramiento de las técnicas diagnósticas y de la monitorización hemodinámica.

Conclusiones

El hematoma subcapsular hepático es una complicación grave que se presenta casi siempre en una gestante o puérpera con pre-eclampsia grave o síndrome HELLP y que requiere un alto índice de sospecha para su diagnóstico. La intervención precoz, bien planificada y multidisciplinaria, permitirán reducir la elevada morbi-mortalidad que la caracteriza.

REFERENCIAS BIBLIOGRÁFICAS

1. Pilco P, McCormack L, Pérez D, Clavien PA. Ruptured subcapsular hepatic hematoma associated with HELLP syndrome. *Rev Gastroenterol Perú.* 2006;26(2):207-10.
2. Coelho T, Braga J, Sequeira M. Hepatic hematomas in pregnancy. *Acta Obstet Gynecol Scand.* 2000;79(10): 884-886.
3. Rosen S, Merchant S, VanderJagt T, Crookston K. Spontaneous Subcapsular Liver Hematoma Associated With Pregnancy. *Arch Pathol Lab Med.* 2003;127(12): 1639-1640.
4. Shaw C, Fattah N, Lynch D, Stokes M. Spontaneous rupture of the liver following a normal pregnancy and delivery. *Ir Med J.* 2005;98(1):27-8.
5. Moldenhauer JS, Sibai BM. Hypertensive disorders of pregnancy. En: Danforth's Obstetrics and Gynecology. 9th ed. Salt Lake City, Utah: Lippincott Williams & Wilkins Publishers; 2003.
6. Peiró Lorena Z, Salas R, Dólera Moreno C, Mollá C. Rotura hepática espontánea en el síndrome HELLP. *Med Intensiva.* 2009;33(1): 56-57.
7. Schwartz ML, Lien JM. Spontaneous liver hematoma in pregnancy not clearly associated with preeclampsia: a case presentation and literature review. *Am J Obstet Gynecol.* 1997; 176(6):1328-32.

8. Xavier P, Melo R, Amândio V, Beires J, Pereira-Leite L. Subcapsular hepatic hematoma in an otherwise uncomplicated pregnancy. *Arch Gynecol Obstet.*2002; 266(1): 44-45.
9. Carlson KL, Bader ChL. Ruptured subcapsular liver hematoma in pregnancy: A case report of nonsurgical management. *Am J Obstet Gynecol.*2004; 190(2): 558-60.
10. Wicke C, Pereira PL, Neeser E, Flesch I, Rodegerdts EA, Becker H. Subcapsular liver hematoma in HELLP syndrome: Evaluation of diagnostic and therapeutic options-A unicenter study. *Am J Obstet Gynecol.* 2004; 190 (1): 106-12.
11. Peñaflores Rodríguez E, Téllez Valdés JA, Barjau Cadena R, Blancas Ontinegro LF, Acosta Patiño JL, Tejeda Pelayo CO. Síndrome HELLP y hematoma subcapsular hepático. Reporte de un caso. *Salud en Tabasco.*2007; 13(1): 597-601.
12. Araujo A, Leao MD, Nobrega MH. Characteristics and treatment of hepatic rupture caused by HELLP síndrome. *Am J Obstet Gynecol.* 2006; 195 (1): 129-33.
13. Vera E, Pérez A, Lattus J, Barrera V, Gonzalo C, Kattan MJ, Papic F. Rotura hepática asociada a pre-eclampsia severa y síndrome HELLP: tratamiento y tratamiento con taponamiento intrabdominal temporal de compresas. *Rev Chil Obstet Ginecol.*2004; 69 (4): 319-27.
14. Pérez AC, Martínez WM, Hoefler SS, Mollo EA, Campaña GV, Czwiklitzer GS. Hematoma subcapsular hepático roto asociado a pre-eclampsia severa y síndrome HELLP como urgencia quirúrgica. Técnica quirúrgica. *Rev Chilena de Cirugía.* 2007;59(6): 403-7.
15. Haram K, Svendsen E, Abildgaard U. The HELLP syndrome: Clinical issues and management. A Review. *BMC Pregnancy Childbirth.* 2009; 9: 8.
16. Shames BD, Fernández LA, Sollinger HW, Chin LT, D'Alessandro AM, Knechtle J, et al. Liver Transplantation for HELLP Syndrome. *Liver Transpl.* 2005; 11(2): 224-8.
17. Parra- Ramírez P, Beckles- Maxwell M. Diagnóstico y tratamiento oportuno del síndrome HELLP. *Acta méd costarric.*2005;47(1):7-14.
18. Kelly J, Ryan DJ, O'Brien N, Kirwan WO. Second trimester hepatic rupture in a 35 year old nulliparous woman with HELLP syndrome: a case report. *World J Emerg Surg.* 2009; 4: 23
19. Raumanns J, Behrendt W, Lehnen H. Spontaneous liver rupture as a rare complication of the HELLP syndrome. *Anaesthesist.* 1992;41(7):386-90.
20. Hafeez M, Hameed S. HELLp syndrome and subcapsular liver haematoma. *J Coll Physicians Surg Pak.* 2005;15 (11):733-5.
21. Hay JE. Liver diseases in pregnancy. *Hepatology.* 2008; 47 (3): 1067-76.
22. Hameed MI, Ali SS, Kumar KA. Liver rupture following delivery: HELLP needed. *Emerg Med J.* 2007; 24: 372.
23. Stella CL, Malik KM, Sibai BM. HELLP syndrome: an atypical presentation. *American Journal of Obstetrics & Gynecology.*2008;195(8):e6-8.
24. Rodríguez GD, Velarde IR, Cortez AE, Hernández CR. Síndrome HELLP, hematoma subcapsular e infarto hepático, presentación de dos casos clínicos. *Ginecol Obstet Mex.* 1998; 66: 4-7.
25. González-Martínez G, Aguirre-Suarez J, Alarcón-Sandoval A, Pulgar-Lehr AY, Valbuena-Adrianza O. Hematoma subcapsular hepático. Grave complicación del embarazo. *Invest Clín [Revista en Internet].* 2004 [Citada: 2 de mayo de 2009]; 45(1): [Aprox. 8 p.]. Disponible en: http://www.scielo.org.ve/scielo.php?script=sci_arttext&pid=S0535-51332004000100007&lng=es&nrm=iso&tlng=es%3E&pid=S0535-51332004000100007&lng=es&nrm=iso&tlng=e.
26. Reck T, Bussenius-Kammerer M, Ott R, Müller V, Beinder E, Hohenberger W. Tratamiento quirúrgico de la rotura hepática asociada con el síndrome HELLP-actualización. *European Journal of Obstetrics & Gynecology and Reproductive Biology (Ed. Española).* 2002;2:24-32.
27. Sibai B. HELLP Syndrome. *Clin Obstet Gynecol.*1999; 42:381-389.
28. Chan AD, Gerscovich EO. Imaging of subcapsular hepatic and renal hematomas in pregnancy complicated by pre-eclampsia and the HELLP syndrome. *J Clin Ultrasound.* 1999;27(1):35-40.
29. Nunes JO, Turner MA, Fulcher AS. Abdominal Imaging Features of HELLP Syndrome: A 10-Year Retrospective Review. *AJR.*2005;185:1205-10.
30. Mihiu D, Costin N, Mihiu CM, Seicean, Ciortea R. HELLP Syndrome – a Multisystemic Disorder. *J Gastrointest Liver Dis.* 2007;16(4):419-24.
31. Matheï J, Janssen A, Olivier F, Depuydt P, Parmentier L, Harake R. Spontaneous Postpartum Subcapsular Liver Rupture. *Acta chir belg.*2007;107:713-15.
32. Seren G, Morel J, Jospe R, Mahul P, Dumont A, Cuileron M, Tiffet O, Auboyer C. HELLP syndrome and ruptured subcapsular hepatic haematoma. Case report and therapeutic options. *Ann Fr Anesth Reanim.* 2006;25(10):1067-

- 33.Santos-Bolívar J, Perozo Romero J, Prieto Montaña J, Reina Villasmyl E, Torres Cepeda D. Rotura de hematoma subcapsular hepático como complicación de síndrome HELLP. *Cir Esp.* 2009;10:10-16.
- 34.Shrivastava VK, Imagawa D, Wing DA. Argon Beam Coagulator for Treatment of Hepatic Rupture With Hemolysis, Elevated Liver Enzymes, Low Platelets (HELLP) Syndrome. *Obstet Gynecol.* 2006; 107 (2 part 2):525-6.
- 35.Butte JM, Jarufe CN, Vuletin SF, Martínez CJ. Tratamiento con malla de poliglactina del hematoma subcapsular hepático roto. *Rev Chil Cir.* 2006; 58 (5): 377-81.