

## PRESENTACIÓN DE CASO

# Manejo anestésico perioperatorio en histerectomía total abdominal por fibroma uterino en paciente con estenosis aórtica severa. Presentación de un caso

## Perioperative anesthetic management in total abdominal hysterectomy due to uterine fibroid in a patient with severe aortic stenosis. A case report

Yuliel Varona Rodríguez<sup>1</sup> José Carlos Acosta Abad<sup>1</sup> Adonis Cintra Dornes<sup>1</sup> Liliam María Castillo Manresa<sup>1</sup>

<sup>1</sup> Hospital General Docente Martín Chang Puga. Universidad de Ciencias Médicas de Camagüey, Cuba

### Cómo citar este artículo:

Varona-Rodríguez Y, Acosta-Abad J, Cintra-Dornes A, Castillo-Manresa L. Manejo anestésico perioperatorio en histerectomía total abdominal por fibroma uterino en paciente con estenosis aórtica severa. Presentación de un caso. **Medisur** [revista en Internet]. 2023 [citado 2024 Jul 1]; 21(5):[aprox. 5 p.]. Disponible en: <http://medisur.sld.cu/index.php/medisur/article/view/5734>

### Resumen

Se presenta el caso de una paciente de 35 años, femenina, con antecedentes de presentar un soplo desde la infancia y que debía ser intervenida quirúrgicamente por fibroma uterino. El anestesiólogo, durante la consulta preoperatoria, constató el soplo ya mencionado por lo que se decidió posponer la cirugía e interconsultar con un cardiólogo. El examen ecocardiográfico demostró que la paciente era portadora de una estenosis aórtica severa con fracción de eyección conservada, prueba ergométrica: clase funcional I, sin isquemia. Mediante anestesia general orotraqueal, se realizó histerectomía total abdominal sin complicaciones. Es de vital importancia para el anestesiólogo el manejo perioperatorio de la estenosis aórtica.

**Palabras clave:** estenosis de la válvula aórtica, cirugía general, anestesia, riesgo, periodo perioperatorio

### Abstract

The case of a 35-years-old female patient with a history of presenting a murmur since childhood and who had to undergo surgery for uterine fibroid is presented. The anesthesiologist, during the preoperative consultation, verified the aforementioned murmur, so it was decided to postpone surgery and consult with a cardiologist. The echocardiographic examination showed that the patient had severe aortic stenosis with preserved ejection fraction, stress test: functional class I, without ischemia. Using orotracheal general anesthesia, a total abdominal hysterectomy was performed without complications. The perioperative management of aortic stenosis is of vital importance for the anesthesiologist.

**Key words:** aortic valve stenosis, general surgery, anesthesia, risk, perioperative period

**Aprobado:** 2023-07-20 11:03:33

**Correspondencia:** Yuliel Varona Rodríguez. Hospital General Docente Martín Chang Puga. Universidad de Ciencias Médicas de Camagüey. Camagüey, Cuba. [yulielvr90@gmail.com](mailto:yulielvr90@gmail.com)

## INTRODUCCIÓN

La estenosis aórtica (EA) es la cardiopatía valvular más común en los países desarrollados y su prevalencia aumenta a medida que la población envejece, imponiendo una carga financiera cada vez mayor a los sistemas sanitarios.<sup>(1,2)</sup> Es una anomalía valvular que genera una obstrucción de la salida del flujo sanguíneo desde el ventrículo izquierdo hacia la aorta (estenosis aórtica valvular). Sin embargo, esta obstrucción también puede localizarse por encima de la válvula (estenosis supraválvular), por debajo de ella (estenosis subválvular) o puede deberse a una miocardiopatía hipertrófica.<sup>(3)</sup>

La principal causa de la estenosis aórtica es la EA calcificada (degenerativa o senil) en contexto de valvulopatía congénita aórtica bicúspide. La válvula aórtica bicúspide es un defecto congénito que ocurre en 0,5-1,4 % de la población con predominio por el sexo masculino, a razón de 2:1 (hombres: mujeres). Se estima una prevalencia de EA de 0,3- 0,5 % en la población en general, con una prevalencia de un 2-7 % en la población mayor de 65 años.<sup>(4)</sup>

Los síntomas clásicos de la EA son angina de esfuerzo, síncope e insuficiencia cardíaca. Sin embargo, los síntomas son frecuentemente insidiosos al inicio y pueden ser muy variables entre pacientes con grados similares de estenosis valvular. Muchos pacientes notan una disminución sutil en la tolerancia al ejercicio como el primer síntoma.<sup>(5)</sup> El momento del inicio de los síntomas es variable; hay pacientes con estenosis crítica asintomáticos, así como hay pacientes que presentan síntomas en fases más tempranas.<sup>(6)</sup>

El pronóstico de la EA está fuertemente asociado con síntomas como angina, síncope e insuficiencia del ventrículo izquierdo. Cuando se enfrentan a pacientes con EA y síntomas, a menudo es un desafío juzgar si los síntomas son realmente causados por la EA o por otras razones. Por otro lado, algunos pacientes pueden ser subjetivamente asintomáticos debido a un nivel de estrés reducido en su vida diaria y desarrollarían síntomas bajo el ejercicio. Por lo tanto, parece ser prudente centrarse en los parámetros ecocardiográficos relevantes para el diagnóstico y pronóstico en pacientes con EA.<sup>(7)</sup> La estenosis aórtica severa limita la reserva funcional para aumentar el gasto cardíaco, predispone a isquemia miocárdica (aún con coronarias normales) y a la insuficiencia cardíaca

por falla diastólica. Ya en los clásicos índices de riesgo de Goldman, posteriormente modificado por Detsky, se incluyó la estenosis aórtica severa como un predictor independiente de riesgo.<sup>(8,9)</sup>

Por la importancia que tiene el conocimiento de las enfermedades cardiovasculares para el médico anestesiólogo se presenta el caso de una paciente con estenosis aórtica severa sometida a cirugía no cardíaca de riesgo intermedio y su manejo perioperatorio.

## PRESENTACIÓN DEL CASO

Se trata de una paciente de 35 años, femenina, mestiza, con antecedentes de tener desde la infancia un soplo que nunca se había estudiado. Durante la consulta preoperatoria para ser intervenida quirúrgicamente de fibroma uterino, el anestesiólogo le detectó el soplo ya comentado. En el interrogatorio se obtuvo que la paciente tiene disnea de esfuerzo exagerado, sin interferir con las actividades de la vida diaria. En todo momento negó dolor precordial o pérdida transitoria de la conciencia.

Al examen físico se detectaron los latidos rítmicos, el primer ruido con características normales; sin embargo, del segundo ruido faltaba el desdoblamiento fisiológico y se escuchaba único. Entre ambos, se lograba escuchar un soplo mesosistólico con epicentro en el segundo espacio intercostal a la derecha del esternón e irradiado a la base del cuello, de tono alto e impresionaba como rasposo. El pulso arterial se mostró débil y tardío.

### Exámenes complementarios en perioperatorio:

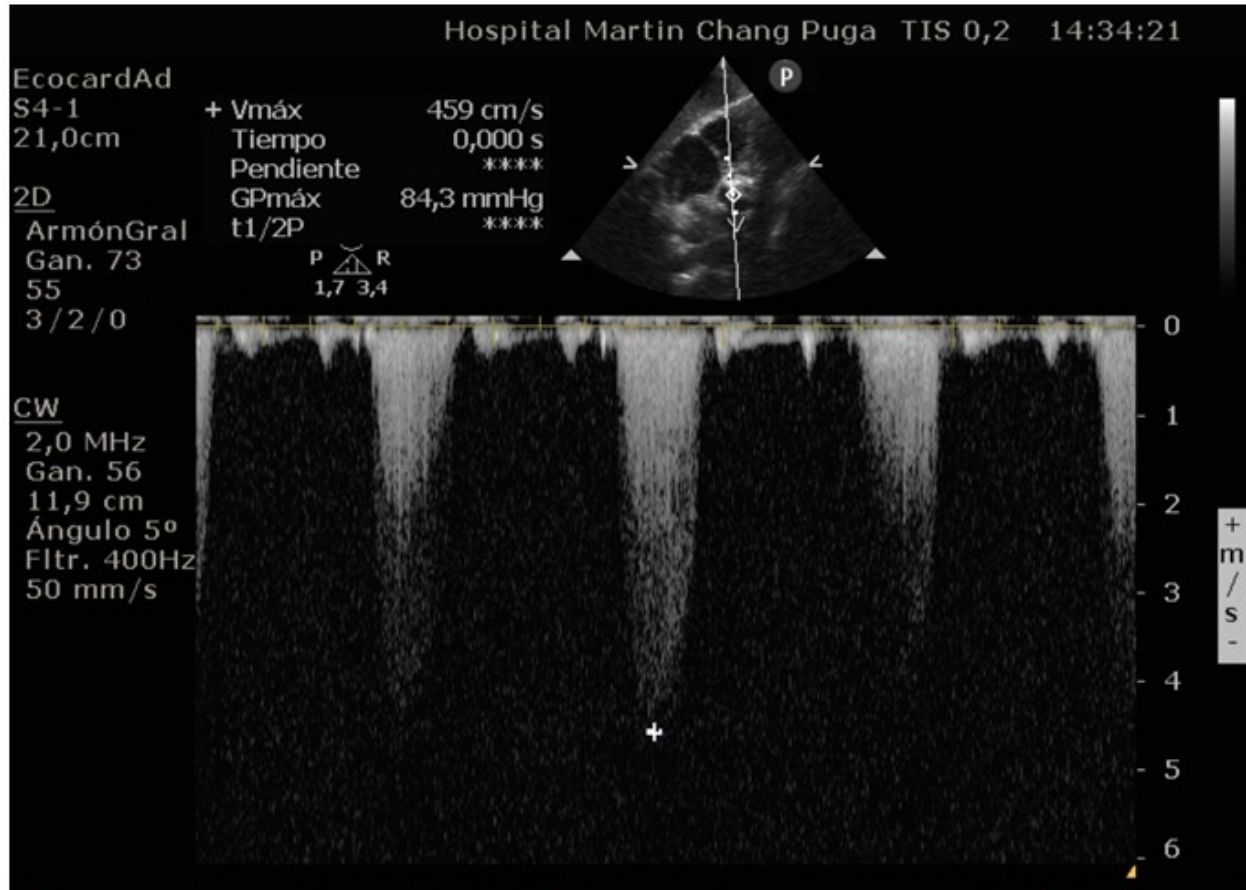
Hematocrito 38 %, grupo y Rh O<sup>+</sup>, eritrosedimentación: 22 mm/h, tiempo de coagulación 7 minutos, tiempo de sangrado 1 minuto, conteo de plaquetas: 201x10<sup>9</sup>/l, glucemia: 5,7 mmol/l, creatinina: 65 μmol/l.

El electrocardiograma mostraba un ritmo sinusal, con alteraciones de la aurícula izquierda y signos de hipertrofia del ventrículo izquierdo.

Inicialmente se llegó al diagnóstico presuntivo de estenosis aórtica. El equipo quirúrgico decidió retrasar la cirugía e iniciar interconsulta con Cardiología. El médico interconsultante decidió realizar, inicialmente, ecocardiografía transtorácica Doppler para confirmar diagnóstico y determinar gravedad.

El ecocardiograma realizado mostró un ventrículo con función contráctil conservada al reposo (69 %), hipertrofia concéntrica (masa 104 g/m<sup>2</sup> e índice de grosor parietal 0,56) y relajación prolongada con relación E/A 0,67, así como una aurícula izquierda con diámetro antero posterior dentro de la normalidad, con un área de 22 cm<sup>2</sup>. La válvula aórtica se encontraba muy engrosada en 2D con movilidad disminuida de su valva coronariana derecha; el área valvular calculada

por planimetría estaba en 0,90 cm<sup>2</sup> y por ecuación de continuidad estaba en 0,87 cm<sup>2</sup>. En el modo M se evidenciaba el engrosamiento y la disminución de la apertura de dicha válvula (apertura aórtica 8 mm). El Doppler continuo evidenció un chorro denso a la salida del ventrículo izquierdo con gradiente presión máximo de 84,3 mmHg con velocidad máxima de 4,59 m/s. (Fig. 1).



**Fig. 1.** Doppler continuo de la válvula aórtica donde se observa la velocidad máxima y el gradiente máximo de presión.

Prueba ergométrica: clase funcional I, sin signos

de isquemia, índice cronotrópico adecuado. (Tabla 1).

**Tabla 1. Resultados y conclusiones de la ergometría**

**RESUMEN POR FASES**

FASE	TIEMPO [min]	RE [METS]	FC [lpm]	EV [ev/min]	PA [mmHg]	ST(V1) [mV]	SpO2 %	D	I	M	B	FR	ANOTACIONES
REPOSO	00:36	0.0	114	0	120/60	0.00	0						
DE PIE	00:39	0.0	127	0	120/60	0.00	0						
EJERC	1 02:00	3.1	145	0	120/60	0.01	0					0 0	
	2 05:00	5.3	159	0	150/80	0.01	0					0 0	
	3 07:59	7.9	172	0	140/80	-0.05	0					0 0	
	4												
	5												
	6												
	7												
	8												
	9												
	10												
RECUP	1 01:00	0.0	169	0	140/80	-0.05	0					0 0	
	2 02:00	0.0	158	0	140/80	-0.02	0					0 0	
	3 04:00	0.0	148	0	130/80	0.01	0					0 0	
	4 04:02	0.0	0	0	130/80	0.01	0					0 0	

**RESULTADOS**

T. Ejercicio: 7:59 min  
 FC Máxima: 172 lpm (92.5 %)  
 PA Máxima: 140/80 mmHg  
 D.Producto: 24080

Máximo VO2: 27.5 (61.3%)  
 R. Energético: 7.9 METS  
 C. Funcional: I  
 E. Miocárdica: 1.8

**ST MAXIMO ESFUERZO**

Max. Depresión: -0.05 mV enV1  
 Pendiente: 0.10 mV/s  
 Max. Elevación: 0.07 mV enaVL  
 Pendiente: 0.50 mV/s  
 Variación ST/FC: -67 Normal

*Criterio de Suspensión: Agotamiento físico*

*Presión Arterial: respuesta tencional adecuada*

*Arritmias: No hubo*

*Segmento ST: comportamiento normal*

*Conclusiones: Test ergométrico con fines Valorativos En clase funcional I. Sin signos de isquemia. Índice cronotrópico adecuado.*

El día de la cirugía, en la unidad de preanestesia, se realizó premedicación con midazolam 2 mg, fentanilo 25 mcg, difenhidramina 20 mg y cefazolina 2 g por vía endovenosa (Ev). En el quirófano, antes de la inducción anestésica, se colocó catéter epidural No. 22 G multiperforado mediante raquipunción con aguja Tuohy No. 18 G a nivel de D12-L1, con el objetivo de brindar analgesia transoperatoria y posoperatoria.

Al tratarse de una paciente con alto riesgo cardiovascular, se insertó catéter No. 20 G a nivel de la arteria radial izquierda, previa realización del test de Allen (el cual fue negativo) con el objetivo de monitorizar la presión arterial invasiva durante el transoperatorio. La inducción anestésica se realizó con fentanilo 350 mcg, propofol 100 mg, lidocaína 2 % SP 100 mg y rocuronio 55 mg (ev) logrando adecuado plano anestésico con escasa variación de sus parámetros vitales durante la laringoscopia

directa y la intubación orotraqueal con TET No. 7.

El mantenimiento anestésico se realizó con propofol y fentanilo mediante anestesia total intravenosa guiada con el simulador anestésico RugLoop. En el transoperatorio permaneció estable sin cambios importantes en la frecuencia cardíaca y tensión arterial. Al no ocurrir complicaciones y observar que la paciente logró recuperación de la actividad ventilatoria, se procedió a revertir el bloqueante neuromuscular no despolarizante con neostigmina 2,5 mg más atropina 2 mg en infusión por vía endovenosa.

Previo evaluación de los criterios de extubación, en el quirófano se procedió a retirar sonda endotraqueal, sin complicaciones. Se trasladó a la sala de cuidados posoperatorios donde permaneció internada las primeras 48 horas, con vigilancia estrecha de los parámetros vitales, además, con analgesia posoperatoria. Al no

ocurrir complicaciones posoperatorias mediatas se decidió trasladarla a sala y finalmente se egresó de la institución al quinto día.

## DISCUSIÓN

La evaluación preanestésica de pacientes con cardiopatías tiene por objetivo establecer la gravedad de la condición, el riesgo de descompensación y, de ser posible, optimización en su tratamiento. <sup>(9)</sup> El desenlace es "(...)producto de un esfuerzo de la colaboración entre las distintas áreas de la medicina hospitalaria". <sup>(10)</sup>

El caso en mención fue derivado a interconsulta con Cardiología y se llegó a la conclusión de la necesidad de realizar estudios más específicos como es la ecocardiografía, examen importante en la valoración perioperatoria de todo paciente con valvulopatía, como se señala en varios artículos revisados. <sup>(11,12,8,9)</sup> Además, permitió valorar el grado de severidad de la estenosis aórtica.

Las directrices actuales del *American College of Cardiology (ACC)/American Heart Association (AHA)* describen cuatro etapas de EA. Un paciente tiene riesgo de EA (estadio A) si se identifica una válvula aórtica bicúspide o una esclerosis valvular aórtica. Un paciente se clasifica como EA progresiva (estadio B) si hay evidencia ecocardiográfica de EA leve o moderada. Etapa C y etapa D se refieren a la EA hemodinámicamente grave sin síntomas (etapa C) y con síntomas (etapa D). La EA severa se define como un área de válvula aórtica reducida de  $< 1,0 \text{ cm}^2$ , velocidad máxima de  $> 4 \text{ m/s}$  y un gradiente medio de más de 40 mmHg a través de la válvula. <sup>(4, 5)</sup>

Luego de realizada la valoración médica interdisciplinaria, confirmado el diagnóstico de EA severa asintomática con equivalentes metabólico de la tarea mayor que siete, ausencia de enfermedad coronaria, disfunción del ventrículo izquierdo, enfermedad pulmonar y riesgo intermedio para cirugía, el equipo quirúrgico decidió planear la intervención quirúrgica.

Las directrices sobre evaluación y manejo cardiovascular de pacientes sometidos a cirugía no cardíaca (ESC), <sup>(12)</sup> señalan que los pacientes con estenosis aórtica grave con función ventricular normal pueden someterse con seguridad a cirugía no cardíaca de riesgo

bajo-intermedio, datos que coinciden con el estudio publicado por Taniguchi T, et al. <sup>(13)</sup>

Como método anestésico se eligió la anestesia general orotraqueal, la cual favoreció mantener estabilidad de los parámetros vitales de la paciente dentro de rangos de normalidad. En un estudio retrospectivo multicéntrico <sup>(13)</sup> se observó predominio de la anestesia general sobre la anestesia espinal. Chaves-Cardona H et al. <sup>(14)</sup> comparan la mortalidad y las complicaciones graves en pacientes con artroplastia articular total de extremidades inferiores con estenosis aórtica que reciben anestesia raquídea versus anestesia general y encontraron un perfil de seguridad similar en ambos métodos anestésicos.

No ocurrieron eventos adversos durante el intraoperatorio ni en el posoperatorio en el caso presentado, así lo afirman los autores a cargo del artículo. Las complicaciones y la muerte que ocurre en el paciente con estenosis aórtica severa sometido a cirugía no cardíaca se observa con más frecuencia cuando están presentes dos o más comorbilidades, bajo grado de autonomía, insuficiencia cardíaca, antecedentes de enfermedad arterial coronaria, fibrilación auricular, delirio posoperatorio e hipertensión pulmonar. <sup>(14,15)</sup>

## Conflicto de intereses

Los autores declaran que no existe conflicto de intereses.

## Contribuciones de los autores

Conceptualización: Yuliel Varona Rodríguez, José Carlos Acosta Abad.

Redacción-borrador original: Yuliel Varona Rodríguez, Adonis Cintra Dornes, Liliam María Castillo Manresa.

Redacción-revisión y edición: Yuliel Varona Rodríguez, José Carlos Acosta Abad, Adonis Cintra Dornes, Liliam María Castillo Manresa.

## Financiación

Hospital General Docente Martín Chang Puga. Camagüey. Cuba.

## REFERENCIAS BIBLIOGRÁFICAS

1. Khanji MY, Ricci F, Galusko V, Sekar B, Chahal CA, Ceriello L, et al. Manejo de la estenosis aórtica: una revisión sistemática de las guías y recomendaciones de la práctica clínica. *EJ-QCCO*. 2021 ; 7 (4): 340-53.
2. Bocchino PP, Angelini F, Alushi B, Conrotto F, Cioffi GM, Tersalvi G, et al. Transcatheter Aortic Valve Replacement in Young Low-Risk Patients With Severe Aortic Stenosis: A Review. *Frontiers in Cardiovascular Medicine*. 2020 ; 7: 1-11.
3. Henry VGE, Ducuara TCH, Duany DT, Valdés MA, González GL, López PY. Estenosis aórtica basada en la evidencia. *Rev Cubana Cardiol Cir Cardiovasc* [revista en Internet]. 2018 [ cited 2 Feb 2022 ] ; 24 (1): [aprox. 6p]. Available from: <https://www.medigraphic.com/cgi-bin/new/resumen.cgi?IDARTICULO=78889>.
4. Sánchez VA, Uribe CJ. Estenosis aórtica. *Rev Med Cos Cen* [revista en Internet]. 2016 [ cited 2 Feb 2022 ] ; 620: 433-8. Available from: <https://www.medigraphic.com/cgi-bin/new/resumen.cgi?IDARTICULO=67628>.
5. Cevallos Sánchez LM, Peralta Cedeño KA, Ortiz Contreras WM, Moyón Gusqui GA. Patogénesis y clínica de la estenosis aórtica. *JAH* [revista en Internet]. 2020 [ cited 4 Feb 2023 ] ; 3 (2): 64-70. Available from: <https://www.jah-journal.com/index.php/jah/article/view/32>.
6. Barón MA, Medina LLA. Estenosis aórtica en el adulto mayor. *Rev Colomb Cardiol*. 2022 [ cited 4 Feb 2023 ] ; 29 (3): 46-51.
7. Hagendorff A, Knebel F, Helfen A, Knierim J, Sinning C, Stöbe S, et al. Documento de consenso de expertos sobre la evaluación de la gravedad de la estenosis valvular aórtica mediante ecocardiografía para proporcionar la conclusión diagnóstica mediante documentación verificable estandarizada. *Clin Res Cardiol* [revista en Internet]. 2019 [ cited 4 Feb 2023 ] ; 109: 271-88.
8. Krauss J. Consenso Argentino de Evaluación de Riesgo Cardiovascular en Cirugía No Cardíaca: versión resumida. *Rev Argent Cardiol*. 2016 ; 84 (2): 166-83.
9. Galleguillos CG, Cecioni PG, Pereira PF, Álvarez HF. Evaluación del riesgo cardíaco previo a la cirugía no cardíaca. *Rev Chil Anest* [revista en Internet]. 2022 [ cited 4 Feb 2023 ] ; 51 (5): 510-20.
10. Moreno del CM, Valladares GJ, Hernández Buen Abad JJ, Halabe CJ. Valoración preoperatoria en cirugía no cardíaca: un abordaje por pasos. *Gac Méd Méx* [revista en Internet]. 2019 [ cited 7 Feb 2023 ] ; 155 (3): 15-9. Available from: <http://www.scielo.org.mx/scielo.php?script=sciarttext&pid=S0016-38132019000300015&lng=es>.
11. Zavala Jonguitud LF, Juárez-Villa JD, Olascoaga LO, Solís JG, Flores Padilla MG, Anda Garay JC. Valoración preoperatoria: del cálculo de riesgo a la evaluación integral. *Med Int Méx* [revista en Internet]. 2022 [ cited 7 Feb 2023 ] ; 38 (6): 1210-22. Available from: <https://doi.org/10.24245/mim.v38i6.5000>.
12. Halvorsen S, Mehilli J, Cassese S, Trygve S, Abdelhamid M, Barbato E, et al. 2022 ESC Guidelines on cardiovascular assessment and management of patients under-cardiac surgery: Desarrollado por el grupo de trabajo para la evaluación cardiovascular y el manejo de pacientes sometidos a cirugía no cardíaca de la Sociedad Europea de Cardiología (ESC) Avalado por la Sociedad Europea de Anestesiología y Cuidados Intensivos (ESAIC). *European Heart Journal* [revista en Internet]. 2022 [ cited 7 Feb 2023 ] ; 43 (39): 3826-3924. Available from: <https://academic.oup.com/eurheartj/article/43/39/3826/6675076>.
13. Taniguchi T, Morimoto T, Shiomi H, Ando K, Shirai S, Kanamori N, et al. Elective Non-Cardiac Surgery in Patients With Severe Aortic Stenosis—Observations From the CURRENT AS Registry. *Circulation Journal* [revista en Internet]. 2020 [ cited 8 Feb 2022 ] ; 84 (7): 1173-82.
14. Chaves CH, Renew J, Spaulding A, Porter S. Comparison of mortality and serious complications in lower extremity total joint arthroplasty patients with aortic stenosis receiving spinal versus general anesthesia. *Anesthesiology Intensive Therapy* [revista en Internet]. 2022 [ cited 8 Feb 2022 ] ; 54 (8): 108-13.
15. Rostagno C, Cartei A, Rubbieri G, Ceccofiglio A, Civinini R, Curcio M, et al. Cirugía de fractura de cadera en la estenosis aórtica grave: un estudio de los factores que afectan la mortalidad. *Clinical Interventions in Aging* [revista en Internet]. 2022 [ cited 8 Feb 2022 ] ; 17: 1163-71.