

ARTÍCULO ORIGINAL

Caracterización de la erupción de los terceros molares en el consultorio odontológico Oral Planet. Ecuador, 2022

Characterization of the third molars eruption in the Oral Planet dental office. Ecuador, 2022

Emely Maily Pluas Castro¹ Jaime Fernando Armijos Armijos Moreta¹ Silvia Marisol Gavilánez Villamarín¹

¹ Universidad Regional Autónoma de Los Andes, Ambato, Ecuador

Cómo citar este artículo:

Pluas-Castro E, Armijos-Moreta J, Gavilánez-Villamarín S. Caracterización de la erupción de los terceros molares en el consultorio odontológico Oral Planet. Ecuador, 2022. **Medisur** [revista en Internet]. 2022 [citado 2025 Feb 26]; 20(6):[aprox. 7 p.]. Disponible en: <http://medisur.sld.cu/index.php/medisur/article/view/5651>

Resumen

Fundamento: los terceros molares constituyen un órgano dental de interés para la comunidad científica ya que se presentan con variadas morfologías, suelen erupcionar de diferentes formas y constituir un factor predisponente para la aparición de enfermedades bucales.

Objetivo: caracterizar la erupción de los terceros molares de los pacientes del consultorio Oral Planet, en Ecuador.

Métodos: estudio descriptivo, transversal sobre los 60 pacientes que acudieron al consultorio dental Oral Planet de la ciudad Santo Domingo, provincia Santo Domingo de los Tsáchilas, Ecuador. El horizonte temporal fue desde enero a mayo del 2022. Se incluyeron en el estudio pacientes mayores de 17 años que presentaban malestar en sus dientes, específicamente en los terceros molares en cualquiera de los posterios superiores e inferiores de los maxilares y accedieron a participar de manera voluntaria. No se excluyó ningún paciente. Las variables estudiadas fueron: edad, sexo, cantidad de terceros molares, clasificación según Winter, según Pell y Gregory, afecciones presentadas, cantidad de exodoncias realizadas y tipos de radiografías utilizadas.

Resultados: predominaron los mayores de 25 años y el sexo femenino. Más del 50 % presentaron cuatro terceros molares. La posición mesioangular, la Clase II y la posición B fueron las más frecuentes. La pericoronitis fue la afección predominante. El 65 % de los pacientes se hicieron dos exodoncias y en el 95 % se realizaron radiografías panorámicas.

Conclusiones: el tratamiento oportuno de las anomalías en los terceros molares permite mantener un estado de salud bucal adecuado y evita la aparición de posibles complicaciones.

Palabras clave: diente molar, salud bucal

Abstract

Background: third molars constitute a dental organ of interest to the scientific community since they present various morphologies, they tend to erupt in different ways and constitute a predisposing factor for the oral diseases appearance.

Objective: to characterize the third molars eruption of the patients from the Oral Planet clinic, in Ecuador.

Methods: descriptive, cross-sectional study on 60 patients who attended the Oral Planet dental office in the Santo Domingo city, Santo Domingo de los Tsáchilas province, Ecuador. The time horizon was from January to May 2022. Patients older than 17 years of age who presented discomfort in their teeth, specifically in the third molars in any of the upper and lower posteriors of the jaws, were included in the study and agreed to participate freely. No patient was excluded. The studied variables were: age, sex, number of third molars, classification according to Winter Pell and Gregory, presented illness, number of extractions performed and types of radiographs used.

Results: those older than 25 years old and female sex predominated. More than 50% presented four third molars. The mesioangular position, Class II and position B were the most frequent. Pericoronitis was the predominant condition. 65 % of the patients underwent two extractions and 95% underwent panoramic radiographs.

Conclusions: timely treatment of anomalies in the third molars allows maintaining an adequate state of oral health and prevents the appearance of possible complications.

Key words: molar, oral health

Aprobado: 2022-12-22 06:50:13

Correspondencia: Emely Maily Pluas Castro. Universidad Regional Autónoma de Los Andes. Ambato, Ecuador. coordinador.alcn@gmail.com

INTRODUCCIÓN

Los terceros molares (TM) están ubicados en la parte posterior, superior e inferior de la boca, y al no erupcionar en su totalidad provocan complicaciones; esto expone a enfermedades como la pericoronaritis, reabsorción radical de los dientes adyacentes e, incluso, quistes y tumores. La retención dental, generalmente, se debe a causas locales como es el espacio insuficiente, hueso denso suprayacente, mucosa muy densa, infecciones óseas o mucosas que conducen a la retención de dientes. Los terceros molares al encontrarse atrapados o retenidos en el hueso, pueden hallarse en diferentes posiciones y no brotar normalmente.⁽¹⁾

Son los últimos órganos dentales en erupcionar y esta suele suceder en el comienzo de la vida adulta, desde 18-25 años, es por eso por lo que también son conocidos como las muelas de juicio, molares de cordal o cordura. Suelen presentar diferentes terminologías dependiendo de su proceso de erupción; pueden hallarse como diente incluido, impactado, retenido o no erupcionado. Ocurre así porque existe poco espacio en los maxilares debido a la evolución del ser humano y los hábitos de alimentación que ha tenido.⁽²⁾

La posición anatómica de los terceros molares puede variar en dependencia de las estructuras óseas del cuerpo y las ramas mandibulares. Las distintas posiciones anatómicas exponen notables desafíos relacionados con la profundidad y grado de inclinación que presentan; las más usuales complicaciones en el proceso quirúrgico para la extracción de las muelas de juicio son la extensa osteotomía y poco espacio visible.⁽³⁾

Los terceros molares, al no erupcionar en su totalidad en la posición natural en el plano oclusal, por la falta de espacio, desarrollan diferentes afecciones en la cavidad oral como infecciones, quistes, ausencia congénitas e impactación con el segundo molar causando lesiones que con el tiempo pueden generar caries en la raíz del órgano dental, por lo que en su mayoría es necesario la intervención quirúrgica. Algunos especialistas afirman que los TM no tienen función en la boca, y al extraerlos no solo se reduce la probabilidad de enfermedad, sino también disminuye el riesgo de fractura de los maxilares.⁽¹⁾

Es fundamental que el profesional establezca un

criterio definido para tomar una decisión adecuada antes de proceder a la cirugía de las muelas del juicio, estableciendo un equilibrio entre los riesgos potenciales que implica y los beneficios que se obtendrán tras la cirugía. Aunque la edad ideal no debe generalizarse, se propone como la mejor edad de los 15 a los 17 años, pues en este momento las muelas de juicio aún no se han formado por completo, los jóvenes tienen más resiliencia, el hueso circundante y las muelas del juicio son más compactas que en los adultos. Teniendo en cuenta esta problemática de salud los autores se motivaron a realizar esta investigación con el objetivo de caracterizar la erupción de los terceros molares de los pacientes del consultorio Oral Planet, en Ecuador.

MÉTODOS

Se realizó un estudio observacional descriptivo de corte transversal. La población quedó conformada por los 60 pacientes que acudieron al consultorio dental Oral Planet de la ciudad Santo Domingo, en la provincia Santo Domingo de los Tsáchilas, en Ecuador. El horizonte temporal fue desde enero a mayo del 2022. Se incluyeron en el estudio pacientes mayores de 17 años que presentaban malestar en sus dientes, específicamente en los terceros molares en cualquiera de los posterios superiores e inferiores de los maxilares y accedieron a participar de manera voluntaria. No se excluyó ningún paciente.

Las variables estudiadas fueron: edad, sexo, cantidad de terceros molares, clasificación según Winter y Pell y Gregory,⁽⁴⁾ afecciones presentadas, cantidad de exodoncias realizadas y tipos de radiografía utilizada.

Para la recolección de los datos se revisaron las historias clínicas de los pacientes y se aplicó una encuesta elaborada mediante Microsoft Forms programa del paquete Microsoft Office 365. Los resultados se presentan en tablas y gráficos mediante frecuencias absolutas (números) y relativas (porcentajes).

RESULTADOS

En la investigación predominaron los pacientes mayores de 25 años con un 38 %, seguidos del rango de 17 a 20 años con un 35 % y 16 pacientes de 21-24 años (27 %). El sexo femenino (60 %) se mostró con mayor frecuencia. (Tabla 1).

Tabla 1. Distribución de pacientes según rango de edad y sexo

Rango de edad	No.	%
17-20	21	35
21-24	16	27
+25	23	38
Total	60	100

Sexo	No.	%
Femenino	36	60
Masculino	24	40
Total	60	100

Fuente: Encuesta

Tabla 2. Distribución de pacientes según cantidad de terceros molares

Cantidad de terceros molares	No.	%
1	3	5
2	16	27
3	9	15
4	32	53

Más del 50 % de los pacientes estudiados presentaron cuatro terceros molares, el 27 % presentaron dos molares y en menor cuantía los pacientes con tres y un molar para un 15 % y un 5 %, respectivamente. (Tabla 2).

La posición más prevalente de la clasificación de Winter fue la posición mesioangular representado con el 52 %, con un 20 % la distoangular, en menor medida invertido (5 %) y transversal (2 %). (Fig. 1).

Clasificación de Winter

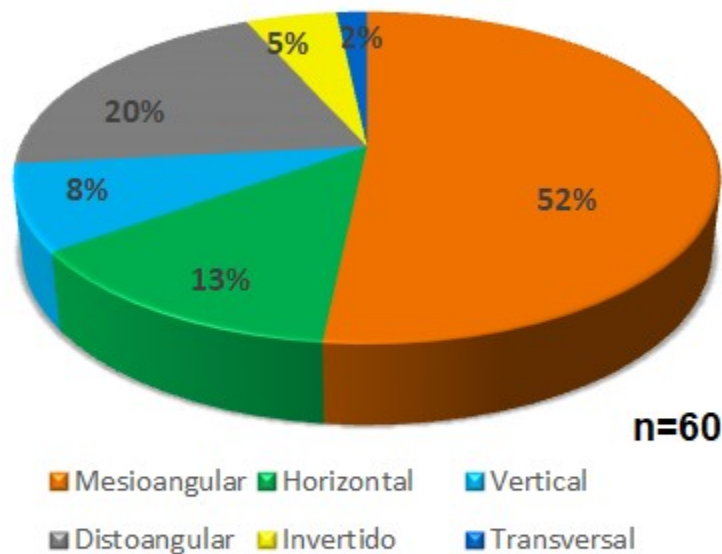


Fig. 1. Distribución de pacientes según la clasificación de Winter más frecuente en el pronóstico de los terceros molares

Según la clasificación de Pell y Gregory la Clase II fue la que más se encontró con un 58 %; el 25 % presentaba Clase III y el 17 % Clase I. La porción más frecuente respecto a la relación del tercer

molar con la rama ascendente de la mandíbula y el segundo molar fue la posición B con el 39 %, la porción C con 31 % y la porción A con el 30 %. (Tabla 3).

Tabla 3. Distribución de pacientes según la clasificación de Pell y Gregory.

Clasificación según la Clase	No.	%
Clase I	10	17
Clase II	35	58
Clase III	15	25
Total	60	100

Clasificación según la porción	Frecuencia	%
Porción A	19	30
Porción B	23	39
Porción C	18	31
Total	60	100

Se comprobó que 40 % de los pacientes presentó pericoronitis, las caries en órgano dentario

adyacente se presentó en un 30 % y en igual proporción (30 %) no se presentó ninguna enfermedad. (Fig. 2).

Tipos de enfermedades

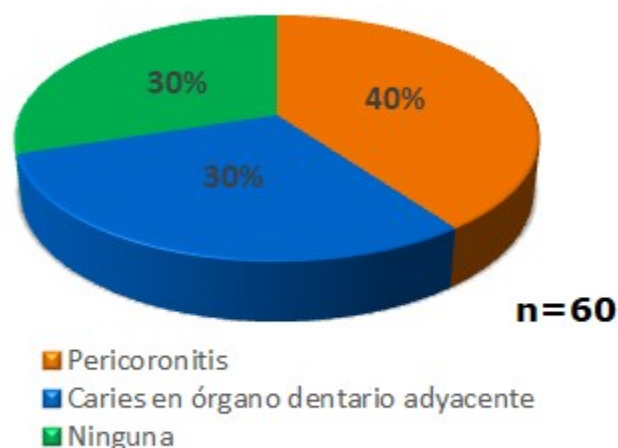


Fig. 2. Distribución de pacientes según afecciones presentadas durante el pronóstico de los terceros molares

El 65 % de los pacientes se hicieron dos exodoncias y el 95 % se realizó radiografías panorámicas. (Tabla 4).

Tabla 4. Distribución de pacientes según la cantidad de exodoncias realizadas y el tipo de radiografía utilizada

Cantidad de exodoncias	No.	%
1	13	22
2	39	65
3	4	6
4	4	7
Total	60	100

Tipos de radiografías	Frecuencia	%
Periapical	1	2
Oclusal	2	3
Panorámica	57	95
Total	60	100

DISCUSIÓN

En este estudio se contempló que el sexo femenino tuvo mayor predominio que el masculino, lo que coincide con los estudios realizados por Días y cols⁽⁵⁾ y Barreiro y cols⁽⁶⁾ donde se demuestra que las mujeres presentan mayor dificultad en los terceros molares.

Los estudios indican que a mayor edad, los terceros molares parecen ser más difíciles de remover, pueden llevar más tiempo en el procedimiento lo que conduciría a un incremento de la incidencia de complicaciones asociadas con la extracción. Los 25 años aparecen en muchos reportes como una edad crítica luego de la cual las complicaciones aumentan considerablemente, las recuperaciones son más complicadas, menos predecibles y menos completas.⁽⁷⁾

La clasificación de Winter trata sobre la disposición espacial, categorizando según la inclinación respecto al eje longitudinal del tercer molar en relación con el segundo molar, se encuentra dividida en varias posiciones: vertical, horizontal, transversal, mesioangular, distoangular, invertido. En este estudio la posición más dominante de la clasificación de Winter fue la posición mesioangular, esta puede presentar afecciones tales como la pericoronitis o también caries en el segundo molar adyacente lo que coincide con los resultados de Barreiro y cols.⁽⁶⁾

Los terceros molares también se clasifican radiológicamente según la teoría de Pell y Gregory conforme a su posición con respecto a los segundos molares y la rama mandibular ascendente, esta se distribuye en tres clases y de acuerdo con su profundidad respecto al plano oclusal. Según esta clasificación hubo un predominio de la Clase II, Tipo B, resultados que coinciden con los obtenidos por Primo y cols.⁽⁸⁾

Los terceros molares presentan una alta incidencia de retención y han sido asociados con la aparición de afecciones muy diversas como la pericoronaritis, la caries en la cara distal del segundo molar o en el propio tercer molar, el dolor miofascial, ciertos tipos de quistes y tumores odontogénicos. La dificultad en la erupción de los terceros molares, en especial de los inferiores, se debe a su formación tardía y a la evolución filogenética que ha sufrido la mandíbula y que ha dado como resultado la falta de espacio disponible para que los molares puedan erupcionar normalmente.⁽¹⁾ En esta investigación hubo un predominio de la

pericoronaritis como enfermedad asociada.

La afección más prevalente que se presenta previo a la operación es la pericoronitis la cual frecuente con el dolor y edema. Los problemas que se presentan, frecuentemente, después de la cirugía son las celulitis faciales posoperatorias añadidas casi siempre con dolores y trismo.⁽⁹⁾ La retención de los terceros molares, puede ocasionar múltiples afecciones, en este estudio se destaca la pericoronitis con el 40 %, lo que coincide con los resultados de Del Puerto Horta y cols⁽⁹⁾ pero Bachmann Hans y cols. en su estudio obtuvieron que el 81 % tuvo otras complicaciones después de la cirugía de los terceros molares como edemas y alveolitis.⁽¹⁰⁾

La cirugía del tercer molar retenido presenta efecto quirúrgico que deja al paciente con verdaderas molestias, como dolor posterior a la intervención, inflamación que se presenta después de las 48 a 72 horas, o trismo dental por contracciones musculares. La exodoncia de los terceros molares presenta impactos en el estado periodontal de los segundos molares, dando como consecuencia prevalencia de la enfermedad periodontal en los segundos molares relacionados con el tipo de regeneración y cicatrización de las heridas quirúrgicas.⁽¹¹⁾

Previamente a la exodoncia de los terceros molares, el cirujano maxilofacial deberá realizar un diagnóstico y planificación de los terceros molares, aplicando el uso de la técnica radiográfica panorámica que expone una imagen o placa única de las estructuras maxilofaciales que permite identificar detalles morfológicos, afecciones asociadas y posiciones de los órganos dentales, permitiendo que el odontólogo aplique menos tiempo en la cirugía.⁽⁷⁾ Esta aseveración coincide con nuestros resultados donde la radiografía panorámica fue la más utilizada.

Los autores concluyen que el tratamiento oportuno de las anomalías que se presenten en los terceros molares o asociadas a estos, permite mantener un estado de salud bucal adecuado y evita la aparición de posibles complicaciones. Es recomendable realizar actividades de promoción y prevención de salud sobre el tema.

Conflicto de intereses

Los autores declaran la no existencia de conflictos de intereses relacionados con el

estudio.

Contribuciones de los autores

Conceptualización: Emely Maily Pluas Castro, Jaime Fernando Armijos Moreta, Silvia Marisol Gaviláñez Villamarín

Metodología: Emely Maily Pluas Castro, Jaime Fernando Armijos Moreta, Silvia Marisol Gaviláñez Villamarín

Curación de datos: Emely Maily Pluas Castro, Jaime Fernando Armijos Moreta, Silvia Marisol Gaviláñez Villamarín

Análisis formal: Emely Maily Pluas Castro, Jaime Fernando Armijos Moreta, Silvia Marisol Gaviláñez Villamarín

Redacción: Emely Maily Pluas Castro, Jaime Fernando Armijos Moreta, Silvia Marisol Gaviláñez Villamarín

Redacción, revisión y edición: Jaime Fernando Armijos Moreta; , Silvia Marisol Gaviláñez Villamarín

Financiación

Sin financiación.

REFERENCIAS BIBLIOGRÁFICAS

1.Armand Lorié M, Legrá Silot E, Ramos de la Cruz M, Matos Armand F. Terceros molares retenidos. Actualización. Rev Inf Cient[Internet]. 2015[citado 2/10/2022];92(4):[aprox. 7 p.]. Disponible en: <http://www.revinfcientifica.sld.cu/index.php/ric/article/view/217>

2.Morón CL. Estudio anatómico del tercer molar mandibular incluido[Tesis]. Valencia: Universitat de València; 2016[citado 26/10/2022]. Disponible en: <https://dialnet.unirioja.es/servlet/tesis?codigo=80393>

3.Fuentes R, Beltrán V, Cantín M, Engelke W. Remoción de terceros molares mandibulares con asistencia endoscópica: Nota técnica de un nuevo procedimiento quirúrgico para prevenir lesiones del NAI y formación de defectos óseos. Rev Clín Periodoncia Implantol Rehabil Oral[Internet]. 2012[citado 2/10/2022];5(2):83-6. Disponible en:

http://www.scielo.cl/scielo.php?script=sci_abstract&pid=S0719-01072012000200006&lng=es&nrm=iso&tlng=es

4.Rivera-Herrera RS, Esparza-Villalpando V, Bermeo-Escalona JR, Martínez-Rider R, Pozos-Guillén A. Análisis de concordancia de tres clasificaciones de terceros molares mandibulares retenidos. Gac Méd Méx[Internet]. 2020[citado 16/10/2022];156(1):22-6. Disponible en: http://www.scielo.org.mx/scielo.php?script=sci_arttext&pid=S0016-38132020000100022&lng=es

5.Dias-Ribeiro E, Lima Júnior JL de, Barbosa JL, Haagsma IB, Lucena LBS de. Prevalencia de la posición de terceros molares inferiores retenidos con relación a la clasificación de Pell & Gregory. Rev Odont Mex[Internet]. 2009[citado 23/10/2022];13(4):229-33. Disponible en: http://www.scielo.org.mx/scielo.php?script=sci_abstract&pid=S1870-199X2009000400229&lng=es&tlng=es&nrm=iso

6.Bareiro F, Duarte L. Posición más frecuente de inclusión de terceros molares mandibulares y su relación anatómica con el conducto dentario inferior en pacientes del Hospital Nacional de Itauguá hasta el año 2012. Rev Nac(Itauguá)[Internet]. 2014[citado 21/10/2022];6(1):40-8. Disponible en: http://scielo.iics.una.py/scielo.php?script=sci_abstract&pid=S2072-81742014000100005&lng=en&nrm=iso&tlng=es

7.Fonseca GM. Consideraciones sobre la extracción profiláctica de terceros molares no erupcionados asintomáticos. Int J Med Surg Sci. 2014;1(1):21-30.

8.Tochetto Primo F, Tochetto Primo B, Ribeiro Scheffer MA, González Hernández PA, Gomes Rivaldo E. Evaluation of 1211 Third Molars Positions According to the Classification of Winter, Pell & Gregory. Int J Odontostomat. 2017;11(1):61-5.

9.del Puerto Horta M, Casas Insua L, Cañete Villafranca R. Terceros molares retenidos, su comportamiento en Cuba. Revisión de la literatura. Revista Médica Electrónica[Internet]. 2014[citado 21/10/2022];36:[aprox. 8 p.]. Disponible en: http://scielo.sld.cu/scielo.php?script=sci_abstr

act&pid=S1684-18242014000700008&lng=es
&nrm=iso&tlng=es

10. Bachmann H, Cáceres R, Muñoz C, Uribe S. Complicaciones en cirugía de terceros molares entre los Años 2007-2010, en un Hospital Urbano, Chile. *Int J Odontost*[Internet]. 2014[citado 21/10/2022];8(1):107-12. Disponible en: http://www.scielo.cl/scielo.php?script=sci_abstract&pid=S0718-381X2014000100014&lng=es&nrm=iso&tlng=es

11. Guzmán Castillo GF, Miranda ME, Bojorque JA, Barragán K, García DV. Cicatrización de tejido óseo y gingival en cirugías de terceros molares inferiores. Estudio comparativo entre el uso de fibrina rica en plaquetas versus cicatrización fisiológica. *Rev Odont Mex*[Internet]. 2017[citado 27/10/2022];21(2):114-20. Disponible en: <https://www.revistas.unam.mx/index.php/rom/article/view/60341>

REFERENCIAS BIBLIOGRÁFICAS