

REVISIÓN BIBLIOGRÁFICA

Empleo de ácido hialurónico como coadyuvante en la terapia y cicatrización periodontal: una revisión bibliográfica

Use of Hyaluronic Acid as Adjuvant in Periodontal Therapy and Healing: a Bibliographic Review

Marcelo Fernando Armijos Briones¹ Cinthya Lisbeth Sinchiguano Moreano¹ Coralía de los Ángeles Ortega Medina¹

¹ Universidad Regional Autónoma de los Andes, Ecuador

Cómo citar este artículo:

Briones M, Moreano C, Medina C. Empleo de ácido hialurónico como coadyuvante en la terapia y cicatrización periodontal: una revisión bibliográfica. **Medisur** [revista en Internet]. 2022 [citado 2024 Aug 17]; 20(6):[aprox. 12 p.]. Disponible en: <http://medisur.sld.cu/index.php/medisur/article/view/5626>

Resumen

El ácido hialurónico es un polisacárido de la familia de los glicosaminoglicanos naturales no sulfatado, que puede provocar diferentes respuestas en el organismo; el de alto peso molecular presenta efectos antiinflamatorios, inmunosupresores y cicatrizantes; mientras que el de bajo peso molecular presenta propiedades proinflamatorias. Se realiza esta revisión para recopilar información sobre las propiedades de ácido hialurónico y su empleo como coadyuvante en la terapia de gingivitis, periodontitis crónica y la cicatrización periodontal para constatar su efecto terapéutico y sus beneficios en el campo odontológico. Se realizó una búsqueda de acuerdo a las directrices PRISMA en las bases de datos Pubmed, Cochrane Library, Mendeley y Google Scholar incluyendo un total de 22 estudios, tres estuvieron relacionados con la gingivitis, catorce referentes a periodontitis crónica y cinco relacionados a la cicatrización periodontal. Las aplicaciones de ácido hialurónico ya sea en gel o en espray, tienen un resultado efectivo en el empleo para el tratamiento de enfermedades periodontales con una significancia alta, baja o media tanto en los parámetros clínicos y microbiológicos.

Palabras clave: ácido hialurónico, gingivitis, periodontitis crónica, cicatrización periodontal, tejidos blandos

Abstract

Hyaluronic acid is a natural non-sulfated polysaccharide of the glycosaminoglycan family, it can cause different responses in the body, the high molecular weight has anti-inflammatory, immunosuppressive and healing effects, while the low molecular weight has proinflammatory properties. Perform a synthesis of information on the properties of hyaluronic acid and its use as an adjuvant in the therapy of gingivitis, chronic periodontitis and periodontal healing to verify its therapeutic effect and benefits in the field of dentistry. A search was carried out according to the PRISMA guidelines in the Pubmed, Cochrane Library, Mendeley and Google Scholar databases, including a total of 22 studies, three related to gingivitis, fourteen related to chronic periodontitis and five related to periodontal healing. Hyaluronic acid applications, either in gel or spray, have an effective result in the use for the treatment of periodontal diseases with a high, low or medium significance both in clinical and microbiological parameters.

Key words: hyaluronic acid, gingivitis, chronic periodontitis, periodontal healing, soft tissues

Aprobado: 2022-12-22 14:44:25

Correspondencia: Marcelo Fernando Armijos Briones. Universidad Regional Autónoma de los Andes. Ecuador. coordinador.alcn@gmail.com

INTRODUCCIÓN

La odontología es una rama de salud que busca mejorar la calidad de vida de los pacientes, adaptándose a los avances mediante el desarrollo de nuevos materiales y optimizando los distintos tratamientos odontológicos.⁽¹⁾

El ácido hialurónico o también conocido como hialuronano o hialuronato fue descubierto en 1934 por Karl Meyer y su colega John Palmer, quienes aislaron una sustancia química de la gelatina vítrea de los ojos de vaca. El ácido hialurónico se encuentra en casi todos los órganos de los vertebrados, pero en mayor cantidad en la matriz extracelular de los tejidos conectivos blandos.⁽²⁾

El ácido hialurónico es un polisacárido natural no sulfatado de alto peso molecular de la familia de los glicosaminoglicanos. Es un componente principal crítico de la matriz extracelular de los tejidos mineralizados y no mineralizados, está presente en mayor cantidad en los tejidos periodontales blandos que en los duros. Han pasado muchos años desde el descubrimiento de dicho componente y su popularidad no ha disminuido debido a que varias disciplinas médicas, como la oftalmología, la dermatología y la reumatología han utilizado este biomaterial debido a su versatilidad y grandes beneficios.^(3,4)

Sus propiedades dependen del tamaño, porque puede provocar diferentes respuestas en el organismo; el de alto peso molecular presenta efectos antiinflamatorios, inmunosupresores y cicatrizantes; en tanto el de bajo peso molecular posee propiedades proinflamatorias. Dentro de las propiedades más significativas del ácido hialurónico se puede mencionar su naturaleza higroscópica y sus propiedades viscoelásticas, de igual manera, es antioxidante, antiedematoso, bacteriostático y antiinflamatorio, por este motivo presenta un papel potencial en la modulación de la cicatrización de heridas.^(5,6) Igualmente, es biocompatible y no es tóxico, por consiguiente su uso es seguro.

En odontología, se ha empleado recientemente en el tratamiento de la enfermedad periodontal por sus excelentes propiedades. En la gingivitis el efecto relevante como adyuvante en el tratamiento de raspado y alisado radicular se asocia con su capacidad para reducir la cantidad del sangrado del surco posterior al tratamiento.⁽¹⁾ Los beneficios de la aplicación de ácido hialurónico en gel en la gingivitis marginal,

reduce las puntuaciones de enrojecimiento y edema en las mucosas y en las papilas, el producto Gengigel al 0,8 % en la gingivitis inducida por placa como coadyuvante presenta, una mejoría en los índices de hemorragia, placa y surco al igual que ganancia media en la pérdida de inserción. Finalmente el gel de ácido hialurónico al 0,8 % actúa en el desbridamiento mecánico completo y mejora la cicatrización después de la terapia no quirúrgica y también podría desarrollar un papel importante en la cirugía dental postoperatoria.^(1,2,7)

En la terapia periodontal no quirúrgica en pacientes con periodontitis crónica, la aplicación de ácido hialurónico como complemento del raspado y alisado radicular presenta notables mejoras, tanto en el sangrado, como en el sondaje. Participa en la reducción de la profundidad del sondaje demostrando así que el ácido hialurónico cumple un papel relevante en la curación de heridas en los tejidos periodontales.^(7,8)

Se realizaron búsquedas en las bases de datos Pubmed, Cochrane Library, Mendeley y Google Scholar, en este último se realizó una búsqueda manual y se emplearon como palabras clave: ácido hialurónico y gingivitis, ácido hialurónico y periodontitis crónica, ácido hialurónico y cicatrización periodontal. En el caso de PubMed, Cochrane Library y Mendeley se llevó a cabo una búsqueda electrónica utilizando los términos: *hyaluronic acid and periodontal treatment, hyaluronic acid and gingivitis, hyaluronic acid and chronic periodontitis, hyaluronic acid gel and periodontitis, hyaluronic acid gel and healing in dentistry, hyaluronic acid gel and periodontal healing y hyaluronic acid and oral healing.*

Concretamente, se obtuvieron 169 resultados en Pubmed, 145 en Cochrane Library, 78 y 10 en Mendeley y Google Scholar respectivamente. Para esta búsqueda sistemática se siguieron las directrices de la declaración PRISMA.

Se realiza esta revisión para recopilar información sobre las propiedades de ácido hialurónico y su empleo como coadyuvante en la terapia de gingivitis, periodontitis crónica y la cicatrización periodontal para constatar su efecto terapéutico y beneficios en el campo odontológico.

Se consideraron convenientes 54 artículos. Consecuentemente, se procedió a leer el resumen de los diferentes artículos y a partir de

esta lectura, se excluyeron 32, debido a que no eran congruentes con el tema a tratar y de igual manera los estudios que se realizaron en combinación con fibrina rica en leucocitos y

plaquetas u otros componentes. Finalmente, se incluyeron 22 artículos relevantes tras una lectura meticulosa para llevar a cabo una correcta revisión bibliográfica como se muestra en el diagrama de flujo PRISMA. (Fig. 1).

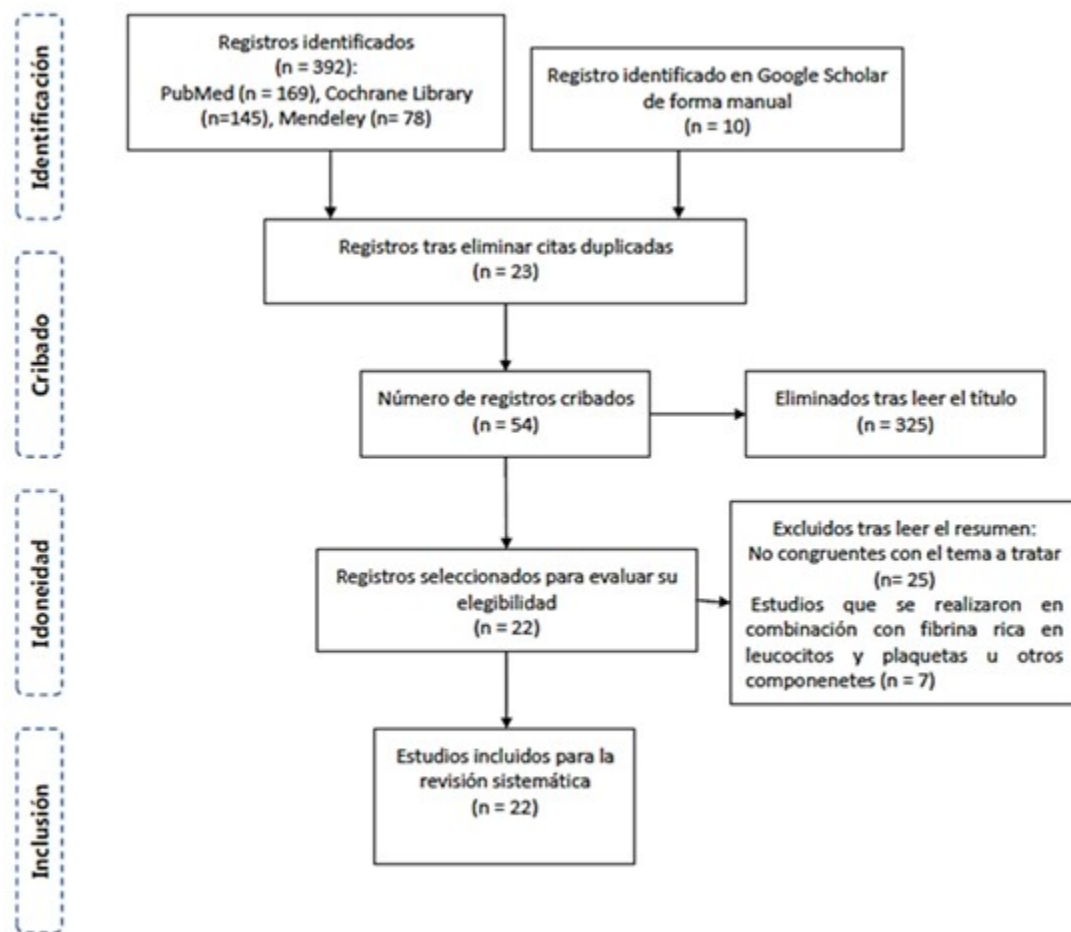


Fig. 1. Diagrama de flujo de los registros analizados y evaluados para la selección de los artículos

DESARROLLO

Las características relevantes de los estudios seleccionados se pueden apreciar cuando se relacionan cada una de ellas según autores.

En los casos del uso del ácido hialurónico en gingivitis se valoró lo referido por Pistorius y cols.⁽⁹⁾ en la utilización del ácido hialurónico en spray (Gengigel, Merz Dental). En su estudio se incluyeron 60 pacientes, 30 hombres y 30 mujeres (edad: 32,3 ±10,6 años). Con un grupo control de 20 pacientes (10 hombres, 10 mujeres

(edad: 31,3 ± 9,3 años) y un grupo de prueba: 40 pacientes, 20 hombres, 20 mujeres (edad: 32,8 ± 11,3 años). Para el tratamiento el spray debía usarse 5 veces al día. El grupo de HA usó el aerosol de prueba durante todo el período de estudio de 7 días. El grupo de control no usó una solución de placebo. Los resultados mostraron una reducción significativa en el índice de sangrado en el grupo HA y el líquido crevicular gingival.

López y cols.⁽¹⁰⁾ refirieron el uso de AH Spray-sol, en una muestra de 5 pacientes con una

profundidad máxima al sondaje inferior a 4 mm. Los pacientes se sometieron a un tratamiento que incluyó, raspado y alisado radicular, Scaling and Root Planning) (SRP) (por sus siglas en inglés) cerrado en los cuatro cuadrantes, además de la administración de AH, nebulizado a través de spraysol, después del tratamiento. A continuación, se indicó realizar dos autoadministraciones diarias durante 15 días en el mismo lado. Se apreció una mejora, ligeramente mayor, en el lado tratado con HA en cuanto al sangrado al sondaje e índice de placa.

Estos autores como^(10,11) hacen referencia al uso de gel de hialuronano al 0,2 % (Gengigel) en una muestra de 28 pacientes de 18 a 35 años de edad. Al grupo de control se le realizó, raspado. Al grupo experimental I: se le realizó detartraje y aplicación tópica de gel HA. Al grupo experimental II solo se le realizó aplicación tópica de gel HA. Al grupo experimental III se le realizaron aplicaciones tanto tópicos como intrasulculares de gel HA. En la segunda prueba de 3 semanas, se realizó la aplicación de gel solo o en combinación. El gel HA se aplicó de forma tópica en la superficie gingival e intrasulcularmente en cuadrantes seleccionados. Se les aconsejó aplicar el gel sobre la encía de manejar tópica con la ayuda de aplicador de bastoncillo de algodón dos veces al día durante 21 días. La aplicación intrasulcular se realizó con una jeringa de 2 ml. con aguja roma de gasa 20 en días alternos. La reducción de infiltrados inflamatorios fue mayor en el grupo de raspado + AH tópico. La reducción del índice de placa, índice gingival e índice de sangrado gingival alcanzaron el máximo en el grupo de combinación de detartraje + gel tópico.

En los casos de utilización del ácido hialurónico en periodontitis crónica se refiere por López y cols.⁽¹⁰⁾ la aplicación de AH, nebulizado vía Spraysol en una muestra de 5 pacientes adultos con profundidad máxima al sondaje entre 4 y 7 mm. También se señala la administración de AH, nebulizado vía Spraysol en un solo lado inmediatamente después del tratamiento. Para la realización se le proporcionó a los pacientes una cantidad suficiente para realizar dos autoadministraciones de HA nebulizado al día durante 15 días en el mismo lado. Se mostró entre los resultados, una reducción comparable en los niveles de elastasa, lo que sugiere que esta sustancia tiene un efecto inhibitorio sobre la elastasa de neutrófilos y la posterior destrucción del tejido.

En su artículo, Mallikarjun y cols.⁽¹¹⁾ hacen referencia al empleo del gel de hialuronano al 0,2 %, en una muestra de 20 pacientes (11 hombres y 9 mujeres) en el grupo de edad de 20 a 60 años. La investigación se realizó mediante un estudio de boca dividida (ochenta sitios), los sitios de prueba fueron cuarenta, y los sitios de control: cuarenta. El producto de prueba (GENGIGEL) se llevó en una jeringa con una cánula roma adjunta, al sitio experimental. Se depositaron alrededor de 0,3-0,5 ml del gel en la bolsa periodontal y se cubrió finalmente con un apósito periodontal para retener el material en la bolsa, así como para evitar la entrada de fluidos orales. El resultado obtenido fue una reducción comparable en los niveles de elastasa, lo que sugiere que esta sustancia tiene un efecto inhibitorio sobre la elastasa de neutrófilos y la posterior destrucción del tejido.

En su estudio, Xu y cols.⁽¹²⁾ refieren la utilización del gel de ácido hialurónico al 0,2 % en una muestra de 20 pacientes (media de 48,6 años, 11 hombres y 9 mujeres). Los sitios de control fueron molares y premolares del primer y tercer cuadrantes y los sitios de prueba los molares y premolares del segundo y cuarto cuadrante. La aplicación fue de 1 ml de gel de ácido hialurónico al 0,2 % que se administró por vía subgingival. Se administró un gel HA por vía subgingival en los sitios de prueba cada semana durante 6 semanas. Como resultados no se logró ninguna mejora clínica o microbiológica con el uso subgingival complementario del gel de ácido hialurónico, pero mostró algunos efectos positivos al influir en la inflamación local.

Nguyen y cols.⁽⁸⁾ en su artículo hacen referencia a la utilización del ácido hialurónico al 0,2 % en una muestra de 28 pacientes 6 hombres y 22 mujeres. El total fue de 733 bolsas periodontales, el grupo de prueba de 367 y el grupo de control, 366. El tratamiento consistió la inyección de 1 ml de gel HA al 0,2 % (GENGIGEL®, Ricerfarma srl, Milán, Italia) en el fondo de cada bolsa. La encía no se cubrió después de la aplicación de HA y los pacientes no debían beber ni enjuagarse en 30 minutos. Como resultados del tratamiento se apreció una reducción estadísticamente significativa en el índice gingival y el sangrado al sondaje en el grupo de prueba a las 6 semanas. Se redujo la profundidad de las bolsas y aumentó el nivel de inserción clínica en las bolsas periodontales medianas. Se redujeron 2 tipos de bacterias: *Fusobacterium nucleatum* y *Tannerella forsythia*.

Gontiya y Sushama,⁽¹³⁾ por su parte, se refieren al empleo de gel de ácido hialurónico al 0,2 %, en una muestra de 26 pacientes entre 25 y 55 años. Se aplicó el denominado diseño en boca partida para un total de 120 sitios, de ellos 60 sitios de prueba y 60 sitios de control. Los sitios experimentales recibieron 1 ml de aplicación de gel de HA al 0,2 % subgingival hasta la profundidad de la bolsa. Se tomó el gel en una jeringa y se aplicó con una aguja de calibre ancho asegurándose que la punta alcanzara la profundidad de la bolsa. En el artículo se refiere una mejora estadísticamente significativa en el índice gingival y el índice de sangrado a la sexta y duodécima semana.

Gómez y cols.⁽¹⁴⁾ describen el empleo del gel de hialuronón al 0,2 % (Gengigel®), en una muestra de 33 pacientes (15 hombres y 18 mujeres) divididos en dos grupos: Grupo A (grupo de prueba/experimental): 33 pacientes, Grupo B (grupo de control): 33 pacientes. Para la realización del tratamiento se aplicó el gel de hialuronón inmediatamente después de SRP y luego fue reaplicado 1 semana después del tratamiento por el propio especialista en periodoncia y se dieron instrucciones de higiene oral a todos los pacientes. Como resultados del tratamiento se obtuvo que el grupo A mostró una mayor reducción de sangrado al sondaje y la profundidad de la bolsa al sondaje a las 12 semanas.

Al-Shammari y cols.⁽¹⁵⁾ aplicaron ácido hialurónico al 0,8 % (GENGIGEL®), en 24 pacientes, de ellos 14 mujeres y 10 hombres con edades entre 24 y 57 años. La muestra se dividió en dos grupos: grupo prueba con 24 cuadrantes y grupo control con 24 cuadrantes. El gel hialuronano al 0,8 % se aplicó de manera subgingival en una dosis de 1 ml después de SRP al inicio y 1 semana después de la terapia. Como resultados obtuvieron que el índice de placa, el índice gingival, el índice de sangrado papilar y la profundidad de sondaje periodontal mostraron una reducción significativa. Los niveles de hBD-2 fueron significativamente más altos a las 6 y 12 semanas.

Lobato y cols.⁽¹⁶⁾ refieren el uso del ácido hialurónico al 0,8 % (Gengigel, Ricerfarma, Italia), con una muestra de 16 pacientes con edades entre 41 y 68 años (media de 55 años). Los cuadrantes de prueba: fueron 16 AH al 0,8 %, los cuadrantes de control: 16, solo SRP. El SRP fue seguido por una sola aplicación subgingival de HA al 0.8 % en todas las superficies que presentaban bolsas periodontales, se introdujo

una aguja en el interior del bolsa periodontal y el gel se depositó en dirección apico-coronal evitando la incorporación de burbujas de aire. Solo el sangrado al sondaje mostró diferencias estadísticamente significativas. Otros parámetros periodontales como la profundidad de sondaje y nivel de inserción clínica mostraron una ligera mejoría.

Fawzy El-Sayed y cols.⁽¹⁸⁾ refieren en su artículo el tratamiento con aplicación de gel de hialuronano al 0,8 % (Gengigel, Ricerfarma, Milán, Italia). La muestra fue de 14 pacientes con periodontitis crónica. Los sitios de prueba fueron los pares de dientes premolares y molares del maxilar o mandíbula. Los sitios de control, los pares de dientes premolares y molares del maxilar o mandíbula. Se aplicaron 0,5 ml de gel de hialuronano al 0,8 % en la zona del defecto, rellenando el defecto de abajo hacia arriba. Con instrucciones de higiene bucal utilizando un cepillo de dientes suave e implementando enjuagues bucales con clorhexidina al 0,12 % dos veces al día. Se apreció una mejora significativa del nivel de inserción y una reducción de la recesión gingival. La aplicación de gel de hialuronano parece mejorar el resultado clínico de la cirugía de colgajo de Widman modificado (MWF).

En el artículo de Mesa y cols.⁽¹⁹⁾ se describe la utilización del gel de ácido hialurónico de alto peso molecular (Gengigel®, ICN Hubber, Barcelona, España). La muestra abarcó 11 pacientes. Un cuadrante de prueba con 11 pacientes recibió gel de ácido hialurónico, el cuadrante control, también con 11 recibió placebo. La forma de aplicar el gel en ambos grupos fue con el dedo, después del cepillado, en todo el cuadrante por el área vestibular y lingual, dos veces al día durante un mes. Se realizó una biopsia de papila gingival, por zona vestibular entre el segundo premolar y el primer molar, para estudio histopatológico. El gel de AH se mostró como un fármaco eficaz para controlar el proceso inflamatorio y el sangrado que ocurre en la periodontitis crónica, con una clara mejoría en el infiltrado linfoplasmocitario, en el del conectivo gingival, con la consiguiente disminución de la profundidad de sondaje en algunas zonas gingivales. Hubo una reducción significativa en el sangrado al sondaje, índice de placa, profundidad de la bolsa al sondaje y el nivel de inserción clínica.

Los autores Aguado y cols.⁽²⁰⁾ tratan la aplicación del gel de hialuronano al 0,8 % (Gengigel) en una

muestra de 18 pacientes (11 hombres y 7 mujeres) entre 30 y 60 años con una media de $\pm 45,00 \pm 10, 12$. Los sitios de prueba fueron los pares de dientes premolares y caninos del maxilar o mandíbula. Los sitios de control, los pares de dientes premolares y caninos del maxilar o mandíbula. Los cuadrantes experimentales de la mandíbula recibieron de manera adicional la administración subgingival de 0,2 ml de gel de hialuronano al 0,8 % en sitios seleccionados después de SRP y 1 semana después. Como resultado se mostró una reducción de unidades formadoras de colonias (UFC).

Mesa y cols.⁽¹⁹⁾ en otro artículo, hacen referencia a la aplicación del gel de ácido hialurónico de alto peso molecular, en una muestra de 15 pacientes periodontales. El cuadrante de prueba recibió gel de ácido hialurónico y el cuadrante control, placebo. La forma de aplicar el gel en ambos casos fue con el dedo, después del cepillado, en todo el cuadrante por el área vestibular y lingual, dos veces al día. Al inicio del estudio a todos los pacientes se les instruyó para mantener una correcta higiene oral. Tras un mes de tratamiento con el gel, los pacientes volvieron de nuevo a ser examinados. El gel de AH reduce de forma significativa el índice de proliferación celular en el epitelio y en el infiltrado inflamatorio con una clara mejoría en el infiltrado linfoplasmocitario a nivel del conectivo gingival.

Eick y cols.⁽²²⁾ en su artículo detallan el tratamiento con gel de ácido hialurónico al 0,8 % (1.800 kDa) y 0,2 % (1000 kDa), en una muestra de 34 personas, 14 hombres y 20 mujeres, de 41 a 72 años. La muestra se dividió en un grupo de prueba con 17 pacientes con SRP y gel de hialuronano en dos pesos moleculares. El grupo de control con 17 pacientes con SRP solamente. Después de la SRP, un gel que contiene 0,8 % HA fue introducido en todas las bolsas periodontales en el grupo de prueba, además, se aplicó un gel que contenía 0,2 % de HA sobre el margen gingival dos veces al día durante los siguientes 14 días. Se les pidió que cubrieran la encía bucal y oral con el gel en exceso y dirigieran el exceso hacia el área interproximal. Los cambios en la DP (profundidad de sondaje) y la reducción del número de bolsas con DP \geq 5 mm fueron significativamente mayores en el grupo de prueba después de 3 (PAG =0,014 y 0,021) y 6 (PAG =0,046 y 0,045) meses.

Pilloni y cols.⁽²³⁾ utilizaron Biogel de ácido hialurónico en 19 pacientes, 10 hombres y 9

mujeres con un rango de edad de 20 a 75 años. (media 41,9 \pm 15,1). En el cuadrante de prueba se usó, gel de ácido hialurónico, en el cuadrante control se realizaron procedimientos normales de higiene bucal. Tras la valoración inicial y tras asegurar una adecuada higiene bucal, se aplicó gel HA previo raspado y alisado radicular en la zona tratada (un cuadrante) masajeando la encía con un cepillo de dientes de cerdas suaves durante 2-3 minutos y luego se le pidió al paciente que eliminara el exceso, para limpiar después con agua del grifo. El otro cuadrante seleccionado aleatoriamente (contralateral) se consideró como control y se trató con procedimientos normales de higiene bucal. Una forma de gel esterificado de AH ha demostrado un efecto en la reducción de la inflamación gingival cuando se usa como complemento del control mecánico de la placa en el hogar. El BOP en las áreas tratadas con gel de HA tuvo una disminución del 92,7 % y el GI del 96,5 % También PAL y PI se redujeron más con gel que con higiene oral sola.

En la bibliografía referida al uso del ácido hialurónico para cicatrización periodontal, se utilizaron los criterios expuestos por: Mohammed y cols.⁽²⁴⁾ utilizaron gel de ácido hialurónico al 0,2 % GEGIGEL (Ricerfarma Gengigel Gingival Gel 20 ml, EU), en 20 pacientes, 12 mujeres y 6 hombres. En el grupo de prueba: (10) gel de AH al 0,2 % y en el grupo control: (10) sin gel de AH. Se recomendó a los pacientes con gel HA que aplicasen el gel dos veces al día durante 14 días. Disminución en el período de cicatrización

El agrandamiento gingival disminuyó y estuvo a punto de resolverse por completo en pacientes tratados con gel de HA tópico en los días 7 y 10.

Ibraheem y cols.⁽²⁵⁾ utilizaron gel de ácido hialurónico al 0,2 % Gengigel® y espray de ácido hialurónico (AH) al 0,01 % Gengigel® en 30 participantes de sexo femenino sistémicamente sanas de entre 20 y 60 años. En el grupo de prueba A: (10) gel de HA al 0,2 % En el grupo de prueba B: (10) espray de HA al 0,01 %. En el grupo C (control): (10) no se aplicó HA al alvéolo. Una vez lograda la hemostasia, se aplicaron gel y espray de ácido hialurónico a la herida de extracción. También se administró a los pacientes gel y espray de ácido hialurónico para aplicación domiciliaria dos veces al día durante 1 semana. El gel se aplicó usando una bolita de algodón y el espray se aplicó en 2 inhalaciones al alvéolo de extracción. El gel mostró mejores resultados de cierre de heridas en comparación

con el espray.

Marin y cols.⁽²⁶⁾ utilizaron ácido hialurónico al 0,8 % (Gengigel Prof, Ricerfarma srl, Milán, Italia), en 30 pacientes (53,33 % hombres; 46,67 % mujeres; edad media $59,5 \pm 9,37$). Para su aplicación la boca se dividió en la mandíbula inferior, según, sitio de control: (30) solo cuidado postoperatorio, sitio de estudio: (30) AH al 0,8 %. Después de la extracción del diente en el sitio de estudio, se aplicó ácido hialurónico al 0,8% en el alvéolo, mientras que en el sitio de control no se aplicó nada. La tasa de cierre de heridas fue más alta en el sitio de extracción donde se aplicó el ácido hialurónico. Los alvéolos tratados con ácido hialurónico mostraron una mejor cicatrización, especialmente en el día 10 y el día 15.

Erazo y cols.⁽²⁷⁾ utilizaron ácido hialurónico al 0,8 % (Gengigel Profe®/Gengi Pro® Bulbos, Ricerfarma srl, Milán, Italia) en 72 pacientes, de edades entre 26 y 77. En el grupo de prueba: (36) se usó gel de HA al 0,8 %. En el grupo control: (36) placebo. Se aplicó 0,2 ml de gel de ácido hialurónico de alto peso molecular al 0,8 % con una jeringa a la herida de la incisión cerrada con un suave masaje durante 2 minutos, para evitar la contaminación con la saliva. Se usó una dosis única de ácido hialurónico al 0,8 % colocada sobre incisiones quirúrgicas en la cavidad oral, pero pareció mejorar la cicatrización de heridas.

Yildirim y cols.⁽²⁸⁾ en su estudio describen el empleo de gel de ácido hialurónico al 0,2 % y al 0,8 %. El tratamiento se aplicó en una muestra de 36 pacientes, 9 hombres y 27 mujeres, entre 21 a 62 años (edad media; $32,58 \pm 7,81$). Se establecieron dos, el grupos de prueba 1 recibió ácido hialurónico al 0,2 %, el grupo de prueba 2, ácido hialurónico al 0,8 % y el grupo control, solo apósito periodontal. Se aplicó terapia periodontal inicial a todos los pacientes. En la colocación del injerto palatino se utilizó una compresión manual de un minuto con una gasa húmeda para lograr la hemostasia antes de la aplicación de los geles de HA en los grupos de prueba. Luego se cubrió la herida con apósito periodontal. Los grupos de prueba mostraron puntajes de coincidencia de color más altos.

El análisis de los estudios se efectuó siguiendo un orden apropiado para facilitar la comprensión e interpretación de los resultados relacionados con el efecto terapéutico del ácido hialurónico como coadyuvante en la terapia de gingivitis, periodontitis crónica y cicatrización periodontal. En el caso del ácido hialurónico en gingivitis: el

AH según su peso molecular ha sido utilizado para tratar la gingivitis en algunos estudios que avalan una mejoría en ciertos signos de la enfermedad que solo con una terapia convencional no se ha conseguido solucionar.⁽⁹⁾ Por consiguiente, se ha corroborado que la utilización de un espray de ácido hialurónico (AH) de alto peso molecular 5 veces al día durante un período de 1 semana redujo de manera significativa el índice de sangrado y el líquido crevicular gingival debido a los potenciales antiinflamatorios y reparadores de este componente aplicado de forma exógena, sin embargo, aluden que el uso de AH no disminuye la necesidad de reducir la placa como medida terapéutica primaria.⁽⁹⁾ De manera análoga, la administración de AH nebulizado a través de Spray-sol después del SRP cerrado conjuntamente con dos autoadministraciones por día durante 15 días se consiguió una mejora ligeramente mayor en cuanto al sangrado al sondaje e índice de placa.⁽⁵⁾ Por otra parte, el destartraje en conjunto con la aplicación de gel de hialuronano al 0,2 % tópico dos veces al día durante 21 días reduce de manera significativa el índice de placa, sangrado gingival e inflamación gingival. De igual forma en el estudio histopatológico a partir de una biopsia de la papila gingival fue evidente que el HA redujo significativamente el índice de proliferación (recuento de región organizadora nucleolar argirófila AgNOR) que es el indicador de la actividad proliferativa de los tejidos periodontales. Además, se verificó que la combinación de aplicaciones intrasulculares y extrasulculares de gel HA es beneficiosa para pacientes en los que está contraindicado el raspado.⁽¹⁾

En cuanto al tratamiento con ácido hialurónico en periodontitis crónica en la utilización de AH, ya sea de bajo o alto peso molecular en una periodontitis crónica de moderada a severa, se han encontrado mejores resultados en combinación de una terapia quirúrgica o no quirúrgica. De manera que si se utiliza AH nebulizado, mediante espray, después del raspado y alisado radicular a campo cerrado y a la vez con dos autoadministraciones al día durante 15 días en el mismo lado, se han presentado beneficios como la mejora en la medición de la profundidad de la bolsa, sangrado al sondaje y análisis del índice de placa por las propiedades de este elemento, además el uso de AH contribuye a reducir la necesidad de prescribir antibióticos postoperatorios a largo plazo operativos para controlar la colonización

bacteriana durante la cicatrización de heridas.⁽¹⁰⁾

Generalmente para la evaluación de los beneficios del ácido hialurónico en periodontitis crónica se opta por los estudios de boca dividida ya que permite una comparación más exacta o minuciosa de los diferentes parámetros de la enfermedad como la profundidad de la bolsa, sangrado al sondaje, índice de placa/sarro o índice gingival. Debido a lo mencionado, se evaluaron los efectos del gel de hialuronano al 0,2 % sobre los niveles de elastasa en el líquido crevicular gingival, mediante el raspado y alisado radicular y depositando alrededor de 0,3 a 0,5 ml del gel en la bolsa periodontal cubriendo con un apósito. En consecuencia después de las respectivas evaluaciones al inicio y después de 6 semanas se pudo corroborar que al usar AH se presenta una reducción comparable en los niveles de elastasa, lo que sugiere que esta sustancia tiene un efecto inhibitorio sobre la NE y la subsiguiente destrucción del tejido.⁽¹¹⁾ Del mismo modo, otros estudios utilizaron un diseño en boca partida, aplicando 1 ml de gel de ácido hialurónico al 0,2 % por vía subgingival, es decir en el fondo de cada bolsa después del raspado y alisado radicular con raspadores ultrasónicos o curetas y durante un período de tiempo entre 3 y 6 semanas. Concretamente, en el estudio realizado por Xu y cols.⁽¹²⁾ no se corroboró ninguna mejora clínica o microbiológica, no obstante, se presentó una reducción considerable en cuanto al flujo de fluido del surco. Por otra parte, se obtuvieron resultados satisfactorios en cuanto a los parámetros clínicos gingivales y periodontales como la reducción de la profundidad de las bolsas, índice gingival, sangrado al sondaje y se verificó un aumento del nivel de inserción clínica, inclusive, se ha demostrado la reducción de 2 tipos de bacterias: la *Fusobacterium nucleatum* y la *Tannerella forsythia*, Además se corroboró histológicamente un infiltrado inflamatorio reducido, en definitiva las diferencias entre los tres estudios pueden ser a causa de los métodos aplicados para la evaluación de los parámetros antes descritos y por el tiempo de monitoreo.^(8,12,13) Además, el empleo del gel de hialuronón al 0,2 % (Gengigel) después de SRP y su aplicación después de 1 semana por el propio especialista de periodoncia produce una mejora significativa en lo que se refiere a la profundidad de la bolsa al sondaje. Se verificó una ganancia del nivel de inserción clínica y una mayor reducción de sangrado al sondaje a las 12 semanas, adicionalmente se alude que la administración del gel por parte del especialista disminuye la posibilidad de que el

cumplimiento del paciente influya en los resultados en comparación a los estudios ya mencionados.⁽¹⁴⁾

En otro aspecto, diferentes estudios emplearon ácido hialurónico de alto peso molecular al utilizar el gel de hialuronano al 0,8 % (GENGIGEL®) subgingival en dirección apico-coronal después de SRP y conjuntamente con instrucciones de higiene oral. Estos estudios difieren en cuanto al número de aplicaciones porque en el primer estudio se usó al inicio y 1 semana después de la terapia, mientras que en otro estudio se realizó una única aplicación de AH, consecuentemente, se observó una mejoría de todos los parámetros periodontales clínicos, en específico del sangrado al sondaje a las 12 semanas, e incluso, 6 semanas después de la aplicación, por otro lado la profundidad de sondaje y especialmente el nivel de inserción clínica no mostraron una mejoría relevante en ambos casos. Por otro lado, en el estudio donde se realizaron 2 aplicaciones se determinó mediante un ensayo inmuno-absorbente ligado a enzimas que los niveles de hBD-2 (beta defensina-2 humana) fueron significativamente más altos.^(15,16)

Con respecto a la cantidad aplicada de ácido hialurónico (Gengigel) se diferenciaron dos estudios que utilizaban una cantidad menor a 1 ml. En ellos se constató que el empleo de 0,5 ml de gel de hialuronano al 0,8 % en la zona del defecto tras un tratamiento quirúrgico (colgajo de Widman modificado) y conjuntamente con instrucciones adecuadas de higiene oral y enjuagues bucales con clorhexidina al 0,12 % mejoran significativa el nivel de inserción y se presenta una reducción de recesión gingival ligeramente considerable. Por otro lado, se administró por vía subgingival 0,2 ml de gel de hialuronano al 0,8 % posterior al raspado y alisado radicular y 1 semana después de la terapia, lo que proporcionó una mejora significativa en los parámetros periodontales en relación al sangrado al sondaje, índice de placa, profundidad de la bolsa al sondaje y el nivel de inserción clínica después de un período de 3 meses, además de una reducción de unidades formadoras de colonias (UFC), por tal motivo, se alega que el gel de AH presenta efectos positivos al influir en la laminación y la cicatrización de heridas.^(17,18)

Por otra parte, cuando se utilizó el gel de hialuronano al 0,8 % (Gengigel) se realizó una evaluación clínica e histopatológica, mientras

que en un segundo estudio se efectuó una valoración inmunohistoquímica. Para ambos estudios se realizó la misma técnica de colocación del gel, el tiempo de evaluación fue similar y al final del tratamiento se realizó una biopsia para estimar diferentes parámetros periodontales, por ende, en el primer estudio las mediciones de profundidades de bolsa obtenidas en superficies linguales disminuyeron de manera significativa, el gel de AH se mostró como un fármaco eficaz para controlar el proceso inflamatorio y el sangrado, además de una mejoría en el infiltrado linfoplasmocitario en el del conectivo gingival, en tanto, en el segundo estudio se verificó que el gel de AH reduce de forma significativa el índice de proliferación celular en el epitelio y en el infiltrado inflamatorio.^(19,20) Existen estudios donde se comparan los efectos del ácido hialurónico mediante el uso combinado del gel con bajo y alto peso molecular. Se utilizó gel de ácido hialurónico al 0,8 % y 0,2 % después del raspado y alisado radicular, con lo cual se comprobó que la aplicación complementaria de hialuronano puede tener efectos positivos en la reducción de la enfermedad periodontal y puede prevenir la recolonización por periodontopatógenos debido a que se presentan cambios en la profundidad de sondaje y la reducción del número de bolsas, así mismo, a los seis meses los conteos de *Treponema denticola*, *Campylobacter rectus*, *Prevotella intermedia* y *Porphyromonas gingivalis* se redujeron significativamente.^(20,21)

Por último, mediante el uso de un biogel a base de ácido hialurónico, previo raspado y alisado radicular en la zona tratada masajeando la encía se constató, que el sangrado al sondaje, el índice gingival, el de inserción de sondaje y el índice de placa se redujeron significativamente con gel, en mayor medida que con higiene oral sola, por tal motivo se ha demostrado un efecto en la reducción de la inflamación gingival cuando se usa como complemento del control mecánico de la placa en el hogar y podría usarse con éxito para mejorar los índices clínicos periodontales.⁽²³⁾

En los tratamientos con ácido hialurónico para cicatrización periodontal, el empleo de gel tópico de AH al 0,2 % dos veces al día durante 14 días en pacientes con fístula oroantral tratados con colgajo bucal quirúrgico, disminuyó el agrandamiento gingival, el tiempo de cicatrización y promovió el cierre rápido de heridas, por la capacidad del AH en la estimulación de la proliferación de fibroblastos y la deposición de fibras de colágeno

especialmente en la etapa tardía de la cicatrización de heridas.⁽²⁴⁾ Se ha demostrado que la utilización del gel de ácido hialurónico al 0,2 % (Gengigel) dos veces al día (después del desayuno y después de la cena) durante 1 semana produce mejores resultados de cierre de heridas en comparación con el espray de ácido hialurónico al 0,01 %, a pesar de ello, el estudio indicó una mayor satisfacción del paciente en relación al espray en virtud de la facilidad de aplicación.⁽²⁵⁾ Por otra parte, el ácido hialurónico al 0,8 % (Gengigel) colocado en el alveolo postextracción en pacientes con diabetes tipo 2 mal controlada presentan una tasa de cierre de heridas y una escala de cicatrización más altas en los sitios de estudio, por este motivo refieren que el AH puede mejorar la cicatrización de heridas, especialmente en los primeros días después de la aplicación, sin embargo, no hubo diferencias en lo que se refiere a la escala visual analógica para el dolor.⁽²⁶⁾

En contraposición, en un estudio en donde se utilizó ácido hialurónico al 0,8 % de la misma marca se indica que una dosis única de AH colocada sobre incisiones quirúrgicas en la cavidad oral no parece mejorar la cicatrización de heridas, esto puede deberse a que la evaluación de la cicatrización de la herida se realizó 10 días después de la incisión quirúrgica y porque el placebo usado en el grupo de control fue almacenado en un dispensador idéntico al de la intervención activa, por consiguiente no se pudo evidenciar diferencias significativas.⁽²⁷⁾

Finalmente, mediante la utilización de gel de ácido hialurónico al 0,2 % para el grupo 1 y al 0,8 % para el grupo 2 conjuntamente con un apósito periodontal comprobaron que el AH puede reducir las molestias postoperatorias y acelerar la epitelización de los sitios de la herida donante en el paladar ya que los grupos de prueba 1 y 2 mostraron una epitelización completa al día 21, a diferencia del grupo control, aun así fue significativamente más rápida en pacientes tratados con gel de AH al 0,2 %. De igual forma, los grupos de prueba experimentaron menos dolor en los días 3 y 7 y mostraron puntajes de coincidencia de color más altos.⁽²⁸⁾

El ácido hialurónico es biocompatible sin evidencia de toxicidad. Posee una naturaleza absorbente lo que permite mantener la rigidez conformacional, propiedades viscoelásticas que retardan la penetración de virus y bacterias, aspecto que resulta de principal interés en el tratamiento de enfermedades periodontales.^(2,3)

También, se pudo constatar que el ácido hialurónico es antiinflamatorio, antiedematoso bacteriostático y antioxidante, por lo que tiene un papel relevante en la cicatrización de heridas; con efectos beneficiosos en el tratamiento de la enfermedad periodontal.⁽³⁾ Además, la mayoría de los estudios en la revisión sostienen que emplear ácido hialurónico como coadyuvante del raspado y alisado radicular parece ofrecer mejores resultados en el tratamiento periodontal que el raspado solo.⁽²⁹⁾

Raján y cols.⁽³⁰⁾ en la periodontitis crónica detectaron una reducción significativa en las puntuaciones BOP y en PPD y una mejora en las mediciones del CAL, a las 12 semanas posterior a la terapia. Por otro lado, Polepalle y cols. emplearon ácido hialurónico al 0,8 % (con una administración subgingival de 0,2 ml) en periodontitis crónica y se presentó una reducción en BOP y en UFC donde los parámetros clínicos fueron menores.^(30,31)

El estudio de Piloni y cols.⁽³²⁾ presentó un efecto mayor en el BOP y el GI de igual manera el PAL y PI se redujeron más, en una administración subgingival de 1ml. Al-Shammari y cols.⁽¹⁵⁾ mostraron una reacción de moderada a severa después del raspado y alisado radicular y la aplicación al inicio y una semana después del hialuronano al 0,8 %. Se observó una mejora de PI, GI, PBI, PPD y CAL a las 6 y 12 semanas. Por otro lado, en la aplicación única de ácido hialurónico al 0,8 % se realizaron instrucciones de higiene oral. Con profilaxis se presentó una mejora general en todos los parámetros periodontales, lo que parece reducir la inflamación gingival y mejorar los parámetros clínicos (periodontitis) PD y CAL BoP.^(15,23,31,32)

Por otra parte, al hablar del empleo de ácido hialurónico en gingivitis, López y cols.⁽¹⁰⁾ en la administración de ácido hialurónico, nebulizado mediante spray utilizaron el Índice de Higiene Oral, tiempo 1 y tiempo 0 que mostró diferencia entre el sangrado al sondaje y en el análisis de índice de placa una mejora del cien por cien, pero no se encontraron mejoras en la profundidad de la bolsa. Por el contrario, Pistorius y cols.⁽⁹⁾ apreciaron una reducción en el índice de sangrado. El líquido crevicular gingival mostró reducciones significativas, pero no se encontraron diferencias en los valores de placa,⁽⁵⁾ sin embargo, en la aplicación de ácido hialurónico en la cicatrización periodontal, Marin y cols.⁽²⁶⁾ emplearon ácido hialurónico en la cicatrización de heridas, posterior a la extracción

en pacientes con diabetes. Los alvéolos tratados con ácido hialurónico al 0,8 % representaron una tasa de cierre de heridas más alto en el sitio de la extracción, en las puntuaciones clínicas en la escala de curación de heridas, mejor cicatrización especialmente el día 10 y el día 15. Por el contrario, Lanka y cols. en pacientes sistémicamente sanos se aplicó tanto el gel como en spray con el método de cierre de la herida con empleo de planimetría digital donde el gel mostró mejores resultados de cierre de heridas en comparación con el espray, los resultados del estudio no fueron significativos.^(25,33)

Es importante resaltar que todas las aplicaciones de ácido hialurónico ya sea en gel o en espray, tienen un resultado efectivo en el empleo para el tratamiento de enfermedades periodontales con una significancia alta, baja o media tanto en los parámetros clínicos y microbiológicos presentados en los estudios, tienen la limitación de que para su colocación se debe evitar la entrada de fluidos orales para que no interfieran en la función del ácido hialurónico, además en algunos estudios se indicó a los pacientes que no debían beber ni enjuagarse en 30 minutos.

Los estudios proporcionan abundante información, pero no está completa debido a que se encontró el ácido hialurónico en diferentes presentaciones ya sea en gel o espray, otro punto relevante es su aplicación, y en cuanto a su concentración se recomienda que su uso puede ser en 0,2 % y 0,8 %, por esta razón se debería indagar más a fondo su aplicación y beneficios.

CONCLUSIONES

Los datos obtenidos de esta revisión sugieren que el ácido hialurónico tiene una importante aplicación porque participa en la cicatrización y tiene un efecto similar al mecanismo de curación que se halla dentro de los tejidos periodontales. Se utiliza, además, en la reparación de tejidos y la cicatrización de heridas.

El tratamiento combinado de la aplicación ácido hialurónico con el raspado y alisado radicular en la gingivitis y periodontitis crónica presentó resultados satisfactorios, resultados que no se lograrían con el raspado y alisado radicular convencional. Con los resultados obtenidos se debe considerar el empleo de ácido hialurónico con mayor frecuencia como coadyuvante en la terapia y cicatrización periodontal, sin embargo, es necesario realizar un mayor número de

ensayos clínicos, con el fin de estandarizar un protocolo para el uso y aplicación del ácido hialurónico en las terapias periodontales y cicatrización para de esta manera establecer recomendaciones de empleo y dosificaciones en cada caso.

Conflicto de intereses:

Los autores declaran la no existencia de conflictos de intereses relacionados con el estudio.

Roles de autoría:

1. Conceptualización: Marcelo Fernando Armijos Briones.
2. Curación de datos: Marcelo Fernando Armijos Briones, Cinthya Lisbeth Sinchiguano Moreano, Coralia de los Ángeles Ortega Medina.
3. Análisis formal: Coralia de los Ángeles Ortega Medina.
4. Adquisición de fondos: Esta investigación no contó con la adquisición de fondos.
5. Investigación: Marcelo Fernando Armijos Briones, Cinthya Lisbeth Sinchiguano Moreano, Coralia de los Ángeles Ortega Medina.
6. Metodología: Coralia de los Ángeles Ortega Medina.
7. Administración del proyecto: Marcelo Fernando Armijos Briones.
8. Recursos: Marcelo Fernando Armijos Briones, Cinthya Lisbeth Sinchiguano Moreano, Coralia de los Ángeles Ortega Medina.
9. Software: Cinthya Lisbeth Sinchiguano Moreano, Coralia de los Ángeles Ortega Medina.
10. Supervisión: Marcelo Fernando Armijos Briones.
11. Validación: Cinthya Lisbeth Sinchiguano Moreano.
12. Visualización: Marcelo Fernando Armijos Briones.
13. Redacción del borrador original: Marcelo Fernando Armijos Briones, Cinthya Lisbeth

Sinchiguano

14. Redacción, revisión y edición: Marcelo Fernando Armijos Briones, Cinthya Lisbeth Sinchiguano Moreano, Coralia de los Ángeles Ortega Medina.

REFERENCIAS BIBLIOGRÁFICAS

1. Medina IP, Caraguay AA, Álvarez TC. Usos del Ácido Hialurónico en odontología: revisión bibliográfica. Killkana Salud Bienestar[Internet]. 2019[citado 27/9/2022];3(3):[aprox. 7p.]. Disponible en: https://killkana.ucacue.edu.ec/index.php/killkana_salud/article/view/527.
2. Dahiya P, Kamal R. Hyaluronic Acid: a boon in periodontal therapy. N Am J Med Sci. 2013;5(5):309-15.
3. Salwowska NM, Bebenek KA, Żądło DA, Wcisło DL. Physiochemical properties and application of hyaluronic acid: a systematic review. J Cosmet Dermatol. 2016;15(4):520-6.
4. Moseley R, Waddington RJ, Embery G. Hyaluronan and its potential role in periodontal healing. Dent Update. 2002;29(3):144-8.
5. Lopez MA, Manzulli N, D'Angelo A, Candotto V, Casale M, Lauritano D. The use of hyaluronic acid as an adjuvant in the management of gingivitis. J Biol Regul Homeost Agents. 2017;31(4):111-4.
6. Chen M, Li L, Wang Z, Li P, Feng F, Zheng X, et al. High molecular weight hyaluronic acid regulates P. gingivalis-induced inflammation and migration in human gingival fibroblasts via MAPK and NF-κB signaling pathway. Arch Oral Biol. 2019;98(10):75-80.
7. Aydinyurt HS, Akbal D, Altindal D, Bozoglan A, Ertugrul AS, Demir H, et al. Evaluation of biochemical and clinical effects of hyaluronic acid on non-surgical periodontal treatment: a randomized controlled trial. Ir J Med Sci. 2020;189(4):1485-94.
8. Nguyen VB, Nguyen TT, Huynh NCN, Nguyen KD, Le TA, Hoang HT, et al. Effects of non-surgical periodontal treatment in rheumatoid arthritis patients: A randomized clinical trial. Dent Med Probl. 2021;58(1):97-105.
9. Pistorius A, Martin M, Willershausen B, Rockmann P. The clinical application of

- hyaluronic acid in gingivitis therapy. *Quintessence Int.* 2019;36(7-8):531-8.
10. Lopez MA, Manzulli N, D'Angelo A, Lauritano D, Papalia R, Candotto V, et al. The use of hyaluronic acid as an adjuvant in the management of peri-implantitis. *J Biol Regul Homeost Agents.* 2017;31(4 Suppl. 2):123-7.
11. Mallikarjun S, Neelakanti A, Babu HM, Pai SB, Shinde SV, Krishnan S, et al. Neutrophil elastase levels in the gingival crevicular fluid following hyaluronan gel application in the treatment of chronic periodontitis: A randomized split-mouth study. *Indian J Dent Res.* 2016;27(4):397-404.
12. Xu Y, Höfling K, Fimmers R, Frentzen M, Jervøe PM. Clinical and Microbiological Effects of Topical Subgingival Application of Hyaluronic Acid Gel Adjunctive to Scaling and Root Planing in the Treatment of Chronic Periodontitis. *J Periodontol.* 2004;75(8):1114-8.
13. Gontiya G, Galgali SR. Effect of hyaluronan on periodontitis: A clinical and histological study. *J Indian Soc Periodontol.* 2012;16(2):184-92.
14. Gómez AR. Ensayo clínico controlado aleatorizado sobre la aplicación de gel de ácido hialurónico como coadyuvante en el tratamiento de raspado y alisado radicular en pacientes con periodontitis crónica[Internet] Madrid:Universidad Alfonso X el Sabio;2017[citado 28/8/2022]. Disponible en: <https://dialnet.unirioja.es/servlet/tesis?codigo=219586>.
15. Al-Shammari NM, Shafshak SM, Ali MS. Effect of 0.8 % Hyaluronic Acid in Conventional Treatment of Moderate to Severe Chronic Periodontitis. *J Contemp Dent Pract.* 2018;19(5):527-34.
16. Lobato JCRF, Dos Santos MA, Izidoro C, Alves RC, Proença L. Single application of 0.8 % hyaluronic acid as a coadjuvant of nonsurgical treatment in nonsmoking patients with periodontitis: A split-mouth, randomized, controlled pilot clinical trial. *J Indian Soc Periodontol.* 2019;23(6):545-8.
17. Oteo S, Bascones A. Cirugía de Widman modificado. *Avances en Periodoncia*[Internet]. 2017 [citado 19/12/2021];29(2):[aprox.5p.]. Disponible en: http://scielo.isciii.es/scielo.php?script=sci_arttext&pid=S1699-65852017000200004&lng=es.
18. Fawzy KM, Dahaba MA, Aboul S, Darhous MS. Local application of hyaluronan gel in conjunction with periodontal surgery: A randomized controlled trial. *Clin Oral Investig.* 2012;16(4):1229-36.
19. Mesa FL, Aneiros J, OValle FJ. Estudio inmunohistoquímico del efecto antiproliferativo del ácido hialurónico sobre la mucosa gingival en pacientes con enfermedad periodontal[Internet]. Granada:IV Congreso Virtual Hispanoamericano de Anatomía Patológica;2001[citado 3/2/2022]. Disponible en: <https://docplayer.es/10650794-Estudio-inmunohistoquimico-del-efecto-antiproliferativo-del-acido-hialuronico-sobre-la-mucosa-gingival-en-pacientes-con-enfermedad-periodontal.html>.
20. Aguado FLM, Martín JG, León AC, Leyva CL, Ravassa FJO. Efecto de un gel de ácido hialurónico en la enfermedad periodontal. Estudio clínico e histopatológico. *Periodoncia y Osteointegración*[Internet]. 2001[citado 28/8/2022];11(2):[aprox. 11p.]. Disponible en: <https://dialnet.unirioja.es/servlet/articulo?codigo=4558516>.
21. Peters JM, Gonzalez FJ. The Evolution of Carcinogenesis. *Toxicol Sci.* 2018;165(2):234-300.
22. Eick S, Renatus A, Heinicke M, Pfister W, Stratul SI, Jentsch H, et al. Hyaluronic Acid as an Adjunct After Scaling and Root Planing: A Prospective Randomized Clinical Trial. *J Periodontol.* 2013;84(7):941-9.
23. Piloni A, Annibali S, Dominici F, Di Paolo C, Papa M, Cassini MA, et al. Evaluation of the efficacy of an hyaluronic acid-based biogel on periodontal clinical parameters. A randomized-controlled clinical pilot study. *Ann Stomatol.* 2011;2(3-4):3-9.
24. Mohammed NB, Alsaadi MA, Sultan SSN, Aliakbar A. Effect of 0.2 % Hyaluronic Acid Gel Topical Application on Healing Period of Oroantral Fistula Treated with Buccal Flap. *J Maced Med Scien.* 2020;8(1):1115-20.
25. Ibraheem W, Jedaiba WH, Alnami AM, Hussain LA, Ali SM, Bhati A, et al. Efficacy of hyaluronic acid gel and spray in healing of extraction wound: a randomized controlled study. *Eur Rev Med Pharmacol Sci.* 2022;26(10):3444-9.
26. Marin S, Popović S, Radošević B, Trtić N, Tatić Z, Selaković S, et al. Hyaluronic acid treatment

outcome on the post-extraction wound healing in patients with poorly controlled type 2 diabetes: A randomized controlled split-mouth study. *Med Oral Patol Oral y Cir Bucal*. 2020;25(2):e154-60.

27. Erazo PJ, Carvalho AC, Alexander T, Ramos M, Vianna P. Relleno facial con ácido hialurónico: técnica de pilares y malla de sustentación. Principios básicos para obtener una remodelación facial. *Cirugía Plástica Ibero-Latinoamericana*[Internet]. 2009[citado 29/9/2022];35(3):[aprox. 13p.]. Disponible en: https://scielo.isciii.es/scielo.php?script=sci_abstract&pid=S0376-78922009000300003&lng=es&nr m=iso&tlng=es.

28. Yıldırım S, Özener HÖ, Doğan B, Kuru B. Effect of Topically-Applied Hyaluronic-Acid on Pain and Palatal Epithelial Wound Healing: An Examiner-Blind, Randomized, Controlled Clinical Trial. *J Periodontol*. 2017;89(1):1-14.

29. Rocha V, Rocha P, López P, Luis H, Noronha S, Mascarenhas P, et al. The role of hyaluron acid in non-surgical treatment of Chronic Periodontitis-Systematic review. *Rev Por Estomatol*. 2020;61(2):57-63.

30. Rajan P, Baramappa R, Rao NM, Pavaluri AK, Rahaman SM. Hyaluronic Acid as an adjunct to scaling and root planing in chronic periodontitis. A randomized clinical trail. *J Clin Diagn Res*. 2014;8(12):ZC11-14.

31. Polepalle T, Srinivas M, Swamy N, Aluru S, Chakrapani S, Chowdary BA, et al. Local delivery of hyaluronan 0.8 % as an adjunct to scaling and root planing in the treatment of chronic periodontitis: A clinical and microbiological study. *J Indian Soc Periodontol*. 2015;19(1):37.

32. Pilloni A, Rojas MA, Marini L, Russo P, Shirakata Y, Sculean A, et al. Healing of intrabony defects following regenerative surgery by means of single-flap approach in conjunction with either hyaluronic acid or an enamel matrix derivative: a 24-month randomized controlled clinical trial. *Clin Oral Investig*. 2021;25(8):5095-107.

33. Lanka J, Kumar S. Evaluation of Therapeutic Benefits of a Novel Herbal Ingredient-Based Hyaluronic Acid Gel as Monotherapy for Inflammatory Enlargement of a Patient with Diabetes Mellitus. *Case Rep Dent*. 2022;48(72):959.

REFERENCIAS BIBLIOGRÁFICAS