PRESENTACIÓN DE CASO

Tumor de vías excretoras urinarias superiores. Presentación de caso

Upper urinary excretory tract tumor. A case report

Masleidy Valladares Valle[1] Nery María Díaz Yanes[1] Luciano Núñez Almoguea[1] Bárbara Miladis Depestre Rabí[1]

[1] Hospital General Universitario Dr. Gustavo Aldereguía Lima, Cienfuegos, Cienfuegos, Cuba

Cómo citar este artículo:
Valladares-Valle M, Díaz-Yanes N, Almoguea L, Depestre-Rabí B. Tumor de vías excretoras urinarias superiores. Presentación de caso. **Medisur** [revista en Internet]. 2021 [citado 2025 Jul 31]; 19(3):[aprox. 4 p.]. Disponible en: http://medisur.sld.cu/index.php/medisur/article/view/4974

Resumen

Los tumores del tracto urinario superior representan menos del 5 % de todas las neoplasias uroteliales, con un porcentaje de recurrencia superior al 90 % y una supervivencia a los 5 años que oscila entre el 30-60 %. Por tales razones se presenta el caso de un paciente de 79 años que fue ingresado en el Hospital General Universitario Dr. Gustavo Aldereguía Lima de Cienfuegos, con un cuadro clínico caracterizado por hematuria, sin otra sintomatología. Mediante estudios imagenológicos le fue diagnosticado un tumor en la pelvis del riñón derecho. Se realizó tratamiento quirúrgico, practicándose una nefrectomía total, cuyo resultado histológico fue un carcinoma de células transicionales grado II con infiltración a planos musculares. La evolución clínica fue favorable luego de un año de la cirugía. Podemos concluir que en el diagnóstico precoz tienen un papel fundamental las imágenes tomográficas, pues permitieron identificar un tumor de las vías excretoras urinarias superiores en pelvis renal derecha. Se trazó una estrategia terapéutica inicialmente quirúrgica y a continuación quimioterapia; se logró una evolución satisfactoria y contribuir a la sobrevida de este paciente.

Palabras clave: neoplasias urológicas, neoplasias renales, pelvis renal, diagnóstico precoz

Abstract

Upper urinary tract tumors represent less than 5% of all urothelial neoplasms, with a recurrence rate greater than 90% and a 5-year survival that ranges from 30-60%. Therefore a 79-years-old patient was admitted to the Dr. Gustavo Aldereguía Lima University General Hospital in Cienfuegos, with a medical history characterized by hematuria, without other symptoms. Through imaging studies, he was diagnosed with a tumor in the pelvis of the right kidney. Surgical treatment was performed and a total nephrectomy was performed, the histological result of which was a grade II transitional cell carcinoma with infiltration to the muscular planes. The clinical evolution was favorable one year after surgery. We conclude that tomographic images play a fundamental role in early diagnosis, since they allowed the identification of a tumor of the upper urinary excretory tract in the right renal pelvis. A therapeutic strategy was initially designed for surgery and then chemotherapy; a satisfactory evolution was achieved and contributes to the survival of this patient.

Key words: urologic neoplasms, kidney neoplasms, kidney pelvis, early diagnosis

Aprobado: 2021-03-29 10:32:24

Correspondencia: Masleidy Valladares Valle. Hospital General Universitario Dr. Gustavo Aldereguía Lima. Cienfuegos. Cuba. luciano.nunez@gal.sld.cu

INTRODUCCIÓN

Los tumores del tracto urinario superior (TUS) representan menos del 5 % de todas las neoplasias uroteliales, con un porcentaje de recurrencia superior al 90 % y una supervivencia a los 5 años que oscila entre el 30-60 %.[1]

Los tumores uroteliales son neoplasias frecuentes, sobre todo en su localización vesical y el tipo histológico principal es el carcinoma epitelial de células transicionales. Las características más destacadas de estos tumores son su carácter recidivante y el riesgo de progresión de estadio (infiltración tisular) y de grado (diferenciación histológica), que los convierten en verdadera «espada de Damocles» para los pacientes: el 70 % de los tumores superficiales recidivan y el 10-20 % progresan hacia un grado más grave.[2,3,4]

Muchos factores ambientales contribuyen al desarrollo de este tipo de tumores, varios de ellos han sido implicados en la génesis de los tumores de vías urinarias: analgésicos como la fenacetina, factores ocupacionales, ciclofosfamida, infecciones crónicas y litiasis; sin embargo el tabaco es uno de los principales factores, el riesgo en los fumadores se incrementa seis veces más por lo que el tabaco y la exposición profesional siguen siendo los principales factores de riesgo exógenos relacionados con su aparición. La exposición al tabaco incrementa el riesgo relativo de sufrir un tumor del tracto urinario superior de 2,5 a 7, tienen un pico de incidencia en la década de los 70-80 años, y son tres veces más prevalentes en hombres que en mujeres.[5,6,7]

Los pacientes con tumores del tracto urinario superior comúnmente se presentan con hematuria (56-98 %) y ocasionalmente refieren dolor en el flanco; solo el 10-15 % de las lesiones se detectan de forma incidental en los estudios de imagen.[1,8]

El diagnóstico se basa, fundamentalmente, en la historia clínica, la exploración física y los estudios de imágenes (ecografía y urotomografía computarizada) y en la toma de muestras durante una cistoscopia para el estudio histológico. [9,10]

PRESENTACIÓN DEL CASO

Paciente de 79 años, de color de piel blanca, masculino, fumador inveterado, de procedencia urbana, jubilado. Presentó antecedentes de padecer de hipertensión arterial esencial desde hacía más de 20 años, para lo cual lleva tratamiento de forma regular con Enalapril (20 mg) diarios.

Recurrió al Hospital General Universitario Dr. Gustavo Aldereguía Lima, de Cienfuegos por presentar un cuadro de hematuria, de inicio intermitente y luego se hizo más frecuente, de tres meses de evolución, sin otra sintomatología asociada.

Al examen físico no se constataron alteraciones de interés relacionadas con este cuadro, el examen físico de la próstata fue normal.

Se ingresó para ser estudiado por el Servicio de Urología.

Se le realizaron varios estudios complementarios, hemograma completo y hemoquímica sanguínea completa con resultados normales, se le realizó cistoscopia que resultó sin hallazgos en relación con el cuadro clínico descrito.

Entre los estudios de imágenes se realizó ecografía renal que informó la visualización de una pelvis extrarrenal con predominio de la hipoecogenicidad.

Se realizó tomografía axial computadorizada simple y con contraste endovenoso. (Fig. 1).

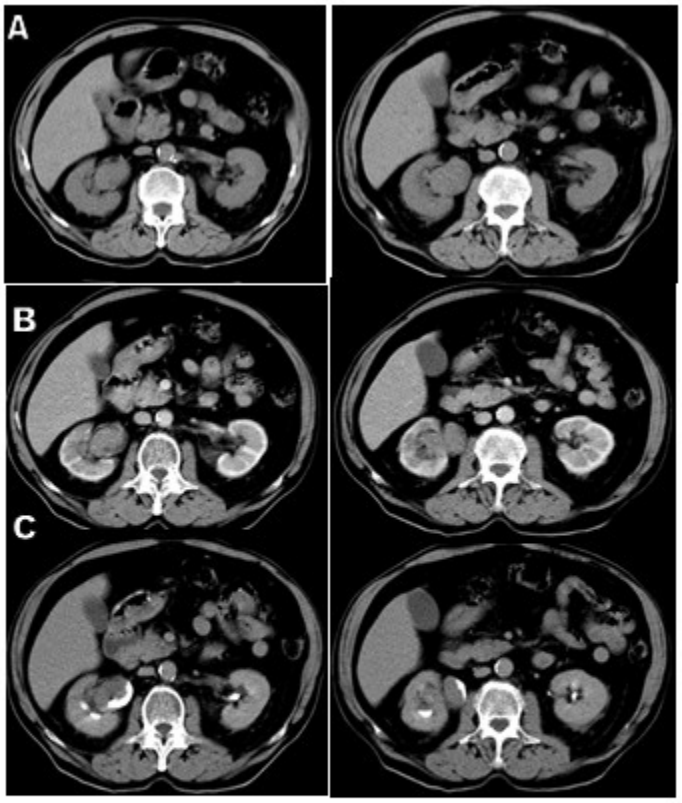

Fig. 1. Imagen de tomografía axial computarizada en cortes axiales. A. Simple, B. con contraste endovenoso en fase nefrográfica, C. vista de eliminación. Se observa dilatación de la pelvis renal derecha, que aumenta su densidad con estudio EV. En la vista de eliminación se observa defecto de lleno a dicho nivel por proceso ocupativo.

Informe de TAC: riñón derecho: se observa dilatación de la pelvis, la cual tiene crecimiento extrarrenal, en el estudio contrastado existe aumento de la densidad a este nivel (más de 30 UH), en la fase de eliminación se observa defecto de lleno por lesión tumoral hiperdensa de aproximadamente 38 x 24 mm en relación con proceso ocupativo de vías excretoras, existe buen nefrograma renal y retardo en la eliminación por este riñón. RI normal con buena captación y eliminación del contraste.

Luego de tener el diagnóstico imagenológico, se decidió la intervención quirúrgica. Se le practicó una nefrectomía total cuya pieza operatoria informó un diagnóstico histológico de carcinoma de células transicionales grado II con infiltración a planos musculares.

Se siguió tratamiento, posteriormente, con quimioterapia en el Servicio de Oncología.

El paciente tuvo una evolución clínica favorable tras un año de la cirugía.

DISCUSIÓN

El concepto de tumor en la vía urinaria superior se refiere a aquellas neoplasias que afectan la vía excretora, comprendida entre el meato ureteral y la papila renal; se desarrollan a partir de células epiteliales transicionales que revisten la vía excretora conformando el urotelio.[10]

En la literatura revisada se describen como tumores raros pero se ha incrementado su

incidencia en los últimos años, con una tasa variable de incidencia que se señala entre 1 y 5 % de los tumores malignos del tracto urinario en los diferentes estudios realizados.[6, 7,9] Afectan en mayor frecuencia al sexo masculino, posiblemente relacionado con los factores de riesgo que se describen, los cuales están más presentes en este sexo. Es más diagnosticado en edades avanzadas.

Desde el punto de vista clínico aparece la hematuria como el síntoma más frecuente, presente hasta en un 90 %,[10] aunque puede parecer dolor por compresión y obstrucción de la vía excretora, así como otros síntomas como la disuria, polaquiuria y síntomas generales típicos del paciente oncológico, los cuales no estuvieron presentes en este paciente.

Son varios los estudios imagenológicos que nos permiten confirmar este diagnóstico como son la ecografía, la urografía, la tomografía computarizada, la resonancia magnética.

La utilidad de la TAC constituye una parte importante de diferentes Guías de actuación para diagnosticar afecciones urológicas. Siendo de gran utilidad en el diagnóstico de litiasis, malformaciones vasculares en la unión pieloureteral, anomalías congénitas, neoplasias del tracto urinario, valoración de las metástasis y extensión por contigüidad de las neoplasias urinarias, así como también para la evaluación de las masas renales.[10,11,12,13]

Dentro de los procedimientos quirúrgicos utilizados en el tratamiento de las neoplasias de la pelvis renal existen: nefrectomía simple, pielectomía conservadora, nefroureterectomía y nefroureterectomía con resección de un segmento de la vejiga.[10, 14,15]

Podemos concluir que, en el diagnóstico precoz, tienen un papel fundamental las imágenes tomográficas, al permitir identificar un tumor de las vías excretoras urinarias superiores en pelvis renal derecha. Se trazó estrategia terapéutica inicialmente quirúrgica y a continuación quimioterapia, logrando una evolución satisfactoria y contribuir a la sobrevida de este paciente.

Conflicto de intereses

Los autores no presentan conflictos de intereses.

Contribuciones de los autores

Conceptualización: Masleidy Valladares Valle; Luciano Núñez Almoguea.

Visualización: Masleidy Valladares Valle; Bárbara Miladis Depestre Rabí.

Redacción del borrador original: Nery María Díaz Yanes; Bárbara Miladis Depestre Rabí.

Redacción, revisión y edición: Luciano Núñez Almoguea.

Financiación:

Hospital General Universitario Dr. Gustavo Aldereguia Lima. Cienfuegos. Cuba.

REFERENCIAS BIBLIOGRÁFICAS

1. Suriano F, BrancatoT. Nephron-sparing management of upper tract urothelial carcinoma. Rev Urol. 2014 ; 16 (1): 21-8.

2. Billault C, Roupret M. Tumores uroteliales de la vejiga y de la vía excretora urinaria superior. EMC. Tratado de Medicina. 2011 ; 15 (4): 1-6.

3. García Nares S, Crespo Guzmán R, Fernández Tamayo NM. Carcinoma de células transicionales asociado con litiasis de la unión ureteropiélica: reporte de un caso. Rev Mex Urol. 2015 ; 75 (2): 94-7.

4. Veranes Velázquez O, Aguilar Medina R, Tamayo Blanco I. Metástasis cutánea única por carcinoma urotelial de vejiga. MEDISAN [revista en Internet]. 2016 [cited 23 May 2019] ; 20 (8): [aprox. 11p]. Available from: http://scielo.sld.cu/scielo.php?script=sci_arttext&pid=S1029-30192016000800014.

5. Jiménez Pacheco A, del Moral Domínguez E, López Luque A, Verdú Martínez M. Análisis descriptivo de una serie de 32 tumores del tracto urinario superior en un hospital de segundo nivel. Actualidad Médica [revista en Internet]. 2014 [cited 23 May 2019] ; 4 (1): [aprox. 13p]. Available from: https://www.actualidadmedica.es/archivo/2014/793/or05.htm.

6. Torres Gómez FJ, Torres Olivera FJ, Díaz Delgado M. Carcinoma ureteral. El convidado de piedra de la patología urológica. Arch Esp Urol [revista en Internet]. 2007 [cited 23 May 2019] ;

60 (10): [aprox. 9p]. Available from: http://scielo.isciii.es/scielo.php?script=sci_arttext&pid=S0004-06142007001000011.

7. Beas Ruiz- Velasco C, Solano Moreno H, Parga Ramírez SJ, López Falcony R, Peña George CH. Adenocarcinoma renal. Caso Clínico. Rev Mex Urol. 2007 ; 67 (5): 281-3.

8. Taghi Niknejad M, Gaillard F. Transitional cell carcinoma (urinary tract) [Internet]. Canberra: Radiopaedia.org; ©; 2021. Available from: https://radiopaedia.org/articles/transitional-cell-carcinoma-urinary-tract.

9. Raman SP, Horton KM, Fishman EK. MDCT Evaluation of Ureteral Tumors: Advantages of 3D, reconstruction and volume visualization. AJR. 2013 ; 201: 1239-47.

10. Martín Martín S, Calleja Escudero J, Trueba Arguiñarena FJ, Rivero Martínez M D, Sanz Ruíz A, Fernández del Busto E. Tumores del tracto urinario superior. Nuestra experiencia. Arch Esp Urol [revista en Internet]. 2008 [cited 23 May 2019] ; 61 (4): [aprox. 14p]. Available from: http://scielo.isciii.es/scielo.php?script=sci_arttext&pid=S0004-06142008000400005.

11. Motta Ramírez GA, Fernández Hernández A, Aguilar Colmenero J, Germán Garrido C, Aragón Flores M, Garrido Sánchez GA. Evaluación y patrones de imagen de neoplasias del urotelio por tomografía computarizada multidetector. Anales de Radiología México. 2018 ; 17 (4): 259-79.

12. Vázquez Sullca RR, Balcázar Reyes AD, Yalta Arce H, Allemant Mori LA. Carcinoma renal con cuadro clínico de infección urinaria recurrente en paciente joven. An Fac Med. 2019 ; 80 (1): 13-27.

13. Díaz Plasencia J, Sánchez Ferrer-Valle L, Rodríguez Mantilla G, Calipuy Abanto W, Rodríguez Espejo G, Rojas Martínez F. Cáncer de pelvis renal: cuadro clínico-patológico y sobrevida. Rev Med Hered [revista en Internet]. 1998 ; 9 (1): [aprox. 13p]. Available from: http://www.scielo.org.pe/scielo.php?script=sci_arttext&pid=S1018-130X1998000100002.

14. National Cancer Institute. Tratamiento del cáncer de células de transición de pelvis renal y de uréter [Internet]. Bethesda: NCI; 2019. [cited 3 May 2020] Available from: https://www.cancer.gov/espanol/tipos/rinon/pro/tratamiento-celulas-de-transicion-pdq.

15. García Nares S, Crespo Guzmán R, Fernández Tamayo NM. Carcinoma de células transicionales asociado con litiasis de la unión ureteropiélica: reporte de un caso. Rev Mex Urol. 2015 ; 75 (2): 94-97.