

REVISIÓN BIBLIOGRÁFICA

Aspectos imagenológicos útiles en el diagnóstico y seguimiento de pacientes con COVID-19

Useful imaging aspects in the diagnosis and monitoring of patients with COVID-19

Dianarelys Villafuerte Delgado¹ Lianet Ojeda Delgado¹ Masleidy Valladares Valle¹ Nery María Díaz Yanes¹ Odalis Yanes Isray¹ Gerardo Cerda Parra¹

¹ Hospital General Universitario Dr. Gustavo Aldereguia Lima, Cienfuegos, Cienfuegos, Cuba

Cómo citar este artículo:

Villafuerte-Delgado D, Ojeda-Delgado L, Valladares-Valle M, Díaz-Yanes N, Yanes-Isray O, Cerda-Parra G. Aspectos imagenológicos útiles en el diagnóstico y seguimiento de pacientes con COVID-19. **Medisur** [revista en Internet]. 2020 [citado 2025 Aug 26]; 18(5):[aprox. 12 p.]. Disponible en: <http://medisur.sld.cu/index.php/medisur/article/view/4715>

Resumen

Las neumonías por virus son la causa principal de infecciones de las vías respiratorias en la comunidad y suelen remitir espontáneamente. Los coronavirus son una familia de virus que causan infección tanto a humanos como a muchos animales. El actual brote se debe a una nueva cepa del coronavirus denominada SARS-CoV-2, hasta ahora nunca antes descrita en humanos. La prueba diagnóstica de elección es la reacción en cadena de la polimerasa en tiempo real. Los estudios imagenológicos están jugando un papel clave en el manejo de los pacientes con infección por COVID-19. Este artículo tiene como objetivo señalar aspectos imagenológicos de interés para el diagnóstico por radiografía y tomografía computarizada en estos pacientes, apuntar sobre la semántica que imagenológicamente se está utilizando y mencionar algunas consideraciones importantes de sociedades científicas.

Palabras clave: infecciones por coronavirus, diagnóstico por imagen, radiografía, tomografía

Abstract

Viral pneumonia is the main cause of respiratory system infections in the community and they usually regress spontaneously. Coronavirus is part of a family of viruses that cause infections in humans and certain animals. The current outbreak that originated in Wuhan city in Hubei Province, China, is due to a new strain called SARS Covid 2, never described in humans before. The diagnostic test is real-time PCR. Imaging studies are being a key role in the management of patients with covid infection 19. This article aims to point out the aspects of interest for x rays and tomography diagnosis in these patients, point out the semantics used and to mention some important considerations from scientific societies.

Key words: coronavirus infections, diagnostic imaging, radiography, tomography

Aprobado: 2020-06-29 13:20:37

Correspondencia: Dianarelys Villafuerte Delgado. Hospital General Universitario Dr. Gustavo Aldereguia Lima. Cienfuegos. lianet.ojeda@gal.sld.cu

INTRODUCCIÓN

Las neumonías víricas son la causa principal de las infecciones de las vías respiratorias en la comunidad y suelen remitir espontáneamente. En los adultos, los virus que suelen provocarlas con mayor frecuencia, son los virus influenza tipos A y B y los adenovirus, sin olvidar otros agentes causales menos prevalentes como el virus de la varicela, el del herpes simple, el de Epstein-Barr o el virus respiratorio sincitial (este último, con especial predilección sobre niños pequeños y lactantes). En los últimos 25 años, se han descrito infecciones víricas pulmonares muy infectivas y graves, que incluyen los hantavirus, **los coronavirus** o los virus influenza de la gripe aviar o H1N1 (gripe A), que suelen tener como síntoma común la fiebre elevada.⁽¹⁾

Los coronavirus son una familia de virus que causan infección tanto a humanos como a muchos animales. Son los responsables de cuadros que van desde el resfriado común a el llamado síndrome respiratorio agudo grave (SARS) o el síndrome respiratorio de oriente próximo (MERS-CoV). El actual brote emergió de la ciudad de Wuhan, en la provincia de Hubei (China), se debe a una nueva cepa del coronavirus denominada SARS-CoV-2, hasta ahora nunca antes descrita en humanos.^(2,3)

La infección COVID-19 puede presentarse como una enfermedad leve, moderada o grave, incluyendo neumonía severa, síndrome de dificultad respiratoria aguda (SDRA), sepsis y shock séptico. El período de incubación oscila alrededor de 5 días (intervalo: 4-7 días) con un máximo de 12-13 días. Los casos con enfermedad leve pueden tener síntomas similares a la gripe: fiebre alta, mialgias, fatiga y síntomas respiratorios, especialmente tos seca, con posible evolución a neumonía. El comienzo suele ser menos brusco que en la gripe y los síntomas de vías respiratorias superiores parecen poco importantes o están ausentes. La enfermedad puede evolucionar a un SDRA con fallo multiorgánico y muerte.⁽⁴⁻⁶⁾

La prueba diagnóstica de elección es el PCR en tiempo real (reacción en cadena de la polimerasa) que es una técnica molecular de detección y amplificación de ácidos nucleicos, es decir, de material genético, ARN, del SARS-CoV-2 en distintas muestras biológicas clínicas. En la actualidad es la técnica de referencia y de elección para el diagnóstico de COVID-19.^(7,8)

Si bien el procedimiento de elección es la PCR, también es necesario disponer de pruebas rápidas, simples e idealmente con alta sensibilidad y precisión y que se puedan realizar a gran escala. El objetivo es un diagnóstico precoz, para un mejor manejo (aislamiento y tratamiento si es necesario) y monitorización de los pacientes, la aplicación de medidas de prevención y control de la expansión y la vigilancia epidemiológica.

Hay tres tipos de pruebas para el diagnóstico del SARS-CoV-2, en laboratorios:⁽⁷⁾

1. Pruebas de detección de ácidos nucleicos (reacción en cadena de la polimerasa o PCR).
2. Pruebas de detección de antígeno.
3. Pruebas de detección de anticuerpos (IgG, IgM).

Los estudios imagenológicos, fundamentales en la mayor parte de los procesos asistenciales, están jugando un papel clave en el manejo de los pacientes con infección COVID-19.

La radiografía de tórax se está utilizando como imagen de primera línea en países como Reino Unido y USA mientras que en China, Italia y España se utiliza la tomografía computarizada, con todas las medidas recomendadas de control en cada uno de los casos.⁽⁹⁾

Este artículo tiene como objetivo señalar aspectos imagenológicos de interés para el diagnóstico por radiografía y tomografía computarizada en pacientes con COVID-19, apuntar sobre la semántica que imagenológicamente se está utilizando y mencionar algunas consideraciones importantes de sociedades científicas.

DESARROLLO

Desde el punto de vista radiológico estamos ante una batalla que en primera línea se libra mediante radiografía convencional, con la posibilidad de aparatos de uso portátiles, por su mayor disponibilidad y menor posibilidad de infección cruzada. Los técnicos en radiodiagnóstico juegan un papel fundamental.

La tomografía computarizada (TC) pueden demostrar una sensibilidad alta aunque los hallazgos no son específicos; se pueden descartar otras causas, detectar complicaciones,

monitorear y cuantificar progresión/recuperación de la enfermedad. Se recomienda TC de tórax en alta sospecha quirúrgica de patología abdominal.^(9,10)

La Universidad de California en Los Ángeles

(UCLA), sugiere, el 27 de marzo de 2020, una categorización de la radiografía de tórax muy similar a la TC, que se reproduce en este trabajo, en su idioma original. (Cuadro 1, Fig. 1, 2, 3, 4).

UCLA CXR COVID REPORTING CLASSIFICATION

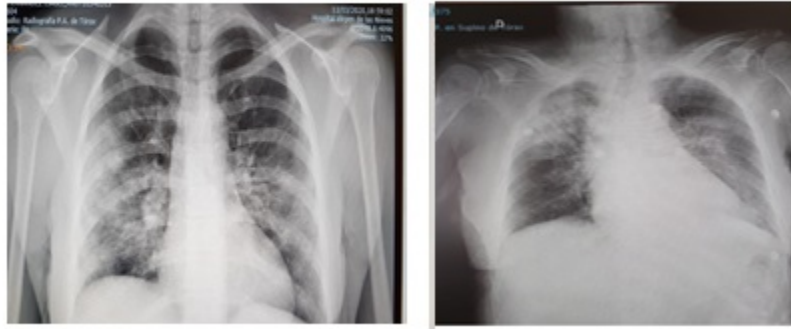
COVID Imaging Classification	CXR Appearance	Suggested Impression
Typical	<ul style="list-style-type: none"> • Multifocal peripheral consolidation • Multifocal rounded opacities and nodules 	Commonly reported imaging features of COVID-19 pneumonia are present. Other processes such as influenza pneumonia and organizing pneumonia, as can be seen with drug toxicity and connective tissue disease, can cause a similar imaging pattern.
Indeterminate	<ul style="list-style-type: none"> • Multifocal non peripheral consolidation 	Imaging features can be seen with COVID-19 pneumonia, though are nonspecific and can occur with a variety of infectious and noninfectious processes.
Atypical May be due to COVID-19 but must consider other causes	<ul style="list-style-type: none"> • Focal lobar consolidation • Pleural effusion • Perihilar interstitial opacities • Bronchial wall thickening • Atelectasis • Lymphadenopathy 	Imaging features are atypical or uncommonly reported for COVID-19 pneumonia. Alternative diagnoses should be considered.
Negative Does not excluded COVID-19	<ul style="list-style-type: none"> • No CXR findings of pneumonia • Edema 	No CXR findings present to indicate pneumonia. Note that CXR may be negative in the early stages of COVID-19.



Adapted and Modified from : Simpson, Scott, et al. "Radiological Society of North America Expert Consensus Statement on Reporting Chest CT Findings Related to COVID-19. Endorsed by the Society of Thoracic Radiology, the American College of Radiology, and RSNA." *Radiology: Cardiothoracic Imaging*, vol. 2, no. 2, 2020, doi:10.1148/rlyct.2020200152.

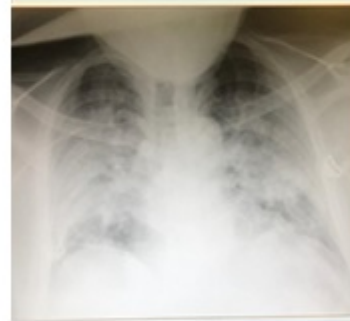

Hallazgos típicos: consolidaciones multifocales periféricas, asimétricas, parcheadas, reticulares intersticiales.



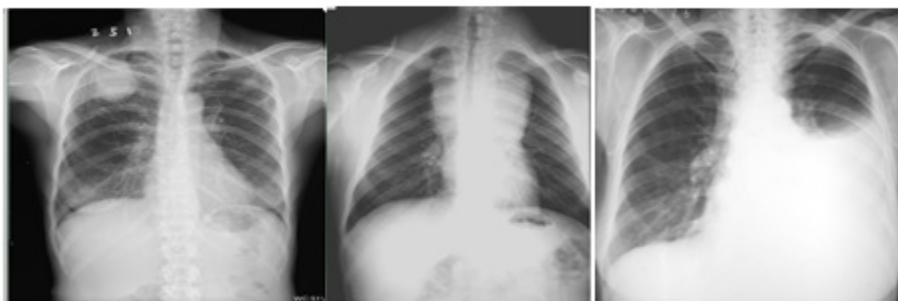
Fuente: Cortesía de las Dras. Yara Pérez y Diana Laura González

Hallazgos indeterminados: consolidaciones multifocales no periféricas, considerar otros diagnósticos.



Fuente: Cortesía de las Dras. Yara Pérez y Diana Laura González

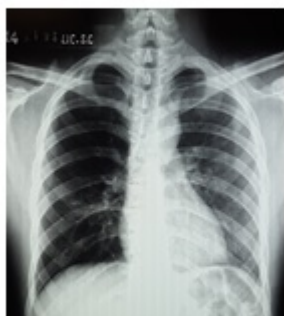Hallazgos atípicos: muy poca probabilidad de infección por COVID-19 (menos de un 40%)



De izquierda a derecha: Nódulo pulmonar, ensanchamientos mediastinal bilateral por adenopatías, derrame pleural.

Fuente: Imágenes del trabajo cotidiano en nuestro centro

Hallazgos negativos (Tórax normal)

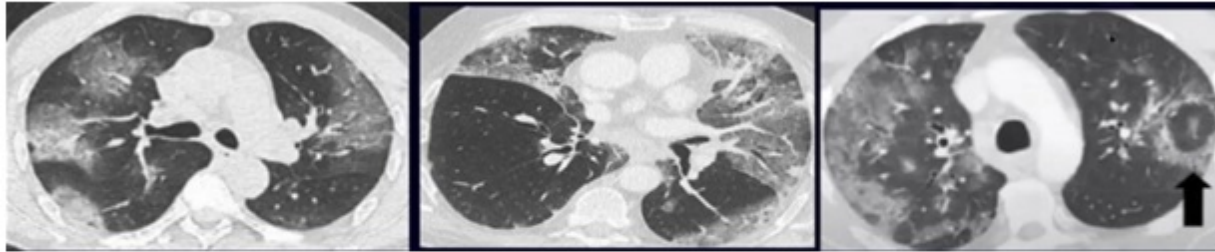


Fuente: Imágenes del trabajo cotidiano en el Hospital General Universitario Dr. Gustavo Aldereguía Lima. Cienfuegos.

Consideraciones generales en relación con el diagnóstico por imagen radiográfica de los pacientes con COVID-19.^(11,12)

- El rayos X de tórax es el primer enfoque radiológico para pacientes con sospecha de infección por COVID-19, de preferencia portátil. Ante la ausencia de hallazgos no se descarta la presencia de alteraciones imagenológicas sutiles o el diagnóstico de COVID-19, sobre todo en la etapa temprana de la enfermedad.
- Las imágenes más características observadas en la radiografía son: opacidades periféricas, aumento de la densidad de forma difusa y tenue, patrón intersticial focal y/o difuso, patrón alveolo-intersticial.

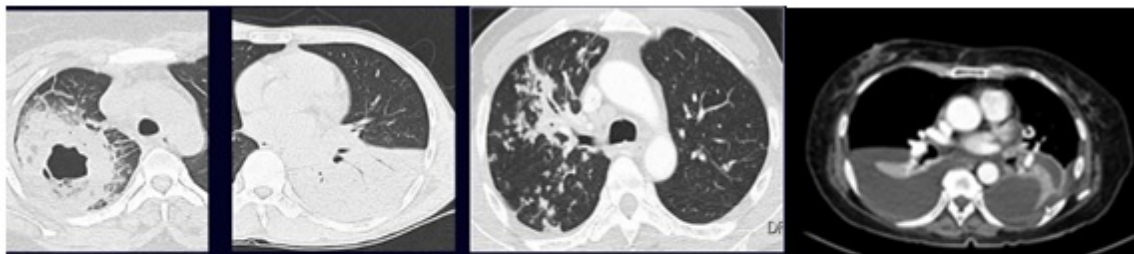
En cuanto a la tomografía se muestran los hallazgos más significativos: (Fig. 5, 6).

Hallazgos típicos:

De izquierda a derecha: opacidades en vidrio esmerilado múltiple, bilateral, de distribución periférica y con predominio en lóbulos inferiores; Crazy paving (patrón en empedrado), con consolidaciones y presencia de broncograma aéreo; Signo de halo inverso en campo pulmonar izquierdo, consolidaciones periféricas en vidrio esmerilado en campo pulmonar derecho.

Fuente: Moreno A. Retos y dificultades en el diagnóstico de la COVID-19. Aspectos claves para el radiólogo. Webinar. 2020. Disponible en: <https://eventwebinarjam.com/channel/RetosRadiologo>⁽⁹⁾

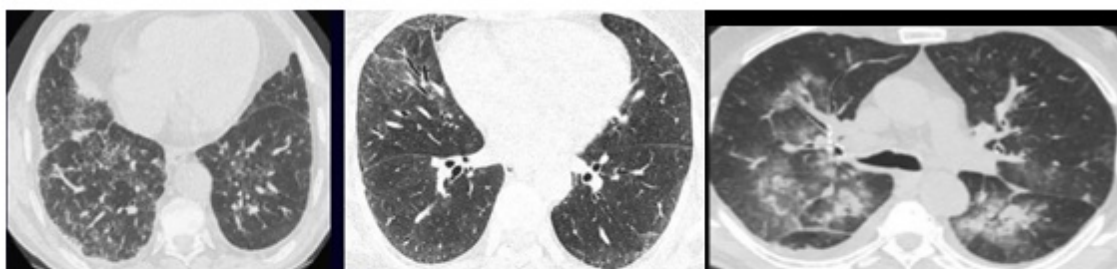
Hallazgos atípicos (probabilidad mayor de un diagnóstico alterno en un 70%)



De izquierda a derecha: Infecciones cavitadas; Neumonía lobar; Bronquiolitis; Derrame pleural

Fuente: Moreno A. Retos y dificultades en el diagnóstico de la COVID-19. Aspectos claves para el radiólogo. Webinar. 2020. Disponible en: <https://event.webinarjam.com/channel/RetosRadiologo>⁽⁹⁾

Hallazgos indeterminados (probables): Hallazgos no clásicos o característicos de infección por COVID-19, deben considerarse otros diagnósticos diferenciales. PCR COVID-19 negativa



De izquierda a derecha se muestra engrosamientos pleurales, de septos interlobulares, densidad difusa tenue en campo pulmonar derecho; Engrosamiento de septos interlobulares derechos; Consolidaciones bibasales con broncograma aéreo que no tiene sólo distribución periférica

Fuente: Moreno A. Retos y dificultades en el diagnóstico de la COVID-19. Aspectos claves para el radiólogo. Webinar. 2020. Disponible en: <https://event.webinarjam.com/channel/RetosRadiologo>⁽⁹⁾

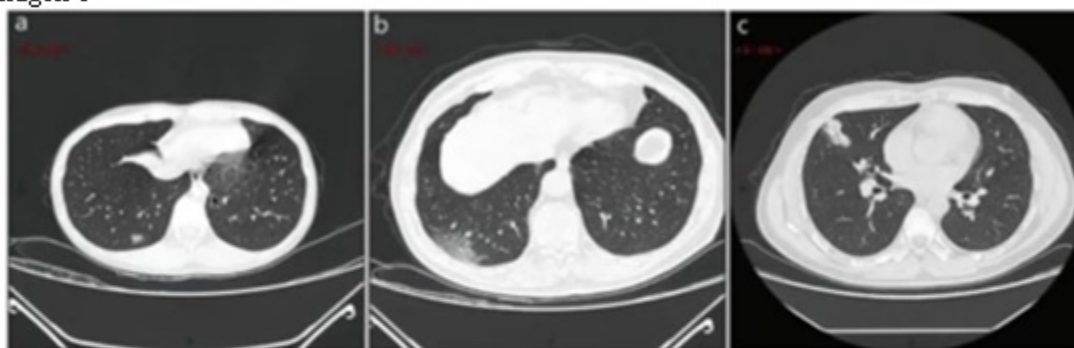
Pinzón B. Retos y dificultades en el diagnóstico de la COVID-19. Aspectos claves para el radiólogo. Webinar. 2020. Disponible en: <https://eventwebinarjam.com/channel/RetosRadiologo>⁽¹⁰⁾

En literatura revisada se relacionan de forma concisa las diferentes fases del cuadro clínico según el tiempo de comienzo y respuesta del organismo en pacientes con COVID-19 y los hallazgos de imágenes.⁽¹³⁾

Estadios clínicos:

Estadio ultra temprano (Imagen 1): Asintomático, existencia de genio epidemiológico.

Imagen 1



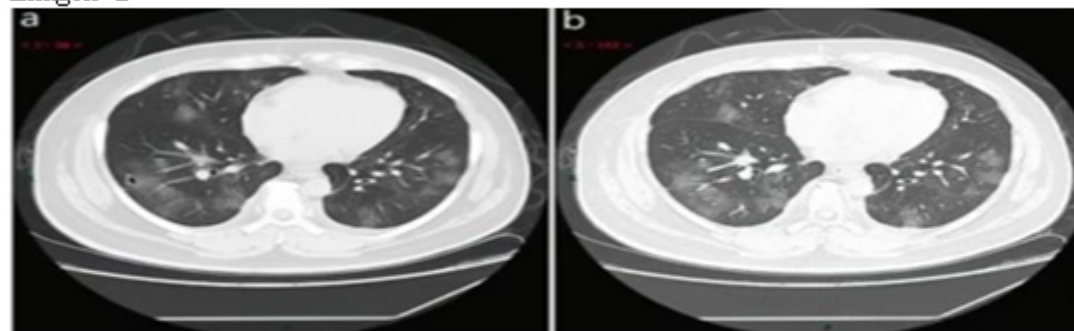
Estadio ultra temprano: **a.** femenina de 33 años, con imágenes de TC con opacidades parcheadas en vidrio deslustrado producto de exposición ocupacional. **b.** masculino de 67 años, contacto de paciente infectado, muestra extensa opacidad en vidrio esmerilado de localización posterior. **c.** femenina de 35 años que muestra área de consolidación pulmonar periférica con broncograma aéreo, producto de exposición ocupacional

Fuente: Jin et al. *Military Medical Research. A rapid advice guideline for the diagnosis and treatment of 2019 novel coronavirus (2019-nCoV) infected pneumonia (standard version).* (2020) 7: 4.⁽¹⁴⁾

Estadio temprano (Imagen 2): del primer al tercer día del inicio de las manifestaciones clínicas. El proceso patológico característico de

este estadio clínico es la dilatación y congestión del capilar alveolar, la exudación de líquido en la cavidad alveolar y el edema interlobular.

Imagen 2



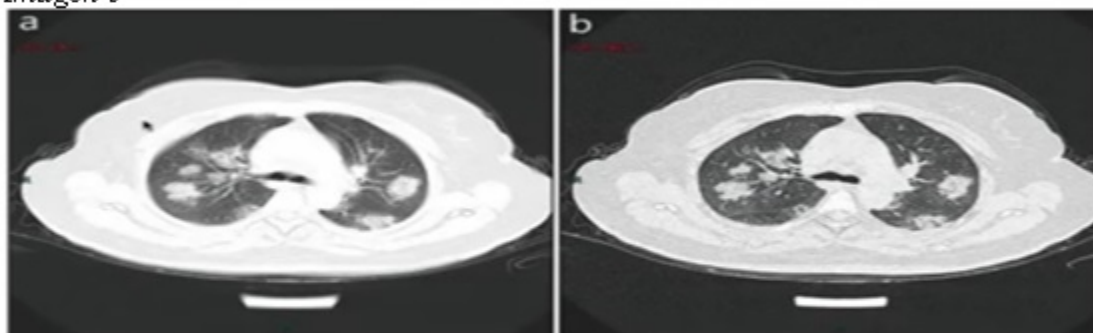
Estadio temprano: masculino de 38 años con fiebre (39.3°C), tos húmeda y disnea de 3 días de evolución. **a** y **b** muestran imágenes de TC con consolidaciones periféricas, vidrio esmerilado aglomeradas con tabiques interlobulares engrosados.

Fuente: Jin et al. *Military Medical Research. A rapid advice guideline for the diagnosis and treatment of 2019 novel coronavirus (2019-nCoV) infected pneumonia (standard version).* (2020) 7: 4.⁽¹⁴⁾

Estadio de rápida progresión (Imagen 3): se presenta del tercer al séptimo día posterior al inicio de las manifestaciones clínicas. La característica patológica distintiva en este

estadio clínico es la acumulación de gran cantidad de exudados ricos en células en la cavidad alveolar.

Imagen 3



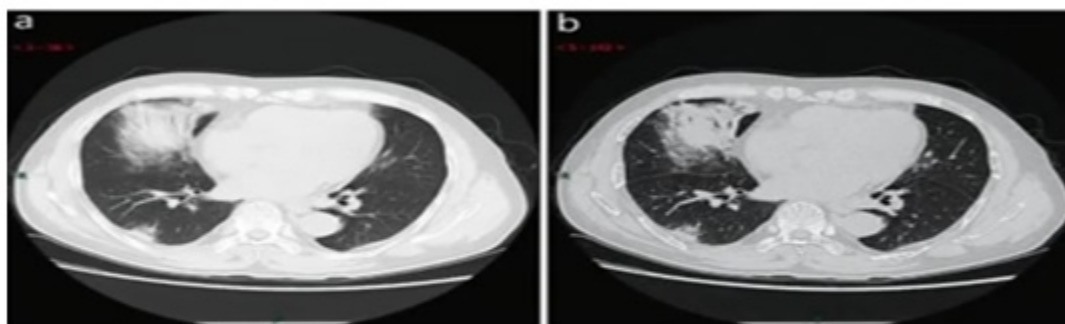
Estadio de rápida progresión: femenina de 50 años con anorexia, fatiga, dolor muscular, congestión y secreción nasal de 1 semana de evolución prurito y dolor de garganta desde hace 2 días. **a y b** muestran imágenes de TC con consolidaciones periféricas de alta densidad en vidrio esmerilado aglomeradas, con tabiques interlobulares engrosados.

Fuente: Jin et al. Military Medical Research. A rapid advice guideline for the diagnosis and treatment of 2019 novel coronavirus (2019-nCoV) infected pneumonia (standard version). (2020) 7:4.⁽¹³⁾

Estadio de consolidación (Imagen 4): de siete a catorce días del inicio de las manifestaciones clínicas. Las principales características son la exudación fibrosa de la cavidad alveolar y la

desaparición de la congestión capilar en la pared alveolar. Se visualiza como múltiples consolidaciones con menor componente de vidrio esmerilado.

Imagen 4

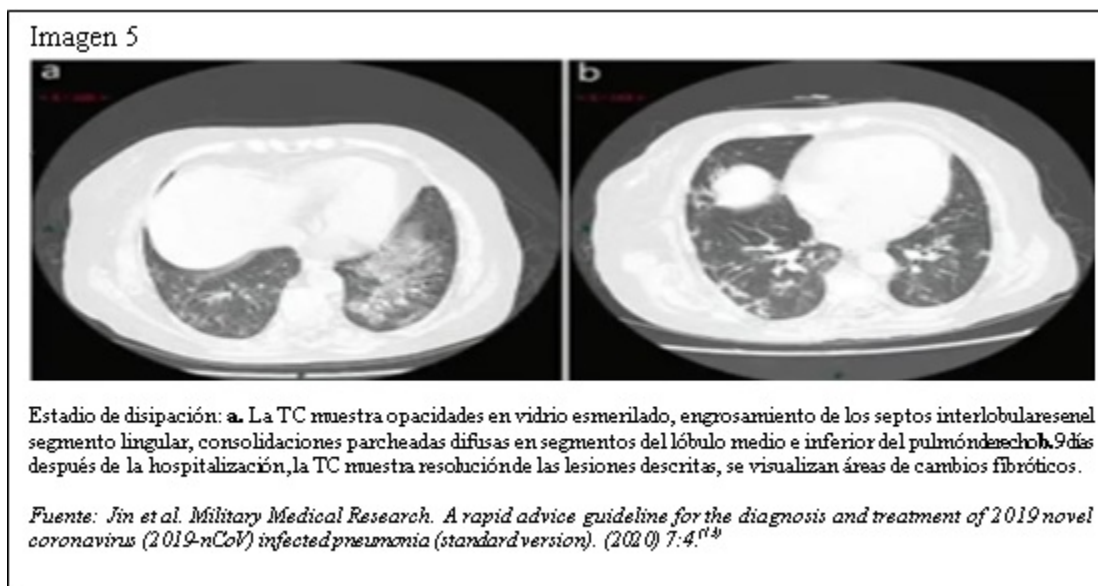


Estadio de consolidación: masculino de 65 años, con fiebre máxima de 39.5°C. **a y b** muestra imágenes de TC con extensas y múltiples consolidaciones parcheadas, de menor densidad en lóbulo medio pulmonar derecho y segmento basal posterior del lóbulo inferior, menos evidente en el apical del lóbulo inferior izquierdo, lo descrito con broncograma aéreo

Fuente: Jin et al. Military Medical Research. A rapid advice guideline for the diagnosis and treatment of 2019 novel coronavirus (2019-nCoV) infected pneumonia (standard version). (2020) 7:4.⁽¹³⁾

Estadio de disipación (Imagen 5): se presenta entre la segunda y tercera semana posterior al

inicio de las manifestaciones clínicas. Se reduce marcadamente el rango de las lesiones.



Consideraciones generales en relación con el diagnóstico por imagen tomográfica de los pacientes con COVID-19.^(11,14)

- A pesar de que la TC en pacientes COVID-19 tiene hallazgos específicos como opacidad en vidrio esmerilado de localización periférica o subpleural, engrosamiento de los septos interlobulares, “crazy paving” (vidrio esmerilado atravesado por engrosamientos septales), dados los reportes de TC normales en los períodos iniciales de la enfermedad, no se recomienda su uso como herramienta de tamizaje o diagnóstico temprano, además hacerlo podría llevar a contaminación y congestión de las salas de imagen.
- Siendo la TC una herramienta útil, por ejemplo, en el pronóstico de gravedad, se debería hacer un uso racional de la misma en los pacientes hospitalizados con COVID-19. Para pacientes con alta sospecha clínica y epidemiológica, con resultados de RT-PCR negativos se pueden tomar medidas de aislamiento y manejo basados en los hallazgos de la TC.
- Recordar: frente a una sospecha clínica de COVID-19, la conducta a seguir no se modificará sustancialmente con los hallazgos

de la TC: cuarentena, aislamiento u hospitalización.

La Sociedad Norteamericana de Radiología ha sugerido cuatro categorías para reportar la TC de tórax en pacientes con COVID-19:⁽¹⁵⁾

- TC en COVID-19 según el tiempo de evolución

Durante los días 0 - 2, lo predominante es una TC normal en algo más de la mitad de los casos y en un 44 % de pacientes se encontró opacidad en vidrio esmerilado, generalmente unilateral. Posteriormente, a los días 3 - 5, el hallazgo predominante fue opacidad en vidrio esmerilado en un 88 % de los pacientes seguido por consolidaciones, la afectación fue en un 30 % multilobar. A los días 6 -12, el hallazgo predominante fue opacidad en vidrio esmerilado con un aumento en la frecuencia de consolidaciones, la afectación multilobar llegó al 50 %.^(5,16)

- Variabilidad interobservador en TC (desempeño diagnóstico)

Se revisó la literatura donde un estudio comparó el desempeño de varios médicos radiólogos diferenciando neumonía COVID-19, de neumonía

viral, dando como resultado una sensibilidad de alrededor de 75 % y una especificidad de alrededor del 90 %. La interpretación de los hallazgos tomográficos por radiólogos demostró ser más específica.⁽¹⁷⁾

- Correlación TC con reacción en cadena de la polimerasa con transcriptasa inversa (RT-PCR)

Se recopilaron varios artículos con diferentes niveles de evidencia haciendo esta comparación, en uno de ellos, incluye 1014 casos usando RT-PCR como estándar de referencia. Se reporta que la sensibilidad de la TC es de 96 % y la especificidad de 25 % para diagnóstico de COVID-19, cuando se correlaciona con RT-PCR.⁽¹⁸⁾

En un estudio que incluyó 167 pacientes diagnosticados de neumonía COVID - 19 por laboratorio, al analizar retrospectivamente los resultados de la tomografía, esta no identificó la enfermedad solo en el 4 % de los casos, pero llama la atención que en 5 pacientes la TC fue positiva mientras que RT-PCR fue negativa.⁽¹⁹⁾

- TC y gravedad en pacientes con COVID-19

En un estudio retrospectivo que incluyó 101 pacientes con COVID-19 diagnosticados por laboratorio, se les dividió en cuadros no emergentes (leves) y cuadros emergentes (graves y fatales) y se analizaron los hallazgos en la tomografía que puedan diferenciarlos, encontrándose mayor frecuencia de derrame pleural, linfadenopatía intratorácica y bronquiectasia en los cuadros emergentes, además en 9 % de los cuadros no emergentes la tomografía fue normal.^(5,6)

A modo de recordatorio o actualización, consideramos interesante realizar una breve descripción de las características de las opacidades en vidrio deslustrado (OVD) consolidaciones y patrón en empedrado.⁽¹²⁾

- El término OVD describe la opacificación parenquimatosa pulmonar que produce un aumento en la atenuación con respecto a la consolidación, de tal modo que pese al incremento de la densidad se siguen diferenciando los vasos pulmonares y las paredes de los bronquios del parénquima afectado.
- Las OVD representan una ocupación parcial del espacio aéreo, son menos opacas que las consolidaciones y, como importante

consecuencia, la TC de tórax es más sensible en su detección que el rayos X de tórax.

- La consolidación se refiere a la ocupación del espacio aéreo por productos patológicos (pus, agua, sangre). La consolidación aparece como un aumento homogéneo de la atenuación parenquimatosa pulmonar (aumento de densidad) que oculta los márgenes de los vasos y las paredes de las vías respiratorias. Puede presentar el signo del broncograma aéreo, que se refiere a la visualización de las luces bronquiales con aire en el seno de una opacidad parenquimatosa pulmonar e implica, por tanto, la permeabilidad de las vías respiratorias.⁽²⁰⁾
- El patrón en empedrado (crazy-paving, en inglés) se caracteriza por un engrosamiento de los septos inter e intralobulillares superpuesto a las OVD, simulando un suelo de adoquines, hallazgo que también se identifica con mayor facilidad en la TC que en los rayos X.^(12,20)
- La cavitación es un espacio lleno de aire tras necrosis del parénquima, en este caso inflamatoria, que se visualiza como un área de radiolucencia o baja atenuación en el seno de una consolidación pulmonar. El signo del halo es una opacidad en vidrio deslustrado alrededor de un nódulo o masa.⁽²⁰⁾

Recomendaciones de sociedades científicas sobre el uso de imagen en pacientes con COVID-19

La Sociedad Americana de Radiología (ACR) hace notar el riesgo de contaminación de áreas de imagen debido al uso amplio de este recurso, lo que podría repercutir en el uso compartido de estas zonas para otros pacientes, con la consecuente congestión en la provisión del servicio.⁽¹⁵⁾

La Sociedad Española de Radiología de Urgencias (SERAU) indica la TC en el caso de que se deba tomar una decisión inmediata sobre el sitio de hospitalización y medidas de protección del prestador de salud o en el caso de que la RT-PCR no esté disponible.⁽²¹⁾

La Sociedad Española de Radiología Médica (SERAM), recomienda evitar la movilización de pacientes con COVID-19 en lo posible y si no se tiene una sala cercana o exclusiva se deben hacer circuitos específicos o preferir los estudios portátiles.⁽²¹⁾

La sociedad chilena de Radiología (SOCHRADI) recomienda reservar la TAC principalmente para aclarar dudas en pacientes hospitalizados, con neumonía grave y evolución tórpida y en algunos casos con comorbilidades donde puedan aparecer otras causas de insuficiencia respiratoria. No está recomendada para pesquisa.⁽²²⁾

CONCLUSIONES

En el presente artículo presentamos una revisión de aspectos imagenológicos (por radiografía y tomografía computarizada) útiles en el diagnóstico y seguimiento de pacientes con COVID-19, se señala la relación de estadios clínicos con imágenes, semántica de imágenes que se están describiendo y se dan a conocer algunas recomendaciones de diferentes sociedades científicas de Imagenología sobre el uso de imagen en pacientes con COVID-19.

Conflicto de intereses:

Los autores declaran la no existencia de conflicto de intereses.

Contribución de los autores:

Idea conceptual: Dra. Dianarelys Villafuerte y Dra. Lianet Ojeda

Revisión de la literatura: Dra. Dianarelys Villafuerte, Dra. Lianet Ojeda, Dra. Nery M. Díaz, Dra. Masleidy Valladares, Dra. Odalys Yanes y Dr. Gerardo Cerda.

Escritura del artículo: Dra. Dianarelys Villafuerte y Dra. Lianet Ojed.

Revisión crítica del artículo: Dra. Dianarelys Villafuerte y Dra. Nery M. Díaz.

Financiación:

Hospital General Universitario Dr. Gustavo Aldereguía Lima. Cienfuegos.

REFERENCIAS BIBLIOGRÁFICAS

1. Aguilar García JJ, Tienda Flores MJ, Ruiz Guerrero C, Martínez Polanco C, Domínguez Pérez MD, Iribarren Marín MA. Manifestaciones radiológicas de la neumonía en la práctica diaria. Sujeto sano inmunocompetente [Internet].

Granada: SERAM; 2012. [cited 4 Mar 2020]

2. MedImaging en español. Radiólogos identifican características del coronavirus en la TC [Internet]. Hollywood: Globetech Media LLC; © 2000-2020; [cited 3 Abr 2020] [aprox. 2p]. Available from: <https://mobile.medimaging.es/radiografia/articulos/294780913/radiologos-identifican-caracteristicas-del-coronavirus-en-la-tc.html>.

3. Trilla A. Un mundo, una salud: la epidemia por el nuevo coronavirus COVID-19. Med Clin. 2020 ; 154: 175-7.

4. Wang D, Hu B, Hu C, Zhu F, Liu X, Zhang J, et al. Clinical Characteristics of 138 Hospitalized Patients with 2019 Novel Coronavirus-Infected Pneumonia in Wuhan, China. JAMA. 2020 ; 323 (11): 1061-9.

5. Salazar J, Armijos G, Imbo R, Sánchez X. Tomografía computarizada (TC) de tórax en el diagnóstico de COVID-19 [Internet]. Berlín: Researchgate; 2020. [cited 7 May 2020] Available from: https://www.researchgate.net/publication/340566057_TC_en_COVID-19.

6. Zhao W, Zhong Z, Xie X, Yu Q, Liu J. Relation Between Chest CT Findings and Clinical Conditions of Coronavirus Disease (COVID-19) Pneumonia: A Multicenter Study. Am J Roentgenol [Internet]. 2020 1-6.

7. Onoda M, Martínez Chamorro MJ. Grupo de Patología Infecciosa de la Asociación Española de Pediatría de Atención Primaria. Pruebas diagnósticas de laboratorio de COVID-19 [Internet]. Asturias: AEPAP; 2020. [cited 5 Jun 2020] Available from: https://www.aepap.org/sites/default/files/documento/archivos-adjuntos/pruebas_diagnosticas_de_laboratorio_de_covid_vfinal.pdf.

8. Organización Mundial de la Salud. Laboratory testing for 2019 novel coronavirus (2019-nCoV) in suspected human cases. Interim guidance [Internet]. Ginebra: OMS; 2020. [cited 5 May 2020] Available from: <https://www.who.int/publications/i/item/10665-331501>.

9. Moreno A. Retos y dificultades en el diagnóstico de la COVID-19 [Internet]. La Jolla: Webinar. Genesis Digital LLC; 2020. [cited 7 May 2020] Available from:

<https://event.webinarjam.com/channel/RetosRadiólogo>.

10. Pinzon B. Retos y dificultades en el diagnóstico de la COVID-19. Aspectos claves para el radiólogo [Internet]. La Jolla: Webinar. Genesis Digital LLC; 2020. [cited 7 May 2020] Available from:

<https://event.webinarjam.com/channel/RetosRadiólogo>.

11. Zu Z, Jiang MD, Xu PP, Chen W, Ni QQ, Lu GM, Zhang LJ. Coronavirus Disease 2019 (Covid-19): A Perspective from China. Radiology [Internet]. 2020

12. Sánchez Oro R, Torres Nuez J, Martínez Sanz G. La radiología en el diagnóstico de la neumonía por SARS-CoV-2 (COVID-19). Med Clin (Barc) [revista en Internet]. 2020 [aprox. 5p]. Available from:

<https://www.ncbi.nlm.nih.gov/pmc/articles/PMC7128716/pdf/main.pdf>.

13. Jin Y, Cai L. Zhongnan Hospital of Wuhan University Novel Coronavirus Management and Research Team, Evidence-Based Medicine Chapter of China International Exchange and Promotive Association for Medical and Health Care (CPAM). A rapid advice guideline for the diagnosis and treatment of 2019 novel coronavirus (2019-nCoV) infected pneumonia (standard versión). Military Medical Research [revista en Internet]. 2020 [cited 5 May 2020] ; 7 (4): [aprox. 6p]. Available from: <https://mmrjournal.biomedcentral.com/articles/10.1186/s40779-020-0233-6>.

14. Ye Z, Zhang Y, Wang Y, Huang Z, Song B. Chest CT manifestations of new coronavirus disease 2019 (COVID-19): a pictorial review. Eur Radiol. 2020 ; 2019 (37): 1-9.

15. Simpson S, Kay FU, Abbara S. Radiological

Society of North America Expert Consensus Statement on Reporting Chest CT Findings Related to COVID-19. Endorsed by the Society of Thoracic Radiology, the American College of Radiology, and RSNA. Radiol Cardiothorac Imaging. 2020 ; 2 (2): e200152.

16. Shi H, Han X, Jiang N, Cao Y, Alwalid O, Gu J. Radiological findings from 81 patients with COVID-19 pneumonia in Wuhan, China: a descriptive study. Lancet Infect Dis. 2020 ; 3099 (20): 1-10.

17. Bai HX, Hsieh B, Xiong Z. Performance of radiologists in differentiating COVID-19 from viral pneumonia on chest CT. Radiology [Internet]. 2020

18. Ai T, Yang Z, Hou H, Chan Ch, Chen Ch, Lv W. Correlation of Chest CT and RT-PCR Testing in Coronavirus Disease 2019 (COVID-19) in China: A Report of 1014 Cases. Radiology [Internet]. 2020

19. Xie X, Zhong Z, Zhao W, Zheng C, Wang F, Liu J. Chest CT for Typical 2019-nCoV Pneumonia: Relationship to Negative RT-PCR Testing. Radiology [Internet]. 2020

20. Hansell DM, Bankier AA, MacMahon H, McLoud TC, Müller NL, Remy J. Fleischner Society: glossary of terms for thoracic imaging. Radiology. 2008 ; 246: 697-722.

21. Colegio de Médicos de Cantabria. Guía básica de indicaciones de prueba de imagen en la infección COVID-19. Espacio Seram. 2020 ; 3: 1-5.

22. Pontificia Universidad Católica de Chile. Segunda jornada de capacitación COVID-19. Manejo de pacientes con COVID-19 en el ámbito hospitalario e intensivo [Internet]. Santiago de Chile: PUC; 2020. [cited 4 Jun 2020] Available from:

<https://medicina.uc.cl/wp-content/uploads/2020/04/002-Capacitacion-COVID-19-PUC-30-mar.pdf>.